# TRATAT DE PATOLOGIE CHIRURGICALĂ

SUB REDACȚIA

EUGEN PROCA

V

PARTEA A III-A

EDITURA MEDICALĂ

Scanned with OKEN Scanner

# TRATAT DE PATOLOGIE CHIRURGICALĂ

SUB REDACȚIA

**Prof. E. PROCA**

**Vol. V**
**partea a III-a**

# Patologie chirurgicală toracică

Prof. dr. CONSTANTIN COMAN

Dr. BORIS C. COMAN

Scanned with OKEN Scanner

ISBN 973-39-0132-6
ISBN 973-39-0133-4
ISBN 973-39-0044-3

Scanned with OKEN Scanner

# TABLA DE MATERII


Pag.

I. — METODE DE INVESTIGAȚII PREOPERATORII ÎN CHIRURGIA TORACELUI ..... 11

II. — TRATAMENTUL COMPLEX PREOPERATOR AL BOLNAVILOR CU PATOLOGIE CHIRURGICALĂ TORACICĂ ..... 20

III. — PATOLOGIA PERETELUI TORACIC ..... 26

1. Malformațiile congenitale ale peretelui toracic ..... 26
2. Malformațiile complexe ale peretelui toracic ..... 41
3. Infecțiile peretelui toracic ..... 55
4. Tumorile peretelui toracic ..... 62

IV. — PATOLOGIA PLEUREI ..... 72

1. Pleureziile purulente ..... 72
2. Chilotoraxul ..... 94
3. Tumorile pleurale ..... 95
4. Calcificările pleurale ..... 98
5. Pneumotoraxul spontan ..... 99

V. — MALFORMAȚIILE CONGENITALE TRAHEO-BRONHO-PULMONARE .. 119

1. Noțiunea de embriologie traheo-bronho-pulmonară ..... 119
2. Marile malformații ..... 121
3. Sechestrația pulmonară ..... 123
4. Chisturile bronhogenetice ..... 125
5. Emfizemul interstițial — "Blebs" ..... 127
6. Chisturile aeriene pulmonare ..... 128
7. Malformațiile traheale și bronșice ..... 128

VI. — SUPURAȚIILE BRONHO-PULMONARE ..... 137

1. Generalități ..... 137
2. Abcesele pulmonare ..... 140
3. Bronșiectaziile ..... 145
4. Tratamentul chirurgical ..... 149
5. Pneumoniile cronice pseudotumorale ..... 157




Scanned with OKEN Scanner

Pag.

VII. — CANCERUL TRAHEO-BRONHO-PULMONAR ..... 160
1. Cancerul bronho-pulmonar ..... 160
2. Adenoamele bronșice ..... 180
3. Patologia chirurgicală a traheei ..... 183

VIII. — CHISTUL HIDATIC TORACIC ..... 191
1. Generalități; clasificare ..... 191
2. Patogenie, anatomie patologică, simptomatologie, diagnostic 196
3. Tratament ..... 195

IX. — TUBERCULOZA PULMONARĂ — FORMA CHIRURGICALĂ ..... 235
1. Caracteristicile tuberculozei pulmonare ..... 235
2. Toracoplastiile ..... 240
3. Pneumotoraxul extrapleural ..... 241
4. Exerezele pulmonare ..... 243
5. Speleostomiile ..... 247

X. — SINDROMUL POSTTUBERCULOS (S.P.T.) ..... 250
1. Generalități ..... 250
2. Indicațiile tratamentului chirurgical ..... 254

XI. — PATOLOGIA MEDIASTINULUI ..... 264
1. Mediastinitele ..... 266
2. Tumorile și chistele mediastinale ..... 270
3. Tumorile mediastinale anterioare ..... 273
4. Tumorile mediastinale mijlocii ..... 284
5. Tumorile mediastinale posterioare ..... 289
6. Tumorile mediastinale cu topografie variabilă ..... 295

XII. — TRAUMATISMELE TORACELUI ..... 303
1. Traumatismele toracice închise ..... 317
2. Traumatismele toracice deschise ..... 337
3. Traumatismele toracelui la politraumatizați ..... 367

XIII. — MICOZELE PULMONARE ..... 374
1. Generalități ..... 374
2. Actinomicoza ..... 375
3. Micozele pulmonare de repartiție mondială ..... 375
4. Aspergiloza pulmonară ..... 377
5. Tratamentul micozelor pulmonare ..... 382

XIV. — PATOLOGIA CHIRURGICALĂ A DIAFRAGMULUI ..... 386
1. Generalități ..... 386
2. Eventrații diafragmatice ..... 389
3. Herniile hiatale ..... 390
4. Herniile anterioare: hernii retro-costo-xifoide ..... 397
5. Leziunile traumatice ale diafragmului ..... 399
6. Chisturile diafragmului ..... 401
7. Tumorile diafragmului ..... 403



Scanned with OKEN Scanner

Pag.

XV. — PATOLOGIA DE GRANIȚĂ ..... 405

1. Generalități. I. Clasificare ..... 405
2. Investigații ..... 406
3. Abordul de principiu, transtoracic, al patologiei de graniță .. 407
4. Traumatismele toraco-abdominale închise și deschise ..... 409
5. Chisturile hidatice pulmonare drepte și de dom hepatic .... 409
6. Fistulele bilio-bronșice ..... 412
7. Alte afecțiuni ale patologiei de graniță: abcesul subfrenic, pleureziile pancreatice și transpoziția n toracică a splinei. .. 417

**Indice alfabetic** ..... 423

Scanned with OKEN Scanner

# PREFAȚĂ

*Chirurgia toracică s-a dezvoltat și a atins un nivel impresionant, mai ales în ultimele decenii, datorită în primul rînd progreselor anesteziei și reanimării, a metodelor moderne complexe de diagnostic lezional și funcțional, cît și diversificării metodelor terapeutice medicale cu ajutorul chimico- și antibioterapiei care au permis stabilizarea procesului patologic și asigurarea securității actului operator.*

*Chirurgia toracică, cu patologia ei complexă purtînd amprenta grea a funcției cardiorespiratorii și a tehnicilor ei chirurgicale, de mare anvergură, de la rezecțiile pulmonare segmentare, lobare sau totale pînă la rezecțiile de trahee cu anastomoză cap la cap — s-a dezvoltat și în țara noastră și a înregistrat progrese mari aducînd contribuții la patrimoniul internațional al specialității.*

*Slujind cu devotament și abnegație specialitatea căreia i-am dedicat întreaga activitate, am acumulat o mare experiență, care ne-a permis să abordăm, să codificăm și să aducem unele contribuții la fundamentarea științifică a acestei patogenii complexe materializate prin publicațiile din țară și din străinătate, dedicate fiecărui capitol al acestei pasionante patologii.*

*Cu toate realizările obținute trebuie să recunoaștem că această specialitate nu este suficient de bine cunoscută în țara noastră de cadrele medicale, atît din cauza faptului că specialitatea nu figurează în programa analitică a învățămîntului studențesc sau la secundariat, cît și prin faptul că lipsesc încă publicațiile de bază ale acestei specialități.*

*Pentru a umple aceste goluri am redactat și publicat în 1973 „Tratatul de tehnici chirurgicale toracice", deoarece am considerat că aceasta era o mare necesitate; după mai mult de 10 ani, prezentăm publicului medical românesc „Tratatul de patologie chirurgicală toracică".*

*Subliniem faptul că prezenta lucrare dedicată patologiei chirurgicale toracice abordează problemele acestei complexe și incomplet elucitate patologii prin prisma propriei noastre experiențe. Este pentru prima dată cînd, în cadrul tratatului românesc de patologie chirurgicală, patologia toracelui este scrisă așa cum este normal, de specialiști chirurgi toracici; în edițiile anterioare ale*



Scanned with OKEN Scanner

*acestei vaste publicații el a fost scris de chirurgi generali și nu de specialiștii aceia care se confruntă zilnic cu ea. Este o mare răspundere dar și o satisfacție faptul că putem redacta un tratat de patologie chirurgicală toracică izvorînd din propria noastră experiență, cu dorința de a înarma literatura medicală din țara noastră cu o lucrare de bază care să ajute cadrele medicale în perfecționarea metodelor de diagnostic și tratament pentru împlinirea nobilei lor misiuni de a vindeca omul bolnav.*

*Am insistat mai mult asupra metodelor diagnostice, a indicațiilor și a contraindicațiilor operatorii, deoarece în patologia chirurgicală a toracelui diagnosticul precoce și indicația în moment optim reprezintă cei doi parametri care domină rezultatele tratamentului chirurgical.*

*Iconografia bogată a lucrării a fost realizată de domnul dr. Micu Vladimir, vechi și devotat colaborator al clinicii noastre, pentru a cărei muncă îi aducem mulțumirile noastre.*

*Mulțumim Editurii Medicale pentru sprijinul acordat și pentru condițiile tehnice de apariție a lucrării.*

Autorii

Prof. Dr. Doc. **Constantin Coman**

Dr. **Boris Constantin Coman**

Scanned with OKEN Scanner

# I. METODE DE INVESTIGAȚII PREOPERATORII ÎN CHIRURGIA TORACELUI

Patologia chirurgicală a toracelui este destul de complexă și cu repercusiuni asupra întregului organism; după cum, și o serie întreagă de afecțiuni, de asemenea au răsunet și asupra toracelui.

Precizarea diagnosticului reprezintă o preocupare importantă, deoarece de acest diagnostic este legată direct rezolvarea chirurgicală. Problema diagnosticului este mult mai complexă la torace decît în alte regiuni, deoarece el trebuie să precizeze: 1) leziunea organului și a anexelor; 2) răsunetul ei asupra funcției; 3) corelația cu restul organismului; 4) stadiul de evoluție.

Numai un diagnostic complet — lezional, funcțional și stadial — poate să conducă la un tratament corect cu alegerea momentului operator optim, după o pregătire preoperatorie corespunzătoare. Pentru satisfacerea acestui deziderat, medicina modernă posedă o multitudine de metode: am putea spune că toracele a ajuns să fie regiunea cea mai explorată. Noi vom preciza aceste metode dar vom insista mai mult asupra explorării funcției respiratorii care este deseori afectată de patologia toracică.

I. *Investigațiile radiologice* sînt investigații de rutină:

1. Radioscopia are avantajul urmăririi dinamicii și este examenul cu care începe orice explorare în torace.

2. Radiografiile de față și de profil sînt obligatorii, pentru a preciza și topografia leziunii.

3. Tomografiile de față și profil dau detalii foarte utile (fig. I.1).

4. Tomografiile în plan bronșic (Fraine La Coste) pot da detalii asupra afectării sistemului traheo-bronșic.

5. Esofagografiile ne vor arăta raporturile esofagului cuprocesul lezional bronho-pulmonar (fig. I.2).

6. Angio-cardio-pneumografiile cu ajutorul cateterismului cardiac vor decela eventuale anomalii, precum și posibilitățile abordării pediculului vascular pulmonar extra- sau intrapericardic.

7. Azigo- și cavografiile vor fi indicate în sindroamele mediastinale anterioare.

8. Tomografia computerizată, ajutată la nevoie de puncția transtoracică dirijată, reprezintă o achiziție modernă de invesigații care aduce detalii de mare valoare în precizarea completă a diagnosticului, specificînd natura

*Fig. I.1.* — Tomografie dreaptă de față

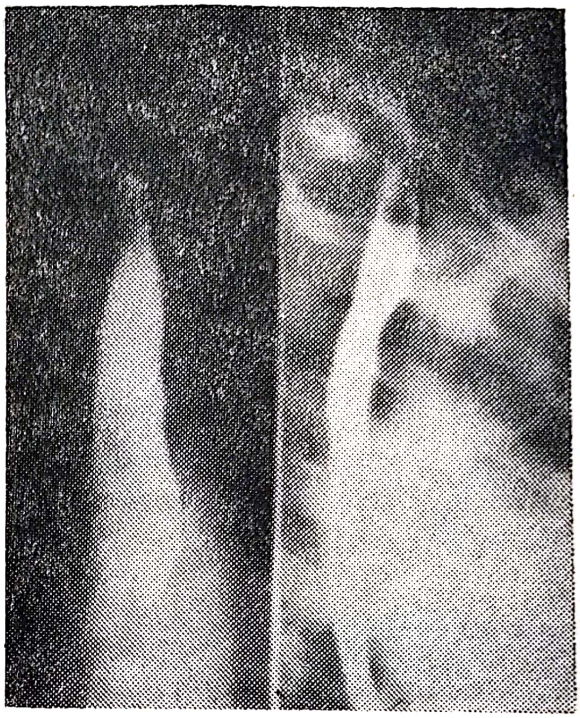

*Fig. I.2.* — Esofagografie.

opacității (lichidiană, aeriană, tumorală, răsunetul ei asupra hilului și a mediastinului precum și diagnosticul histologic în urma punctiei.

II. *Investigațiile endoscopice* sînt metode indispensabile în patologia toracelui:

1. Bronhoscopia și mai ales fibroscopia, care pot da detalii și la bronhiile subsegmentare, vor preciza starea bronhiei, întinderea leziunii pe axul bronșic, aducînd date precise pentru indicarea sau contraindicarea intervenției.

Examenul bronhoscopic poate decela un cancer incipient înaintea apariției simptomatologiei și uneori chiar în absența imaginii radiologice. Prin metodele ajutătoare — biopsia, brosajul, bronhoaspirația — el poate preciza diagnosticul anatomopatologic.

2. Bronhografia este indicată în supurațiile bronșice la care examenul radiologic nu oferă detalii suficiente (fig. I.3).

3. Esofagoscopia și esofagografia sînt indicate în diagnosticul afecțiunilor esofagiene dar și al raporturilor sale cu organele toracice, în tumorile pulmonare cu prinderea esofagului (sau invers), precum și în anomaliile esofagiene ale fistulelor esotoracice (congenitale, dobîndite sau iatrogene), în dilatațiile esofagului, în stenozele postcaustice, în traumatisme.

III. *Investigațiile bacteriologice.* Examenul sputei va fi complet atît pentru B.K. cît și pentru flora microbiană banală; el va preciza germenul, sensibilitatea la antibiotice, precum și viabilitatea sa prin culturi (mai ales pentru bacilul Koch).

Examenul sputei, special recoltate, va putea decela și prezența celulelor atipice, uneori cu precizarea diagnosticului anatomopatologic.



Scanned with OKEN Scanner

Examenul sputei mai poate preciza: prezența cîrligelor hidatice sau a scolecșilor în chistul hidatic; prezența celulelor alveolare distruse; prezența altor elemente: bilă în fistulele bilio-bronșice.

IV. *Biopsiile* reprezintă o metodă de investigație uzuală în patologia toracelui; ele pot preciza diagnosticul pozitiv precum și contraindicația operatorie, atunci cînd procesul tumoral a depășit toracele.

1. Biopsiile periferice:

a) biopsia Daniels, supraclaviculară, a ganglionilor din țesutul prescalenic, este utilă în cancerul bronho-pulmonar pentru a preciza diagnosticul și stadiul;

b) biopsia axilară este indicată în tumorile bronho-pulmonare cu adenopatie axilară satelită.

2. Biopsiile endotoracice:

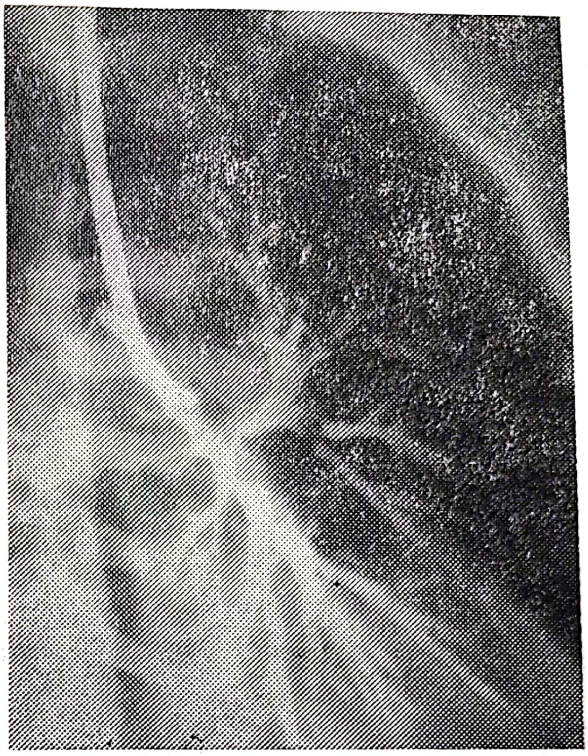

*Fig. I.3.* — Bronhografie stîngă de față

a) mediastinoscopia Carlens (1956), metodă de investigație la modă acum cîtva timp, decela atît prezența ganglionilor mediastinali cît și efectuarea examenului histopatologic al acestor ganglioni. Mediastinoscopia este o metodă utilă dar are cîteva inconveniente: nu este întotdeauna o concordanță între rezultatele mediastinoscopiei și ale toracotomiei; nu pot fi abordate toate grupele ganglionare mediastinale; nu este lipsită uneori de incidente și accidente;

b) mediastinotomia; în ultimii ani s-a recomandat mediastinotomia anterioară care exclude dezavantajele mediastinoscopiei: printr-o incizie parasternală se pătrunde în torace și, la vedere, se extirpă în deplină securitate ganglionul hipertrofiat;

c) biopsia pulmonară se indică în afecțiunile difuze pulmonare; se rezecă o porțiune de parenchim pulmonar, de preferință din vîrfurile lobilor, practicîndu-se o rezecție atipică cu sutură automată cu aparatul U.T.L. 70.

V. *Mediastinografia* este o metodă inițiată de Condorelii; nu o mai folosim, deoarece sînt alte metode mult mai precise, care contribuie la investigația mediastinului.

VI. *Investigațiile biologice.* Analizeze uzuale de explorare a constantelor biologice, a parenchimelor nobile (explorarea complexă a ficatului, a rinichiului), a aparatului digestiv, la care vom adăuga celelalte examene generale din patologie: VSH; hemoleucograma; explorarea hematologică completă. Avînd în vedere frecvența fibrinolizei în chirurgia toracică, se vor efectua și alte examene: coagulograma, timp Quick-Howald, Ts, Tc. etc.



Scanned with OKEN Scanner

Nu insistăm asupra acestor examene, de rutină, comune tuturor investigațiilor medicale; în schimb vom insista asupra investigațiilor respiratorii și cardiace.

VII. *Investigația funcției respiratorii.* Progresele fiziologice și fiziopatologice respiratorii din ultimul deceniu se caracterizează prin *aplicarea la funcția respiratorie a metodelor de folosire în studiul de mecanică a fluidelor și a corpurilor solide.* Astăzi ventilația pulmonară nu mai este privită ca o simplă pompă de aer aspiro-respingătoare, ci ca *jocul dintre mai multe forțe: pe de o parte forța aplicată și pe de altă parte rezistențele dependente de structura organului, pe care forța aplicată trebuie să o înfrîngă.*

Importanța acestui fel de a privi problema respirației este atît practică cît și teoretică. S-a ajuns azi la noi metode de investigație care permit să se cerceteze mai adecvat funcția respiratorie (curbele Flux-presiune și curbele Flux-volum), care dau posibilitatea studierii mai îndeaproape a relațiilor dintre funcția și structura pulmonară. Lărgirea și întregirea concepției clasice anatomo-clinico-radiologice, cu explorarea respiratorie modernă, reprezintă o achiziție deosebit de importantă pentru patologia toracică.

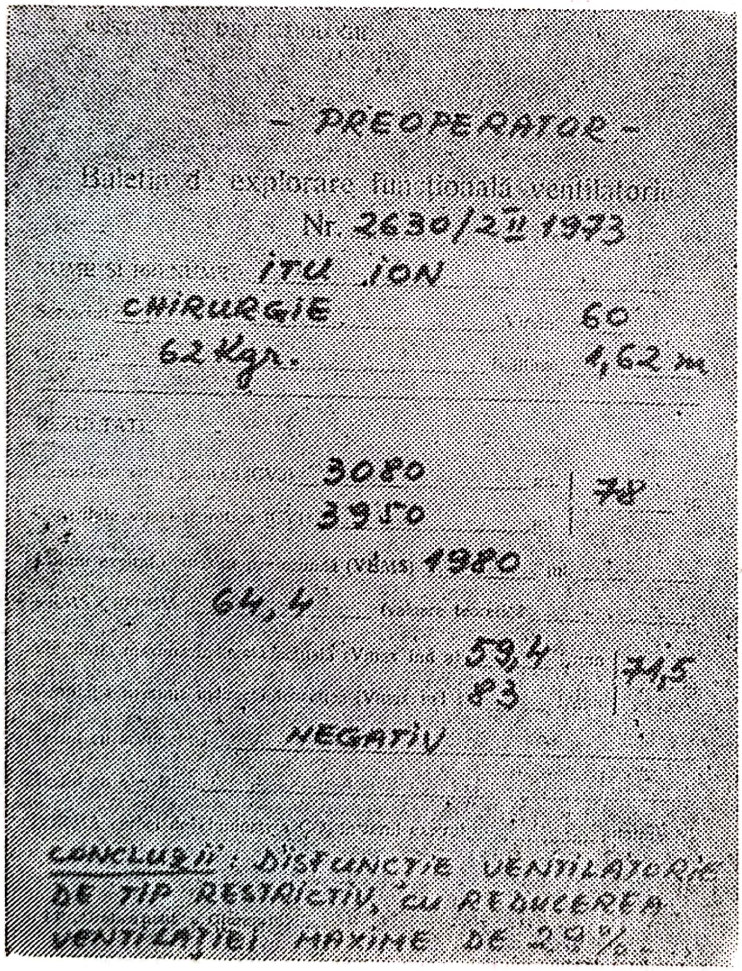


*Fig. I.4.* — Buletin de explorare funcțională ventilatorie.

În unele afecțiuni ca astmul bronșic și bronhopatia cronică obstructivă, diagnosticul, tratamentul, evoluția prognosticul și reintegrarea în muncă sînt analizate obiectiv prin prisma informațiilor furnizate de explorarea ventilatorie. În patologia chirurgicală toracică unde se operează uneori bolnavi cu mari deficiențe respiratorii, și unde crește zi de zi amploarea intervențiilor metodele noi de explorare funcțională ne orientează asupra momentului operator, a posibilităților de compensare postoperatorie și a prognosticului funcțional respirator al operațiilor. În cadrul testelor ventilatorii se efectuează CVA, ventilația maximă, valoarea indicelui Tiffeneau, VEMS (fig. I.4).

O serie de metode noi de investigație a funcției respiratorii au fost introduse în clinică în ultimul



Scanned with OKEN Scanner

timp, printre care amintim: pletismografia corporală care apreciază rezistenţele la flux opuse în conductele aeriene; scintigrafia pulmonară care aduce informaţii asupra ventilaţiei şi a perfuziei pulmonare, asupra raportului dintre ele, asupra sediului topografic al defectelor funcţionale şi asupra consumului de oxigen, metode care înlocuiesc spirometria; metoda cateterismului flotant în investigaţia circulaţiei pulmonare; cateterismul cardiac.

Reamintim că actul normal al respiraţiei se realizează în trei etape:

a) etapa pulmonară;

b) etapa de transport a $O_2$ către ţesuturi şi al $CO_2$ dinspre ţesuturi la plămîn;

c) etapa respiraţiei tisulare.

Pentru explorări funcţionale noi vom analiza doar etapa pulmonară a respiraţiei care se desfăşoară la rîndul ei la nivelul a trei zone, şi anume: 1) ventilaţia; 2) perfuzia (circulaţia pulmonară); 3) zona alveolo-capilară, numită de americani „transfer area".

*Ventilaţia* se studiază pe lîngă metodele vechi, spirografice (CV, VEMS, Tiffeneau, ventilaţia maximă), cu ajutorul scintigrafiei cuantificate şi cu o serie de investigaţii noi, referitoare la timpul de mixică, complianţă statică şi dinamică: elastanţa pulmonară, rezistenţa la flux, lucrul mecanic pulmonar, studiul ventilaţiei alveolare şi de spaţiu mort, curbele flux-volum şi flux-presiune, scintigrafia inhalatorie.

*Perfuzia* se studiază cu ajutorul următoarelor probe: — consumul de $O_2$ prin bronhospirometrie separată sau scintigrafie; — angiografia; — determinarea presiunilor în artera pulmonară (cateterism); — scintigrafia pulmonară pe cale intravenoasă.

*Transferarea* se studiază prin testele de transfer prin membrana alveolo-capilară, care permit şi o apreciere de finete a permeabilităţii acesteia şi determinarea gradientelor alveolo-arteriale ale gazelor respiratorii, facilitată de introducerea spectografului în masă, cu ajutorul căruia se obţine curba concentraţiilor de $O_2$, $CO$ şi $N_2$ în aerul alveolar. In 1954, Maclin a pus în evidenţă o peliculă lichidiană care dubla suprafaţa alveolară. După afinităţile tinctoriale, s-a constatat în această peliculă existenţa mucopolizaharidelor acide, iar prin colorаţii cu platină, s-au evidenţiat lecitine. Surfactantul, factor tensioactiv, face parte din această fină peliculă care „învelește alveola. Metodele actuale de măsurare a surfactantului (utilizarea extraselor pulmonare şi măsurarea cu balanţa Wilhemly) sînt foarte aproximative. In orice caz, astăzi este recunoscut faptul că orice agreslune ischemică, infecţioasă, toxică, ionizantă etc. asupra parenchimului pulmonar, alterează pneumocitele granuloase şi modifică tensiunea de suprafaţă; în aceste procese este, deci, categoric interesat surfactantul pulmonar.

În viitor, date mai noi asupra surfactantului pulmonar vor clarifica poate mai bine fenomenele ce se petrec la nivelul acestei a 3-a zone.

Urmările grave ale tulburărilor de ventilaţie externă şi de perfuzie, indifrent de cauzele determinante, sînt reprezentate de alterarea hematozei (insuficienţă respiratorie), care se evidenţiază cu ajutorul dozării gazelor în sîngele arterial. Pentru bolnavii din patologia generală, lucrurile sînt mai clare: de obicei examenul clinic şi starea generală a bolnavilor sînt suficiente pentru a atrage, sau nu, atenţia asupra problemei respiratorii, în vederea anesteziei generale. Investigaţia ventilaţiei prin măsurători spirometrice



Scanned with OKEN Scanner

și în caz de semne manifeste de deficiență respiratorie — gazometria — stabilesc, relativ ușor, dacă bolnavul va suporta sau nu o anestezie generală. Atenție mai mare în investigația respiratorie și în măsurile intra- și postoperatorii de reanimare respiratorie precum și în măsurile intra- și postoperatorii de reanimare circulatorie trebuie acordată vîrstnicilor, obezilor, bonavilor cu deformații toracice (cifoscolioze) și purtătorilor de afecțiuni pulmonare care au de suferit o intervenție de chirurgie generală pentru o maladie asociată

În patologia toracică, lucrurile se complică; adesea nici nu este nevoie să se recurgă la întreaga gamă de metode de investigație, prezentate mai înainte; la un bolnav tînăr, cu stare generală bună, care suportă ușor eforturile fizice și care prezintă leziuni pulmonare limitate care nu cer intervenții cu amputație mare de parenchim pulmonar, explogarea funcțională respiratorie este mai simplă; este suficientă doar investirarea funcției ventilatorii.

Chirurgia de exereză pulmonară întinsă (în special pneumonectomia) impune însă o aprofundare și interpretare de finețe a diferiților parametri funcționali. Trebuie ținut seama de valoarea funcțională a parenchimului ce se va extirpa, de potențialul de adaptabilitate al bolnavului la amputarea de parenchim (cazul bolnavilor cu leziuni tuberculoase vechi, fibroase, cu mediastnul fixat, care s-au adaptat în timp) sau de lipsa de adaptare ca în cazul bolnavilor cu neoplasm, la care evoluția rapidă a bolii n-a lăsat timp organismului să se adapteze, iar mediastinul este mobil; amputarea bruscă de mari suprafețe de parenchim respirator poate fi greu suportată de bolnav.

Trebuie considerat atent raportul ventilație-perfuzie pulmonară, condiție esențială pentru asigurarea schimburilor gazoase de la nivelul zonei „transfer area".

Studiul fiziopatologiei pulmonare în diferite boli pulmonare a arătat că fiecare afecțiune se manifestă caracteristic din punct de vedere al funcției respiratorii ventilatorii, dar *eșalonarea examenelor pulmonare în stabilirea bilanțului funcțional respectă o schemă generală aplicabilă tuturor bolnavilor din patologia toracică:*

a) Se determină mai întîi bateria de teste spirografice obișnuite (CV, VEMS.

Tiffeneau, ventilație maximă, testul la acetilcolină sau la aleudrină). Aceste teste ne dau o valoare orientativă și ne fac să apreciem dacă este sau nu necesar să continuăm investigațiile.

b) Bronhospirometria pe arii separate, care poate fi înlocuită cu scintigrafia cuantificată și mai ales consumul de $O_2$ în cei doi plămîni; aceste investigații ne oferă date asupra funcției fiecărui plămîn și sînt absolut obligatorii, atunci cînd trebuie să facem o pneumonectomie (ne arată valoarea postoperatorie previzibilă a plămînului restant).

c) Funcționalitatea plămînului ce va rămîne se apreciază mai bine cu ajutorul *cateterismului cardiac;*

— dacă la un cateterism simplu, presiunea sistolică în artera pulmonară este crescută (normal este de 18—25 mm Hg) și presiunea medie este și ea crescută (normal este de 14—22 înseamnă că este vorba de hipertensiune în artera pulmonară care va determina postoperator hipertrofie de cord drept și instalarea cordului pulmonar cronic;



Scanned with OKEN Scanner

— determinarea presiunii sanguine în artera pulmonară, după blocajul arterei pulmonare cu ajutorul unui cateter special, ne poate pune în fața mai multor situații: la normali, elasticitatea patului vascular pulmonar compensează creșterea debitului și presiunea rămîne normală (se poate deci face pneumonectomia); o creștere mare a presiunii în artera pulmonară (mai mult de 10 mm Hg) după blocaj, arată că echilibrul hemodinamic suportă greu excluderea unui plămîn și este mai bine să nu executăm pneumonectomia; ameliorarea presiunii în artera pulmonară, după blocaj, ne face să ne gîndim la un șunt vascular și în acest caz pneumonectomia este indicată.

d) Scintigrafia intravenoasă, expresia vizuală a radioactivității trasorului distribuit și fixat în patul capilar pulmonar dă date deosebit de importante asupra perfuziei pulmonare și chiar asupra sediului și întinderii leziunii (fig. I.5).

Astfel, scintigrafia cuantificată și scintigrafia electronică, prin numărarea impulselor culese, pot calcula în procente extinderea zonelor neperfuzate, în raport cu întreaga arie a celor doi plămîni și la fiecare plămîn în parte.

În general se consideră că:

— la bolnavii cu date ventilatorii normale, o suprimare operatorie a perfuziei cu 45—50% este bine suportată;

— la bolnavii cu tulburări ventilatorii nu este bine suportată o suprimare mai mare de 20% din perfuzie (Bernard).

Autorii francezi, în dorința de a stabili un prognostic funcțional postoperator cît mai corect, propun unele valori-limită sub care se situează contra-

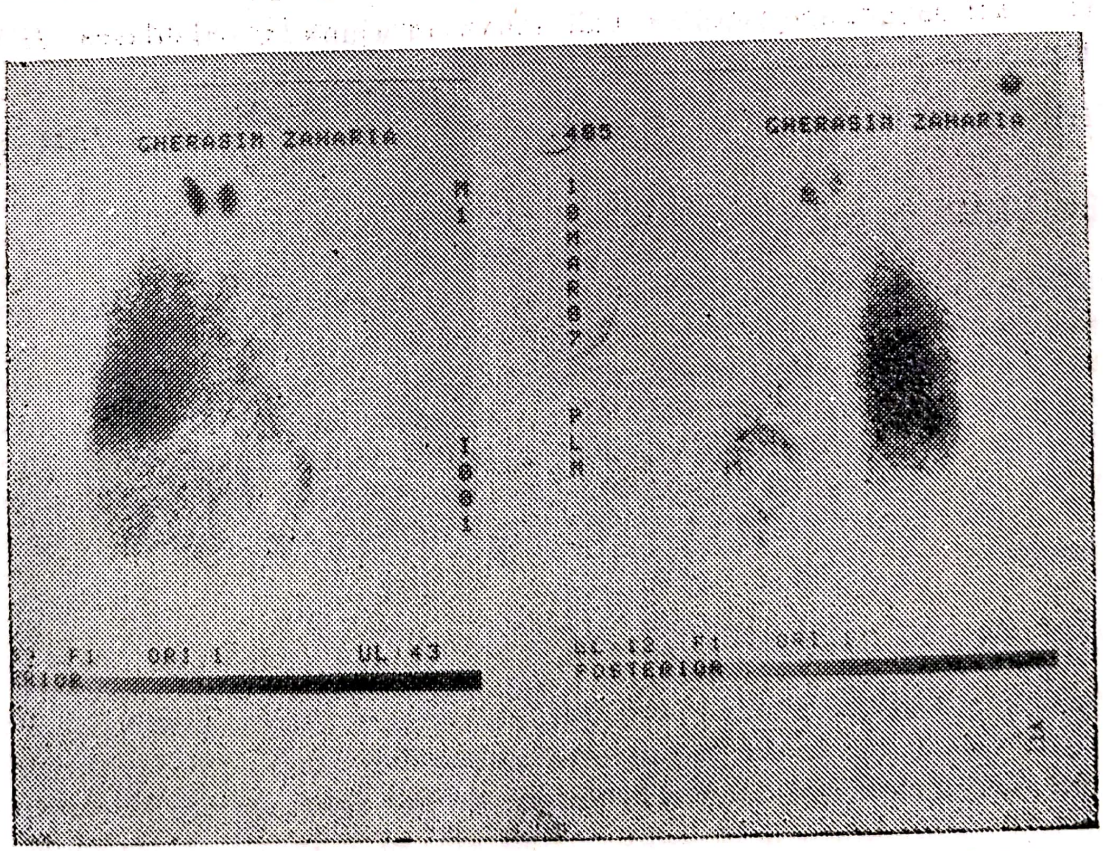


*Fig. I.5.* — Scintigrafie pulmonară: perfuzia plămînului stîng abolită.

579.889
BIBLIOTECA JUDEȚEANĂ „GH. ASACHI" IAȘI

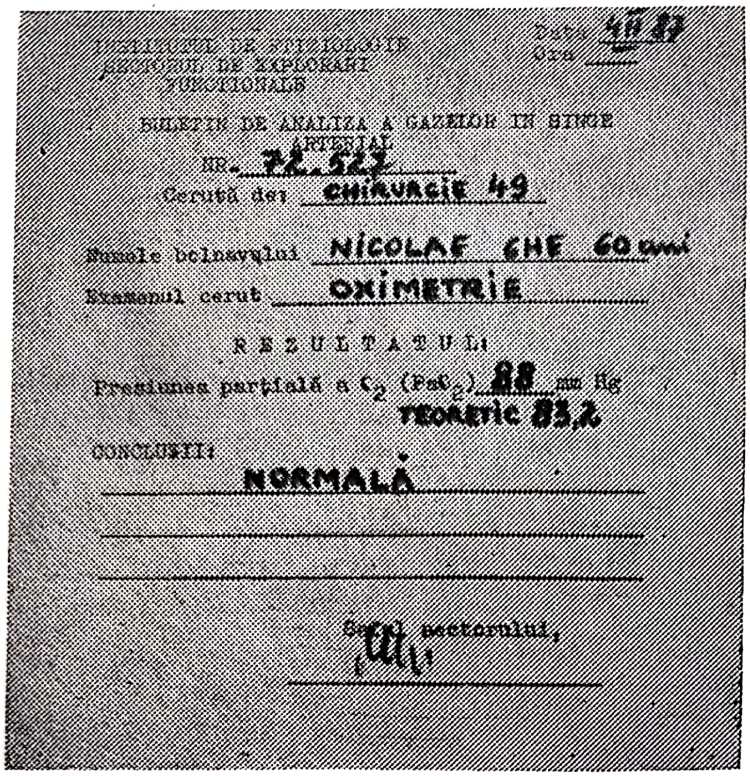
BULETIN DE ANALIZA A GAZELOR IN SINGE ARTERIAL

Nr. 72.527

Cerută de: CHIRURGIE 49

Numele bolnavului: NICOLAE GHE 60 ani

Examenul cerut: OXIMETRIE

REZULTATUL

Presiunea parțială a $C_2$ ($PaCO_2$) 88 mm Hg

TEORETIC 83,2

CONCLUZII: NORMALĂ

Șeful sectorului,

*Fig. I.6.* — Buletin de analiză a gazelor în sînge.

indicațiile operatorii. După Le Brigand și colab., aceste valori sînt: CV = 1 100 cm³; VEMS = 900 cm³; VEMS × × 100/CV = 40%; Ventilația maximă = 30l/minut; presiunea sanguină în artera pulmonară = max. 25 mm Hg; saturația oxihemoglobinei = 84%.

În general se consideră indicații limită pentru intervențiile chirurgicale, amputarea cifrelor ventilatorii cu aproximativ 50% din valoarea teoretică, limita inferioară fiind reprezentată de 20—80% din valorile teoretice.

Valorile limită ale gazometriei sîngelui arterial periferic sînt de asemenea riguroase (fig. I.6).

Astfel, valori ale $pCO_2$ peste 50 mm Hg și oxihemoglobina 65% contraindică rezecția pulmonară.

În cazul pneumonectomiilor, unii autori au ajuns la calcularea VEMS-ului previzibil postoperator:

$$\text{VEMS previzibil} = \text{CV a plămînului sănătos} \times \frac{\text{VEMS}}{\text{CV}} \text{ sau VEMS previzibil} = \text{VEMS inițial} \times \frac{\text{CV cu plămîn restant}}{\text{CV a celor 2 plămîni}}$$

De fapt, cifrele limită și VEMS-ul previzibil au valoare relativă, din punct de vedere practic destul de mică. Uneori, probe ventilatorii bune preoperator duc la surprize postoperatorii, cu amputări ventilatorii cu totul neașteptate după cum, alteori, probe ventilatorii deficitare nu contraindică intervenția, ci dimpotrivă, o impun (decorticările pulmonare și unele mioplastii sînt intervenții funcționale, cu cîștig de funcție ventilatorie). După părerea noastră, din aceste motive noi nu acordăm mare valoare acestor teste previzibile postoperatorii.

## VIII. *Investigația funcției cardiace*

Funcția cardiacă trebuie investigată cu ajutonul ECG, ecografiei, tomocardiografiei, testelor de efort și, la nevoie, transferul bolnavului pentru aprofundarea investigațiilor cardiace la clinica de specialitate care va preciza și eventualele contraindicații operatorii, mai ales la bolnavii cu ischemie cardiacă, antecedente încărcate (infarct, angină).



Scanned with OKEN Scanner

## Bibliografie


1. GALLAGHER B., CHRISTMAN D., FOWLER J. și colab. — Radioscope scintigraphfory the study of dynamics of amine regulation by the human lung, *Chest*, 1977, 7, 2, 2 825—2 841.
2. GOODMAN P.L. — Diagnosis procedures for pulmonary lesions, *Chest*, 1978, 73,5, 61—682.
3. NORUBEIN TH. — Acid-base and metabolic factors state of the Art, *Chest*, 1978, 73, 2, 248—249.
4. HERMAN L.R. — The chest roentgenogram, its role in evoluting cardiomegaly and chronic obstructive pulmonary diseases, *Chest*, 1977, 72, 6, 689—690.
5. KAZEMI R., CHOMA L. — Hidrogen your homeostatic in the C.N.S. in respiratory acidosis, *Chest*, 1978, 73, 2, 249.


Scanned with OKEN Scanner

# II. TRATAMENTUL COMPLEX PREOPERATOR AL BOLNAVILOR CU PATOLOGIE CHIRURGICALĂ TORACICĂ

Patologia chirurgicală toracică afectează nu numai organele toracice dar are răsunet asupra întregului organism, modificînd parametrii funcționali și constantele biologice.

Aceste particularități impun aplicarea unui tratament complex care trebuie să reechilibreze parametrii funcționali și constantele biologice, să stabilizeze procesul inflamator și să aducă bolnavul într-un moment operator optim, care este marcat de:

1) afebrilitate;
2) „uscarea" secrețiilor traheo-bronșice;
3) creșterea ponderală;
4) stabilirea procesului;
5) negativarea expectorației sau a lichidului pleural la bolnavii cu tuberculoză;
6) scăderea VSH;
7) normalizarea probelor renale și hepatice.

Sînt însă unele situații cînd sîntem obligați să operăm „la cald", mai ales în unele forme de tuberculoză pulmonară, cu plămîn distrus, asociat cu infecție supraadăugată; în aceste cazuri, tratamentele îndelungate cu tuberculostatice și antibiotice nu pot atinge deziderateleamintite mai sus și sîntem obligați să efectuăm, cu orice risc, intervenții mari, de tip pneumonectomie.

Amploarea intervențiilor pe torace impune o pregătire preoperatorie foarte atentă, pregătire care cere satisfacerea deziderateloramintite mai sus. Această reechilibrare cuprinde o serie de măsuri terapeutice comune chirurgiei și reanimării generale ca: tratamentul cu antibiotice la care germenii microbieni sînt sensibili, pentru stabilizarea proceselor infecțioase; corectarea anemiei și a tulburărilor de sîngerare și de coagulare; corectarea proteinemiei și a probelor hepato-renale prin folosirea perfuziilor cu glucoză și vitaminoterapie (acizii aminați + rocmalin). Nu vom insista asupra acestor metode terapeutice comune bolnavilor chirurgicali; sîntem însă obligați să pre-



Scanned with OKEN Scanner

zentăm pe larg problemele legate de reechilibrarea parametrilor funcționali respiratori.

Această îngrijire respiratorie, în vederea reechilibrării constantelor, reprezintă un complex de măsuri cu scopul asigurării unor constante normale ale gazelor sanguine și corectării lor în cazul apariției unei insuficiențe respiratorii.

Această reechilibrare respiratorie are o sferă largă de acțiune și se adresează:

a) bolnavilor cu afecțiuni toracice (sau traumatisme toracice), afecțiuni țiuni care au antrenat un anumit deficit respirator;

b) bolnavilor cu afecțiuni toracice cărora li se va practica o intervenție fie de chirurgie generală, fie de chirurgie toracică;

c) bolnavilor cu complicații pulmonare și pleurale care afectează funcția respiratorie.

Deoarece chirurgia toracică pune cele mai complexe probleme de îngrijire respiratorie atît prin faptul că se adresează unei patologii pulmonare foarte variate (la care se adaugă și traumatologia toracică), cît și prin faptul că abordează direct toracele, vom insista asupra îngrijirii respiratorii complexe: pre-, intra- și postoperatorie la bolnavul operat toracic.

Pentru a înțelege mai bine problemele, vom sublinia cîteva caracteristici, de care anestezistul reanimator trebuie să țină seama, și anume:

a) Intervențiile toracice se efectuează la toate vîrstele, întrucît patologia toracelui este prezentă de la sugar (malformații congenitale, corpi străini traheo-bronșici etc.) pînă la cele mai înaintate vîrste (supurații, tuberculoză, neoplasme, traumatime etc.).

b) Se adresează de obicei unor bolnavi cu o rezistență generală scăzută, mulți pacienți prezentînd tabloul clinic și de laborator al șocului cronic, mai ales celor cu afecțiuni toracice cronice (scădere ponderală, hipoproteinemie anemie, creșterea lichidelor interstițiale) sau o serie de dezechilibre ale constantelor biologice (anemii grave prin hemoptizii sau prin hemoragii toracice posttraumatice, insuficiențe respiratorii acute, cauze diferite etc.), sau stări imunodepresive după iradieri ori citostatice.

La aceste aspecte se adaugă tulburările produse de afecțiunile cronice pulmonare sau chiar de efectele tratamentelor medicamentoase îndelungate asupra ficatului, rinichiului, inimii (amiloidoze, insuficiențe hepato-renale cord pulmonar cronic); unele medicamente (tuberculostaticele sau citostaticele) sînt uneori toxice.

c) Majoritatea intervențiilor se fac pentru leziuni pulmonare, care au răsunet mai mic sau mai mare asupra funcției ventilatorii, amputîndu-le sau perturbîndu-le; astfel, bolnavul de tuberculoză pulmonară, de exemplu prezintă afectarea funcției respiratorii, prin următoarele procese:

— amputarea funcțională a parenchimului pulmonar prin însăși focarul tuberculos, prin diseminările hematogene plecate de la acest focar, prin leziunile nespecifice congestive din jurul focarelor tuberculoase, prin genul de vindecare a tuberculozei pulmonare cu fibroză și fibroscleroză, leziuni care uneori merg pînă la distrugerea întregului plămîn;

— alterări bronșice (leziuni infiltrative cu îngustarea lumenului, stenoze bronșice cicatriceale, cu retenționare de secreții, infecții și dilatări



Scanned with OKEN Scanner

bronșice situate „în aval" de acestę stenoze, obstrucțiile bronșice datorate secrețiilor uneori foarte abundente;

— hiperventilație de spațiu mort în cavernele gigante sau în plămînul distrus;

— afectarea circulației pulmonare (vasoconstricție arteriolară în teritoriile hipoventilate și distrugerea capilarelor prin leziuni tuberculoase sau nespecifice, asociate) duce la scăderea patului vascular-capilar și la instalarea în timp a hipertensiunii pulmonare cu consecința sa binecunoscută — cordul pulmonar cronic;

— răsunet asupra peretelui toracic: pahipleurite — reacții cu repercusiuni asupra mecanicii ventilatorii externe.

La bolnavii hipercronici și la cei cu fibrotorax, în afară de amputări mecanice ventilatorii externe întîlnim leziuni și mecanisme ce duc, uneori, la instalarea hipertensiunii pulmonare și a cordului pulmonar cronic, ca:

— obstacol pe patul vascular pulmonar — generator de hipertensiune pulmonară;

— dezvoltarea mare a circulației bronșice și comunicarea largă a anastomozelor dintre circulația pulmonară funcțională (cu regim jos de presiune) cu circulația sistemică (cu regim de presiune ridicat).

Neoplazicul pulmonar prezintă tulburări ventilatorii, în special mixte, datorită tumorii, alteori datorită atelectaziei produse prin compresiune bronșică extrinsecă sau stenoză generată de procesul tumoral; bronșite cronice de însoțire sau datorită complicațiilor pleurale și paraliziilor de frenic.

În supurațiile pulmonare, alături de scoaterea din funcțiune a teritoriilor din parenchimul pulmonar unde se găsesc focarele infecțioase, se constată deseori tulburările de șunt vascular produse prin anastomozele dintre arterele bronșice și arterele pulmonare.

În chisturile aeriene, tulburarea raportului ventilație/perfuzie se datorează faptului că plămînul normal vascularizat nu este ventilat. Acestea sînt cîteva exemple de boli care alterează funcțiile respiratorii ale bolnavilor pulmonari.

d) Specificul intervențiilor toracice constă însă și în caracteristicile deosebite ale intervențiilor propriu-zise.

— intervenții foarte sîngerînde, deoarece se intervine pe o cale foarte largă de acces, necesară unei lumini bune intraoperatorii, mai ales în prezența simfizelor întinse sau a pahipleuritelor (decolări pleuro-pulmonare, pleuro-parietale etc.); se lucrează în vecinătatea vaselor mari, existînd pericolul lezării lor accidentale; se rezecă de multe ori regiuni întinse de parenchim ce conțin o cantitate mare de sînge (se apreciază în medie că la o lobectomie sau o pneumonectomie se pierd aproximativ 1 000—1 800ml sînge; la toracoplastie, 500—1 000 ml);

— intervențiile de chirurgie toracică sînt uneori urmate de insuficiență ventilatorie. La acest lucru contribuie: hemoragiile mari (lipsă de transportor de $O_2$); deschiderea pleurei și apariția pneumotoraxului chirurgical (corectat de anestezia cu circuit închis); poziția bolnavului pe masa de operație: decubitul pe partea sănătoasă, care reduce 15% din ventilație; atît abordul postero-lateral cît și cel axilar prezintă pericolul inundării plămînului sănătos cu secreții și sînge din plămînul ce se operează, mai ales la bolnavii hipersecretanți, în timpul eliberării plămînului de aderențe; secționarea



Scanned with OKEN Scanner

mușchilor respiratori (intercostali, diafragm); durerea toracică ce limitează mișcările respiratorii etc.;

— intervențiile chirurgicale toracice sînt foarte agresive din cauza duratei mari (ore), din cauza manevrării zonelor intens nociceptive care determină reflexe neurovegetative complexe ce pot antrena modificări vasculare importante pînă la insuficiența circulatorie acută din cadrul șocului;

— de multe ori chirurgia toracică necesită amputarea bruscă a unui teritoriu întins de parenchim sănătos; astfel, în neoplasm criteriul oncologic cere rezecarea, de obicei, a unor teritorii întinse de parenchim funcțional, odată cu tumoarea pulmonară, ceea ce duce la o scădere importantă a ventilației. Uneori acest deziderat oncologic care cere „sacrificarea" unei suprafețe mari de parenchim funcțional a cărui circulații era păstrată, duce la scăderea patului circulator pulmonar care poate determina o hipertensiune în circulația pulmonară, cu urmări grave (atenție la necesitatea explorărilor preoperatorii complexe, prin cateterism cardiac cu blocarea arterei pulmonare);

— multe din intervențiile toracice sînt foarte ample, ridicînd probleme importante de anestezie și reanimare. Astfel în supurațiile pulmonare bilaterale, simetrice, stabilizate, cu momentul operator bine ales, s-a executat în clinica noastră cu mult succes, fără nici un incident postoperator, rezecția asociată pulmonară bilaterală simultană. Într-adevăr, toracotomia și rezecția bilaterală simultană forțează postoperator bolnavului să-și utilizeze ambele baze pulmonare, obținîndu-se astfel rezultate funcționale mult mai bune decît în rezecțiile succesive. După ce am analizat aceste particularități și caracteristici funcționale ale bolnavului toracic, vom putea prezenta pe scurt măsurile terapeutice menite să reechilibreze acești parametri, atît de afectați de patologia chirurgicală toracică.

Scopul îngrijirii respiratorii preoperatorii este complex:

— asigurarea libertății căilor aeriene; stabilizarea infecțiilor pulmonare;

— găsirea momentului operator optim;

— recuperarea funcțională prin gimnastică respiratorie; prin această manevră urmărim asigurarea libertății căilor aeriene, obiectiv primordial care se adresează mai ales bolnavilor cu supurații pulmonare, stenoze traheo-bronșice, bolnavi la care arborele traheo-bronșic este sediul unor secreții provenite din focarul supurativ parenchimatos sau bronșic; vom trata în primul rînd cauza acestor secreții, infecția, prin tratament suficient de îndelungat cu antibiotice, conform antibiogramei; unii autori asociază corticoterapia, cu un important rol antiinflamator.

La bolnavi hipersecretanți, în vederea evacuării secrețiilor vom recomanda drenajul postural, care trebuie să fie făcut corect, la orele cele mai potrivite (la distanță de mese), în poziția cea mai favorabilă (declivă) și suficient de prelungit, pentru a fi eficient.

Dacă drenajul de postură, ajutat de tapotajul toracic și de stimularea mecanismului de tuse cu ajutorul tusomatului nu sînt suficiente, recurgem la bronhoaspirație, sau în cazul secrețiilor bronșice vîscoase, aderente ca în mucoviscidoză, la spălături bronșice cu ser fiziologic, făcute pe bronhoscop, urmate de bronhoaspirație. Cu ocazia bronhoaspirației se pot instila bronșic diferite antibiotice și se prelevă secrații bronșice pentru antibiograme.



Scanned with OKEN Scanner

Tratamentul de evacuare a secreţiilor prin postură sau bronhoaspiraţie, trebuie ajutat printr-o medicaţie fluidifiantă şi expectorantă, administrată pe cale generală sau pe cale locală, în aerosoli (Bisolvon, Mucosolvin, Bromhexin, Ambroxol, Chimiotripsină, Alevaire) şi printr-o medicaţie bronhodilatatoare.

Vom avea grijă să asanăm prin tratament medicamentos sau chirurgical focare infecţioase care pot întreţine supuraţiile bronho-pulmonare (infecţiile de la nivelul rinofaringelui, a amigdalelor, a sinusurilor).

În cazul pungilor de empiem, care prin compresiune extrinsecă pot modifica statica mediastinului şi a arborelui bronşic, vom indica evacuarea — prin puncţii şi spălături pleurale urmate de instilaţii cu antibiotice sau de drenaj aspirativ prin pleurotomie. Bineînţeles vom asocia la tratamentul local şi antibioticele administrate pe cale generală.

La bolnavii care prezintă disfuncţie ventilatorie de tip obstructiv, cu indice de permeabilitate bronşică Tiffeneau alterat şi componentă bronhospastică evidenţiată prin testul la acetilcolină sau aleudrină, vom face tratamentul componentei bronhospastice, în perioada preoperatorie, prin administrarea substanţelor bronhodilatatoare (efedrină, miofilin, alupent, berotec, sultanol, auxiloxon, novodrin etc.).

Stabilizarea infecţiei pulmonare şi găsirea momentului operator optim depinde de natura infecţiei pulmonare:

— în supuraţiile bronho-pulmonare, tratamentul preoperator trebuie să fie precoce, corect efectuat, suficient (dar nu prea lung), aproximativ 2—3 luni, pînă la stabilizarea procesului, care se traduce prin scăderea expectoraţiei pînă la maximum 20 ml/24 ore, dispariţia febrei, vindecarea sau regresiunea leziunilor pulmonare sau pleurale constatată radiologic, ameliorarea stării generale şi scăderea VSH şi a leucocitozei. Se administrează obligator antibiotice, conform antibiogramei, în doze mari: de exemplu, penicilina poate ajunge la 50 000 000 U/zi + metronidazol în soluţie 5% 250 ml i.v. În general se fac asociaţii de 2—3 antibiotice, potrivit sensibilităţii germenilor pe antibiogramă, recurgîndu-se mai ales la antibiotice cu spectru larg sau la antibiotice noi, la care germenii sînt foarte sensibili (kanamicină, rifampicină, cefalosporine de generaţia a II-a, a III-a).

O atenţie deosebită trebuie acordată infecţiilor cu piocianic, mult mai frecvente în ultimii ani şi mult mai greu de tratat. Vom asocia antibioticele noi ca: rochephine, keflin etc.

Majoritatea autorilor adaugă la tratamentul cu antibiotice o corticoterapie susţinută.

În tuberculoza pulmonară momentul operator este încă o problemă dificilă.

În concepţia noastră, actul operator va trebui indicat în urma eşecului unui tratament cu tuberculostatice bine condus, conform antibiogramei (streptomicină, HIN, kanamicină, tibutol, rifampicină, pirazinamidă în diferite combinaţii), după maximum 18 luni.

În cazul bolnavilor de tuberculoză pulmonară la primul tratament medical corect aplicat, dacă după 12—18 luni nu s-a obţinut vindecarea bacteriologică, clinică şi radiologică, trebuie indicată intervenţia chirurgicală. Este bine ca operaţia să se facă în faza în care încă nu s-a instalat rezistenţa la toate tuberculostaticele majore sau intoleranţa la antibiotice.



Scanned with OKEN Scanner

În cazul tuberculozei cronice cavitare, momentul intervenției va fi precoce (după 5—7 luni de tratament cu tuberculostatice) și va fi stabilit tot pe criterii clinice, bacteriologice și radiologice.

Aplicarea tratamentului chirurgical prea precoce, pe leziuni insuficient stabilizate și la care aspectul radiologic arată pe lîngă focarul tuberculos principal și leziuni diseminate (congestive, cazeoase), va duce la complicații grave postoperatorii (empieme tuberculoase, fistule bronșice etc.).

Tratamentul tuberculostatic preoperator urmărește stabilirea potențialului evolutiv la leziunile tuberculoase și resorbția inflamațiilor perileziunale — fenomene ce duc pe de o parte la recuperarea parțială funcțională și, pe de altă parte, la asigurarea unui bun mers postoperator.

Recuperarea funcțională preoperatorie dar mai ales postoperatorie, este bine să înceapă sub supravegherea kineziterapeutului, încă nainte de intervenție. Rolul ei este să ajute bolnavul să-și recupereze din funcția ventilatorie pierdută, mai ales datorită componentei pleurale și să învețe bolnavul să respire corect, lucru care îi va fi de mare folos după intervenția chirurgicală. Indicația de reeducare respiratorie trebuie să se facă cu prudență (uneori există pericolul hemoptiziilor, evacuarea unor colecții lichidiene pe cale bronșică etc.) și numai la indicația specialistului. Este necesară o colaborare strînsă între kineziterapeut, ftizio-pneumolog și reanimator care vor decide tipul de mișcări și durata exercițiului.

Primul scop al reeducării respiratorii preoperatorii este sincronizarea mișcărilor ventilatorii. Se va explica bolnavului mecanismul normal al respirației, necesitatea acțiunii sinergice a mușchilor inspiratori și a diafragmului, se va încerca să se imprime bolnavului un ritm nu prea frecvent (16—18—20 respirații/minut) cu raportul inspir/expir ca durată de aproximativ 1/1,3.

Se va educa de asemenea mecanismul unei tuse eficiente și bolnavul va fi învățat să-și găsească pozițiile cele mai favorabile pentru înlăturarea durerilor toracice. (Aceste lucruri îi vor servi și în perioada postoperatorie).

Tot în cadrul îngrijirii respiratorii preoperatorii trebuie să citățm încercările de a adapta treptat organismul la scoaterea din funcție, prin actul operator, a unei porțiuni de parenchim sănătos prin indicarea la nevoie chiar a unui pneumotorax de adaptare, mai ales la bolnavii cu cancer bronhopulmonar cărora le vom practica o pneumonectomie.

Grija pentru transportul de oxigen, factor atît de important în respirație, se manifestă prin corectarea atentă preoperatorie a anemiilor.

Subliniem faptul că îngrijirea preoperatorie trebuie să fie armonios îmbinată cu corectarea tuturor dezechilibrelor biologice, atît de frecvent întîlnite la bolnavii toracici (dezechilibre renale, hepatice, discrazii, hipoproteinemii etc.).

Scanned with OKEN Scanner

# III. PATOLOGIA PERETELUI TORACIC

## 1. MALFORMAȚIILE CONGENITALE ALE PERETELUI TORACIC

Problema clasificării malformațiilor congenitale ale peretelui toracic a făcut obiectul a numeroase cercetări pe baza a multiple criterii. Noi considerăm ca acceptabil criteriul anatomopatologic pe baza căruia le-am împărțit în:

## 2. MALFORMAȚII COMPLEXE ALE PERETELUI TORACIC

1. Malformații unice ale elementelor constituționale ale peretelui toracic.

In clasificarea făcută de noi am folosit drept criteriu de bază criteriul anatomopatologic. Urmînd această clasificare vom începe analiza malformațiilor congenitale unice a elementelor constituționale ale peretelui toracic, și anume cu elementele constitutive ale scheletului osos (coaste, stern) mușchii, apoi le vom prezenta și pe cele complexe.

## A. MALFORMAȚIILE CONGENITALE ȘI ANOMALIILE COASTELOR

Toate statisticile, precum și propria noastră experiență recunosc că, dintre anomaliile congenitale ale scheletului toracic, cele ale coastelor sînt și cele mai frecvente. Din cauza faptului că de cele mai multe ori ele nu sînt însoțite de manifestări patologice, s-a susținut că sînt rare; depistările radiologice în masă le-au pus însă în evidență și au demonstrat adevărata lor frecvență. In ultimii ani au apărut lucrări care analizează diferitele probleme diagnostice, patogenice și terapeutice ale acestor afecțiuni.

Frecvența malformațiilor costale congenitale este greu de stabilit din cauza faptului că cea mai mare parte dintre ele sînt clinic mute și astfel trec neobservate la examenele radiologice toracice la care se neglijează examenul scheletic, urmărindu-se în mod special imaginea cardio-pulmonară, mediastinul și altele.



Scanned with OKEN Scanner

Din motivele expuse mai sus, datele statistice medii variază între 0,8—4,5% după cum se referă la toate anomaliile sau numai la cele mai importante, cele minime fiind neglijate.

Alți autori care practică examenul sistematic și atent al radiografiilor toracice standard, dau în această privință date mult mai precise, și anume că frecvența malformațiilor costale se situează între 0,5 și 3,8% (Aist și Bidou, Bidermann, Hanen, Whit, Wayleurn, Ettev).

Coury găsește pe 850 radiografii 22 anomalii congenitale ale coastelor, adică 2,6% și apreciază că este procentul cel mai apropiat de realitate.

Vom analiza malformațiile și anomaliile costale și vom prezenta și propria noastră experiență cu unele contribuții pe care le-am adus la elucidarea mecanismelor etiopatogenice, tacticii și tehnicii operatorii.

*Clasificarea malformațiilor costale* (criteriul anatomopatologic)

1. Coastele supranumerare: cervicale, toracice, lombare.
2. Ageneziile și anomaliile aparente (mai ales la coasta I).
3. Sinostozele.
4. Bifiditățile.
5. Anomaliile costale excepționale.

Trebuie subliniat faptul că această clasificare este prea schematică deoarece malformațiile se pot asocia între ele la același bolnav, realizînd o gamă variată de combinații materializate clinic uneori prin prezența unor adevărate sindroame. Se remarcă statistic un fapt bine cunoscut clinicienilor, și anume predominanța anomaliilor costale în zona de graniță cervico-toracică.

O altă concluzie demnă de semnalat este aceea referitoare la frecvența deosebită a următoarelor tipuri din clasificarea prezentată de noi:

1. Coastele supranumerare cervicale cu sau fără hipertrofia apofizelor transverse ale vertebrei a 7-a cervicale (40% din cazuri).
2. Ageneziile și disgeneziile primei coaste (25%).
3. Sinostozele (21% din cazuri) (G. Coury).

## Coastele supranumerare cervicale

Mare parte a cazurilor sînt decelate clinic prin tulburările neuro-vasculare funcționale care realizează un tablou clinic destul de caracteristic pentru a ușura diagnosticul de prezumpție care va fi definitivat în urma examenului radiologic.

Totuși trebuie să recunoaștem că de obicei coastele supranumerare, clinic „expresive", nu sînt atît de frecvente.

*Istoric.* Istoricul cercetărilor științifice dedicate coastelor se întinde din 1742 pînă în zilele noastre; pentru a înțelege mai bine problemele și precizările, le putem împărți în mai multe etape:

a) Coastele cervicale se cunosc de multă vreme, încă de la lucrările clasice ale lui Colien, Vesale și Bauhin. Lucrarea deosebită a lui Hunauld, care în 1742 a prezentat la Academia de științe un memoriu asupra variațiilor de număr ale coastelor a fost urmată de cercetările lui Sue (1755), Hodgson (1815) și Chassaignac (1837). Aceasta a fost etapa cercetărilor anatomice și ea a fost dominată de autoritatea unor mari anatomiști.

b) Etapa descrierilor clinice, în care remarcăm în mod deosebit lucrările lui Coofer (1821), care au contribuit la precizarea unui tablou semiologic bine definit și la precizarea mecanismului patologic, pe baza unei teorii



Scanned with OKEN Scanner

mecanice. In această etapă mai remarcăm lucrările lui Verneuil (1855), Coote (1867), Lister, Murphy (1905).

c) A treia etapă modernă a aprofundat mecanismele și a pus în relief discordanța dintre clinică și anatomie, nespecificitatea sindromului neurovascular clasic, raportul invers între sindromul clinic și gradul malformațiilor și uneori rezultatele inconstante ale tratamentului chirurgical.

Aprofundarea patogenică a anomaliei osoase: unii autori anglo-saxoni susțin rolul important pe care îl au celelalte anomalii anatomice locale: mușchiul scalen anterior (Ochsner — 1935; Adsau — 1947; Smith, Patterson, MacFee — 1940; Ray — 1953; Clavet — 1940); fasciile fibroase, pahipleurita apicală (C. Coman — 1971 ș.a.).

Experiența noastră concordă însă cu lucrările lui Janes și Loret care, referitor la sexe, arată că raportul este de 7 femei la 1 bărbat.

Rolul factorului familial este încă în discuție; pe experiența noastră el nu a fost demonstrat, iar asocierea cu alte malformații se pare că este foarte rară.

*Forme anatomo-radiologice.* S-au descris și coastele cervicale multiple, etajate (Kammerer, Botino, Meckel); ele sînt însă excepționale și atunci cînd există se localizează la C6 și chiar la C5, de aceea noi vom studia numai coastele supranumerare dezvoltate de la a 7-a vertebră cervicală, cît și apofizomeglia transversală a vertebrei a 7-a.

Există mai multe clasificări ale coastelor cervicale pe bază de criterii clinice, anatomopatologice, anatomo-radiologice ș.a.

Noi le vom împărți în 4 tipuri anatomo-radiologice, individualizate în funcție de gradul de dezvoltare al coastei:

1. Apofizomegalia transversă simplă.
2. Coasta cervicală scurtă sau rudimentară.
3. Coasta cervicală mijlocie.
4. Coasta cervicală lungă sau complexă.

La ultimele două tipuri, extremitatea anterioară a coastei cervicale poate să rămînă liberă, să se articuleze sau să se sudeze cu prima coastă toracică sau chiar cu sternul, mai ales la ultimul tip de coastă cervicală.

Se susține că aceste coaste cervicale ar fi mai frecvent bilaterale decît unilaterale (67—80% din cazuri, după Henderson), fapt neconfirmat de experiența noastră.

In formele bilaterale se subliniază faptul că asimetria de dezvoltare este mai frecventă decît simetria, întîlnindu-se toate asocierile:

a) coastă mijlocie de o parte, scurtă de cealaltă parte;
b) coastă lungă de o parte, scurtă de cealaltă parte;
c) coastă scurtă de o parte, sudată de cealaltă parte etc.

In formele unilaterale remarcăm însă faptul că anomalia este repartizată în mod egal la dreapta și la stînga, în timp ce asocierea coastelor cervicale cu agenezia primei coaste este foarte rară.

Urmînd clasificarea adoptată de noi, vom analiza fiecare tip de anomalie și vom expune și propria noastră experiență.

### 1. *Apofizomegalia transversă simplă*

In mod normal se cunoaște faptul că extremitățile apofizei transverse a coastei a 7-a cervicală este mai proeminentă decît cele ale vertebrelor supraiacente. Din aceste motive vom considera ca o dezvoltare anormală



Scanned with OKEN Scanner

(mai ales dacă ele sînt izolate), numai atunci cînd apofiza depășește cu minimum 1—2 cm nivelul omoloagelor sale.

Aceste „false coaste cervicale" (Krause, Crouzou) au fost studiate de Honey, Naef, Sénèque; acești autori consideră că ele se datoresc fuziunii punctului de osificare a capului coastei cu cel al apofizei transversale la embrionul normal (Léri). Această anomalie poate fi uni- sau bilaterală și este de două ori mai frecventă la femei decît la bărbați și de obicei este asociată cu o coastă cervicală homo- sau controlaterală (Pacetto, Provat, Thomas, Scaugall, Crezzi, Séry, Ray).

Din punct de vedere anatomopatologic se descriu mai multe forme: piramidală, trapezoidală, în „cioc de vultur" (Wenkle). Ea se articulează adesea cu fața superioară a apofizei transverse subiacente. Aceste apofizomegalii, atunci cînd ele există, sînt asemănătoare cu cele determinate de coastele cervicale. Uneori la simptomatologia arătată mai sus se constată și o micșorare a fantei palpebrale și unele furnicături în membrul superior. De asemenea s-a semnalat coexistența apofizelor spinoase supranumerare a celei de a 7-a vertebre cervicale (Olney), cu segmentarea apofizelor transversale a coastei a 7-a, și chiar a primei coaste (Graberger, Stehn). Sesamoidele „costo-transversale" se datoresc persistenței unui nucleu izolat al capului coastelor. Coastele cervicale vor fi analizate după clasificarea adoptată de noi, astfel:

1. *Coastele cervicale scurte sau rudimentare.* Aceste coaste trebuie deosebite de apofiza transversă, doar cu un singur mugure de 4—5 mm (coaste rudimentare).

In aceste cazuri ele nu au aspectul morfologic al unei coaste normale și de aceea iau forma ascuțită piramidală, cu direcție transversală în jos sau în afară. În mod excepțional ele se pot articula cu apofiza transversală a coastei 1. Subliniem faptul mai rar că unele din aceste coaste, în loc să apară pe fața antero-laterală a corpului vertebral (coaste tuberculoase, după Ch. Coury), apar ca o prelungire a vîrfului apofizei transversale cu care de altfel se articulează (Gruber, Maret). Coastele cervicale scurte au o predominanță categorică la sexul feminin.

2. *Coaste cervicale mijlocii.* Spre deosebire de cele scurte, coastele cervicale mijlocii sînt formații costale diferențiate, dar totuși incomplete, a căror lungime este cuprinsă între 3—6 cm iar lățimea medie variază între 6—8 cm.

Ele sînt orientate oblic în jos, în afară și ușor înainte, iar extremitatea lor distală rămîne de obicei liberă și foarte rar se atașează de suprafața superioară a primei coaste toracice, de omoplat sau de claviculă(Sther). Pe statistica noastră această varietate a fost cea mai frecventă și sindroamele clinice cele mai accentuate.

3. *Coastele cervicale lungi sau complete.* Acest tip de coastă cervicală este bine dezvoltată, măsurînd de la 7 la 13 cm lungime, cu un traiect helicoidal în afară, în jos și înainte; din punct de vedere morfologic sînt foarte asemănătoare cu prima coastă toracică, cu care se poate confunda.

Remarcăm faptul că, deși denumite „complete", extremitarea lor anterioară poate să rămînă liberă sau să se sudeze cu coasta 1. După modul în care se comportă extremitatea anterioară a coastelor cervicale mijlocii sau lungi, au fost clasificate la rîndul lor:

a) *Extremitatea anterioară liberă;* aceasta poate fi subțiată sau rotunjită; totuși nu este chiar „liberă", deoarece o disecție anatomică amănunțită



Scanned with OKEN Scanner

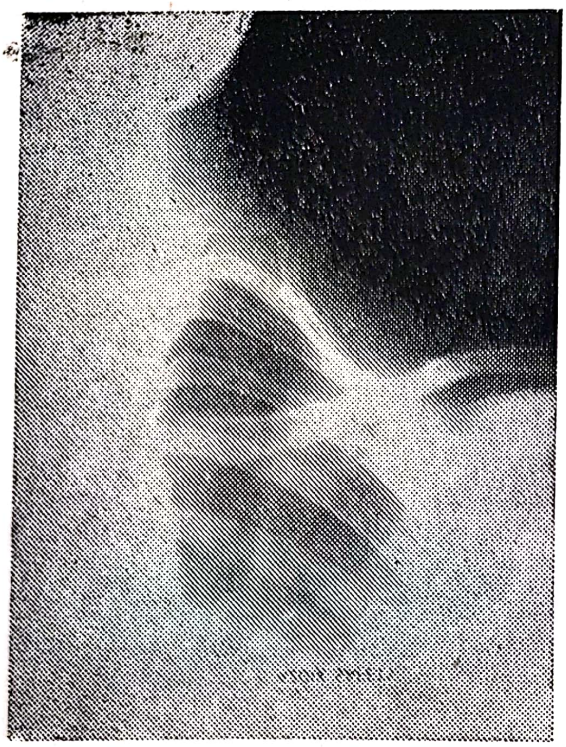

*Fig. III.1.* — Coastă cervicală stîngă.

permite identificarea unui traiect fibros (Reid, Birich Ceseadstone, Sicard, Ray) care se îndreaptă în jos și înainte și care o leagă de fapt de fața superioară a coastei 1; intraoperator dă impresia unei suturi solide și numai după extirpare constatăm această „prelungire" fibroasă.

b) *Extremitatea anterioară sudată* e fața superioară a coastei 1 toracice, în vecinătatea tuberculului Lissfranc, prin intermediul unui mic proces apofizar, completat printr-o sutură adevărată care realizează o sinostoză termino-laterală incompletă, printr-o linie intermediară subțire, cu realizarea unei neoartroze termino-laterale.

c) *Adevăratele coaste cervicale complete*, a căror extremitate anterioară se prelungește printr-un cartilaj mai mult sau mai puțin dezvoltat (Dwight) și care se unește în Y cu marginea superioară a primului cartilaj sterno-costal normal. S-a constatat că cest cartilaj costal supranumerar se poate lega direct de stern și unii autori (Wanke) consideră că numai acum este vorba de o coastă cervicală completă, a cărei anatomie se apropie de cea a primei coaste (fig. III. 1).

Fie că este sudată la coasta 1 sau este liberă, corpul coastei cervicale este de obicei individualizat, astfel că aceste coaste se deosebesc ușor, avînd dimensiuni variabile și nici o modificare a structurii lor osoase.

Această diferențiere, articulară sau nu, semnalată de Vinogrador, Basu, Seymore, Etter, a dat naștere la multe dificultăți de interpretare embriologică în legătură cu anomalia analoagă și mult mai frecventă a primelor coaste agenezice. S-au mai făcut și alte clasificări ale coastelor cervicale, din care vom aminti și noi cîteva:

a) *Clasificarea anatomică (Gruber):*

1. Coastă (uni- sau bilaterală) care nu depășește vîrful apofizei spinoase a vertebrei I toracale.

2. Coastă care depășește apofiza transversală a primei vertebre dorsale, extremitatea sa fiind uneori liberă, alteori fuzionată cu prima coastă toracică.

3. Coastă cvasicompletă, unită cu extremitățile anterioare ale primei coaste toracice.

4. Coastă completă, cu cartilaj costal, unindu-se fie cu sternul, fie cu prima coastă toracică lîngă stern.

b) *Clasificarea anatomo-clinică (Scalone):*

1. Coaste care nu trec de apofiza transversă a primei coaste toracice și nu prezintă tulburări clinice.



Scanned with OKEN Scanner

2. Coaste care depășesc marginea anterioară a scalenului posterior cu prezența semnelor clinice de compresiune pe plexul brahial.

3. Coaste care ating scalenul anterior, în care sînt prezente tulburările clinice, mixte, compresiuni vasculare și nervoase.

4. Coaste care depășesc scalenul anterior și pot merge pînă la stern; de obicei sînt întovărășite de fenomene clinice reduse.

Această clasificare anatomo-clinică are unele avantaje: este mai completă și este fiziopatologică, ducînd la explicarea fenomenelor vasculo-nervoase în toate formele anatomo-patologice.

c) *Clasificarea lui Ombrédanne:*

1. Coastele cervicale complete se caracterizează prin următoarele elemente: se articulează posterior cu vertebra a III-a cervicală (mai rar cu a VI-a), iar anterior cu cartilajul coastei subiacente sau cu sternul.

2. Coastele cervicale incomplete sînt cele mai frecvente, de lungime variabilă, iar cele mai lungi se pot uni cu prima coastă toracică, prin intermediul unor atele fibroase.

Se admite că aceste malformații costale pot fi însoțite și de alte malformații, ca de exemplu: sindrom Klippel-Feil, spina bifida, scolioză, bronșiectazii. Subliniem faptul că noi n-am găsit alte malformații asociate la bolnavii operați de noi.

Fiziopatologic se constată că, datorită acestor anomalii costale, elemetele vasculo-nervoase din regiunea claviculară pot suferi compresiuni, împingeri, ridicări care pot ajunge chiar pînă la instalarea unor leziuni organice (tromboze vasculare, nevrite).

Trunchiurile constitutive ale plexului branhial (mai ales perechile a VII-a și a VIII-a), artera și vena subclaviculară pot fi ridicate în sus și împinse înainte ca pe un „căuș" în raport cu lungimea și forma coastei; dacă coasta este incompletă dar lungă, ea încrucișează trunchiurile nervoase, ridică sau deplasează artera subclavie spre tendonul mușchiului scalen, anterior. Datorită acestor perturbări, defileul scalenic, punct de trecere pentru arteră, este îngustat și devine un factor de compresiune permanentă pentru marea arteră subclaviculară, cu tulburări consecutive care pot merge de la fenomene clinice ușoare, pînă la fenomene grave de compresiune vasculară. Cu tot tabloul zgomotos al unor asemenea compresiuni, expansiunile fibroase perivasculare pot fi înglobate de extremitatea anterioară a coastei cervicale incomplete, și anume: extremitatea fibroasă a acesteia care se poate uni cu scalenul sau cu domul pleural, constituind un complex patologic polimorf și cu simptomatologie bogată. Acest fenomen poate aduce baze materiale pentru contribuția pe care unul din noi (C. Coman) a adus-o la patogenia sindromului de coastă cervicală, acesta avînd rolul declanșator al pahipleuritei apicale.

**Etiopatogenia** acestui sindrom a ridicat multe discuții. Toți autorii sînt de acord că nu există o concordanță obligatorie între forma coastei cervicale și amploarea sindromului clinic și că aproape de regulă, coastele incomplete dau simptomatologie mai zgomotoasă decît cele complete. Datorită raportului intim al elementelor vasculo-nervoase din regiunea claviculară cu domul pleural s-a susținut (C. Coman) că pahipleurita apicală joacă un rol important în declanșarea sindromului de coastă cervicală.



Scanned with OKEN Scanner

Această afirmație a fost demonstrată la două din cazurile noastre: o bolnavă cu pahipleurită după un pneumotorax terapeutic drept pe care-l purtase patru ani, după care s-a instalat un sindrom foarte accentuat de coastă cervicală, după abandonul pneumotoraxului (deși anomalia o avea din naștere).

O altă bolnavă avea o pahipleurită apicală postlobectomie medie. De remarcat faptul că la celelalte cazuri ale noastre, care nu prezentau pahipleurită apicală, simptomatologia era mai ușoară decît la cele cu pahipleurită apicală. Această concepție ne-a determinat să extirpăm o coastă cervicală, deși nu prezenta o simptomatologie clinică zgomotoasă, la o bolnavă căreia eram obligați să-i practicăm o rezecție asociată de lingulă + lobul inferior. Am insistat asupra acestei concepții, deoarece am întîlnit-o la cazurile noastre și a reprezentat baza materială a extirpării profilactice la bolnavii la care rezecția pulmonară ar fi dus la declanșarea unui sindrom de coastă cervicală prin pahipleurită consecutivă.

Modificarea progresivă a scalenilor (sindromul scalenic), reflectată asupra plexului branhial și a vaselor subclaviculare i-a determinat, pe Kamamuro și Nesmo, să susțină că sindromul este o consecință a hipertrofiei scalenice agravate de scleroza intrafasciculară a mușchiului, cu aderențe la plexul branhial și artera subclaviculară. Concepția acestui sindrom scalenic a avut drept consecință terapeutică, concluzia că simpla scalenotomie este suficientă pentru vindecarea sindromului. Totuși trebuie să reamintim că sindromul coastei cervicale rezultă dintr-o complexitate de modificări anatomopatologice generate de prezența coastei cervicale și credem că simpla scalenotomie este insuficientă, deoarece este lăsată pe loc cauza care le-a generat.

Autorii care neagă rolul direct al anomaliei costale în apariția sindromului clinic, își motivează concepția prin faptul că prezența coastei cervicale ar determina apariția unor afecțiuni fibroase care ar fi cauza îngustării defileului scalenic și care este singura care generează sindromul zis scalenic. În realitate însă, noi considerăm că, în cele mai multe cazuri, coasta cervicală reprezintă cauza primordială a acestor modificări și sindroame clinice, ea fiind pivotul anatomopatologic principal al generării acestor sindroame patologice.

Aceiași autori mai consideră că, datorită prezenței coastei cervicale, scalenul anterior este în tensiune, indurat, hipertonic, uneori chiar hipertrofic, și astfel duce la micșorarea defileului costo-clavicular și la apariția unor formațiuni fibroase. Toate aceste modificări duc la comprimarea și cudarea vaselor subclaviculare, la iritarea rădăcinilor plexului brahial și a elementelor simpatice, generînd astfel sindromul clinic cunoscut. Noi considerăm că toți acești factori intervin în producerea sindromului și de aceea apreciem că singurul tratament logic este acela care ține cont de întregul complex anatomopatologic.

Coastele cervicale pot fi multă vreme mute; cauza declanșantă poate fi variată: traumatism, eforturi, atitudini și poziții vicioase, inflamații ale organelor locale, sau așa cum am demonstrat noi, inflamațiile cronice ale domului pleural.

Sindromul clinic de coastă cervicală a fost descris sub diferite denumiri: sindromul defileului costo-clavicular (Leriche — 1941); sindromul scalenilor



Scanned with OKEN Scanner

(Natzinger și Grant — 1939); sindromul fosei supraclaviculare (André Sicard — 1966) ș.a. Noi vom păstra termenul de sindrom de coastă cervicală, deoarece coasta cervicală este, în concepția noastră, aceea care generează sindromul.

Sindromul clinic se poate preta la unele confuzii deoarece constatăm deseori că bolnavii fac multe și inutile tratamente pînă la precizarea diagnosticului: sedative, psihotonice, antireumatice. Simpla radiografie de față și profil poate preciza cu ușurință diagnosticul pozitiv, evidențiind prezența coastei cervicale, adevărata cauză a sindromului clinic.

**Simptomatologie.** Așa cum am arătat, marea majoritate a coastelor cervicale rămîn clinic, mute; peste 75% nu sînt însoțite de tulburări funcționale sau alte semne clinice. Uneori se descoperă o creastă osoasă palpabilă și ușor sensibilă, cu dureri regionale în antecedente și cu tulburări neurologice. Această mare proporție de forme mute este confirmată și de lucrările lui Purnea, care a studiat un grup familial de șapte bolnavi purtători de coaste cervicale bilaterale, fără nici o simptomatologie.

Ray, pe 57 de cazuri operate, remarcă aceeași inconstanță a simptomatologiei și susține că în formele bilaterale, sindromul neuro-vascular nu este în raport cu dezvoltarea sau cu gradul anomaliei osoase, confirmînd faptul că apofizomegalia simplă și micile creste costale rudimentare sînt uneori generatoare de tulburări mai mari decît coastele cervicale voluminoase sau totale.

S-a constatat că în cazul coastelor cervicale cu expresie clinică, tulburile nu se instalează niciodată înaintea vîrstei de 20—30 de ani. S-a explicat acest fapt (Sarmier, Lipmann, Boland) prin acțiunea mecanică suplimentară a căderii omoplatului, care se accentuează cu creșterea și cu activitatea profesională.

Cînd tabloul clinic este evident, sînt asociate de fapt trei sindroame clasice în proporții variabile:

— Triada simptomatică Elrik.

— Tumefacția supraclaviculară.

— Tulburări nervoase și tulburări vasculare.

1. *Sindromul local* se manifestă prin existența unei creste osoase, palpabilă în regiunea supraclaviculară, nedureroasă sau ușor sensibilă, ridicînd adesea artera, ale cărei pulsații le percepem; se remarcă, de asemenea, ridicarea discretă a umărului și redoarea cervicală, care poate merge uneori pînă la instalarea unui torticolis.

2. *Sindromul neurologic*, bine studiat de P. Marie Grouzon, Personne, se caracterizează prin următoarele simptome:

— *Tulburări senzitive* cu distribuție cervico-brahială, variind de la parestezia simplă la alergia puternică. Aceste tulburări sînt de obicei difuze și mai rar sistematizate la unul din teritoriile radiculare; ele sînt exagerate prin decubitus sau prin tracțiunea umărului, iar acroparesteziile nocturne sînt destul de frecvente la femei (Buzzard).

— *Tulburări motorii* — caracterizate prin scăderea forței musculare, paraliziile adevărate fiind foarte rare (Torralca, Léri și Péron); sînt materializate prin măsurarea cu dinamometrul.

— *Hiporeflectivitate tendinoasă* manifestată la nivelul tricepsului în particular.



Scanned with OKEN Scanner

— *Atrofie musculară*, mai ales a mușchilor mici ai mîinii (eminențele tenare și hipotenare, realizînd uneori un sindrom Aran-Duchenne).

— *Tulburări trofice cutanate* (Putti, Sebiassi și Léri) și *osteoarticulare:* artropatii ale cotului și unghiilor, care depind atît de sindromul muscular cît și de cel neurologic.

— *Tulburări simpatice:* clinic sînt relativ rare, deși iritația permanentă a simpaticului pare să aibă un rol important în tulburările vasculare (Leriche).

— *Tulburări nervoase mai difuze* — pseudosiringomielice.

3. *Sindromul vascular*, studiat în special de autorii anglo-saxhni, se pare că este mai rar; atunci cînd este prezent, el este în raport direct cu anomalia osoasă, și se traduce printr-o ischemie permanentă sau paroxistică cu modificări anatomice în sistemul arterial al membrului superior.

Se pot observa următoarele semne:

a) O paloare distală permanentă cu parestezii dureroase; micșorarea pulsului radial; scăderea indicelui oscilometric arterial; adesea răcirea, cianoza și chiar edemul mîinii, așa cum am observat și noi la unul din cazurile noastre. Semnul vascular al lui Ason și Coffey, clasic dar inconstant, este caracterizat prin: exagerarea sau micșorarea pulsului în inspirație, asociată cu manevre de rotație forțată a capului de partea bolnavă și cu ridicarea bărbiei.

b) Crize paroxistice de sincopă locală declanșată mai ales de frig sau de diferite poziții și realizînd un sindrom Raynaud tipic și unilateral; gangrena este rară, de obicei periungheală și parcelară. Cauza acestor tulburări vasculare este variabilă, dar constantă și este reprezentată de prezența coastelor cervicale.

c) Compresia simplă a arterei subclaviculare (constatată de Ray în jumătate din cazuri) sau iritația mecanică a plexului simpatic periarterial (Leriche).

d) Arterită trombozantă și obliterantă a arterei subclaviculare, a humeralei sau a ramurilor lor (Telfoid, Sobel, Petit, Langeron, Adson).

e) Dilatația anevrismală a arterei subclaviculare care este situată sub anomalia anatomică și distal de ea, perceptibilă adesea la inspecție sau la palpare, sub forma unei tumori pulsatile, cu tril.

Insistăm încă o dată asupra „axiomei" că nu există un raport direct proporțional între mărirmea sau forma anomaliei osoase și semnele clinice nervoase sau vasculare și că acestea nu pot fi explicate totdeauna prin constatările făcute în cursul intervenției chirurgicale.

La coastele cervicale bilaterale, rar se întîmplă ca tulburările vasculare să intereseze simultan ambele membre superioare, confirmînd noțiunea bine stabilită că în sindromul clinic de „coastă cervicală", rolul anomaliei osoase este relativ indirect. La unul din cazurile noastre cu coaste cervicale bilaterale, prezența sindromului clinic ne-a determinat să intervenim bilateral.

La această anomalie costală se adaugă și una locală mai complexă, a scalenului anterior și a formațiilor fibroase care continuă extremitatea osoasă, și care uneori devine importantă sau cel puțin egală cu coasta cervicală supranumerară.



Scanned with OKEN Scanner

**Diagnosticul diferențial** trebuie făcut cu cervico-brahialgiile din morbul Pott, cu osteoporozele nucleodistale, artrozele cervicale și spondiloza cervicală.

O problemă care mai trebuie lămurită este aceea care se referă la faptul că anomalia costală produce de obicei tulburări numai la vîrsta adultă și numai la o parte din purtătorii de coaste cervicale.

În afara celor expuse anterior, referitor la această problemă, mai adăugăm că osificarea coastei cervicale se face la vîrsta adultă și atunci blochează, prin rigiditatea ei, spațiul supraclavicular, determinînd îngustarea defileului interscalenic; oblicitățile coastei se accentuează pe măsură ce vîrsta înaintează, mărind și mai mult îngustarea regiunii superioare a toracelui; căderea umărului care crește paralel cu vîrsta, mărește și ea cudarea vaselor și a nervilor. Toate aceste modificări contribuie la declanșarea sindromului de coastă cervicală, dar la ele trebuie adăugate și unele tulburări endocrine, mai ales la femei, după pubertate. Profesorul Fl. Mandache, încă din 1949, a subliniat rolul pe care insuficiența ovariană îl joacă în declanșarea sindromului.

Acțiunea complexă a acestor factori multipli explică de ce semnele clinice pot fi variabile și pot să apară sub două forme, și anume:

a) Formele latente, descoperite întîmplător, prin examene radiologice și care pot rămîne mute toată viața; în aceste cazuri nu au importanță chirurgicală. Totuși, chiar și la asemenea forme pot apărea unele semne obiective minore, ca:

— pulsații evidente, mai superficiale, ale arterei subclaviculare,
— presiune venoasă crescută de partea coastei cervicale;
— la palpare, regiunea supraclaviculară este mai plină, mai consistentă.

b) Formele manifeste; semnele clinice sînt generate de compresiunile vasculo-nervoase (plenul brahial, artera și vena subclaviculară).

Pentru a îmbogăți prezentarea acestei probleme, o vom ilustra cu expunerea propriei noastre experiențe în acest domeniu.

Experiența noastră se bazează pe un număr de 19 intervenții chirurgicale practicate la 18 bolnavi cu sindrom de coastă cervicală. Precizăm faptul că 17 din bolnavii noștri au fost de sex feminin, iar vîrsta s-a situat între 18—35 de ani.

La bolnavii noștri am constatat o simptomatologie complexă, reprezentată prin următoarele semne subiective și obiective: durerile în regiunea cervico-toracică, furnicăturile în membrul superior respectiv, cefaleea, au fost prezente la 7 din bolnavele noastre. De asemenea transpirațiile accentuate ale mîinii le-am întîlnit la 14 din cazurile noastre. Tulburările vasculare au fost reprezentate de edem al regiunii dorsale a mîinii, ușoară cianoză, simptomatologie întîlnită la 12 cazuri. Am mai constatat diferențe de tensiune arterială la 9 bolnavi și de forță musculară cu dinamometru, la 12 bolnavi.

Explorarea preoperatorie a bolnavilor a fost făcută cu folosirea următoarelor metode de investigație: radiografie de coloană cervico-dorsală de față și profil; radiofotomografii pulmonare; oscilometrie; tensiune arterială; puls; dinamometrie; probe ventilatorii (unele bolnave aveau sau avuseseră afecțiuni și intervenții pe torace); ECG.

La 17 bolnavi din cei 18, simptomele amintite mai sus i-a determinat să se prezinte la examenul medical și să accepte intervenția chirurgicală.

La o singură bolnavă am practicat rezecţia cervicală, concomitent cu o rezecţie asociată de lingulă şi lob inferior stîng, deoarece pahipleurita apicală este, după părerea noastră, un factor care intervine în declanşarea sindromului de coastă cervicală.

Noi am folosit toate căile de abord:

a) Calea anterioară, incizia tip Ross şi Gansk, la 2 cm deasupra claviculei, între marginea anterioară a trapezului şi cea posterioară a sterno-cleido-mastoidianului.

b) Calea intratoracică la cazurile la care am efectuat simultan şi rezecţii pulmonare.

c) Calea posterioară.

Pe baza acestei experienţe, considerăm calea posterioară prin incizie interscapulo-vertebrală calea de abord cea mai simplă, pe care o recomandăm pentru extirparea coastelor cervicale.

Tehnica folosită de noi a fost următoarea: extirparea în întregime, extraperiostal, a coastei cervicale, cu dezarticulare posterioară + scalenotomie anterioară + simpatectomie perisubclaviculară + extirparea ataşelor fibroase ale coastei. Nu am avut incidente sau accidente, iar rezultatele imediate au fost foarte bune, adică cu dispariţia simptomatologiei preoperatorii la 16 bolnavi; bune la două bolnave şi mediocre la o bolnavă.

Un număr de patru bolnave au fost urmărite la distanţă timp de peste trei ani, şi rezultatele s-au menţinut foarte bune.

**Tratamentul** a fost foarte controversat, admiţîndu-se de majoritatea autorilor că el trebuie indicat numai în cazul asocierii coastei cervicale cu sindromul clinic asociat. S-au recomandat mai multe procedee; noi considerăm însă că extirparea trebuie să fie completă, şi anume: extirparea extraperitoneală a coastei şi a ataşelor sale fibroase, cu dezarticularea posterioară + scalenotomia anterioară + simpatectomia perisubclaviculară. Calea de abord pe care o recomandăm este cea posterioară interscapulo-vertebrală celelalte căi, anterioară sau endotoracică, ni se par dificile şi nu le recomandăm.

S-a susţinut faptul, aşa cum am arătat, că numai tenotomia scalenului anterior (Adson) este suficientă (se secţionează muşchiul către inserţia sa costală).

Pentru motivele enumerate mai sus, operaţia completă este mai logică. Ea este însă un act delicat, care se practică pe o regiune bogată în elemente vasculo-nervoase, unde pot surveni accidente şi complicaţii. Dintre acestea amintim:

— secţionarea frenicului în timpul scalenotomiei (dacă e bilaterală este foarte grav);

— lezarea plexului brahial; leziuni ale pachetului vascular subclavicular, a canalului toracic, a domului pleural cu pneumotorax consecutiv;

— lezarea arterei vertebrale, mai ales pe cale anterioară; printr-o tehnică anatomică corectă, toate aceste accidente pot fi evitate.

**Rezultatele** obţinute credem că depind de următori factori:

— tehnica folosită;

— simptomatologia preoperatorie;

— forma anatomopatologică a coastei cervicale respective.

Pesimismul exprimat de Cl. Boucker în teza sa din 1968, intitulată „Sindromul de coastă cervicală mut sau realitate", nu a fost confirmat pe cazurile noastre în ceea ce priveşte rezultatele imediate sau la distanţă.



Scanned with OKEN Scanner

De aceea considerăm că indicaţia chirurgicală trebuie pusă întotdeauna în faţa unui sindrom de coastă cervicală.

**Anomaliile primei coaste toracice** sînt mai puţin cunoscute şi mai banale în aparenţă decît coastele cervicale; ele sînt însă mai frecvente şi tot atît de interesante din punct de vedere practic; au fost semnalate pentru prima dată de Hunauld (1872), care menţionează două cazuri de fuziuni ale arcului anterior al coastei I cu arcul costal anterior al coastei a II-a.

*Frecvenţa* globală a anomaliilor primei coaste este superioară celei a coastelor cervicale; sînt mai frecvente la sexul masculin (70% din cazuri) şi de partea stîngă.

*Formele anatomice.* Prima coastă toracică prezintă la om o gamă de variaţii morfologice analoage cu cele observate în scara animală a vertebratelor, şi pot astfel să modifice mai mult sau mai puţin anatomia generală a aperturii craniene a toracelui. Trei tipuri principale merită să fie individualizate; elementul lor comun este tulburarea de dezvoltare; aceste tulburări de dezvoltare pot realiza între ele diferite asociaţii:

1. Ageneziile parţiale simple: arcul costal anterior lipseşte complet.
2. Segmentările cu sau fără agenezia arcului anterior.
3. Deviaţiile terminale anterioare cu fuziunea termino-laterală între $C_1$-$C_2$ completă (sinostoză), sau incompletă (neoartroză).

Mai puţin pregnante sînt sinostozele antero-laterale între $C_1$-$C_2$ şi anomaliile diverse sau inclavabile, de mai mică importanţă.

Întrucît aceste anomalii nu sînt însoţite de sindroame clinice deosebite vom renunţa să le detaliem; detalii pot fi găsite în lucrările prezentate de noi.

A. *Asocierea anomaliilor primei coaste cu alte dismorfii osoase*

Asocierea anomaliilor costale cu alte anomalii osoase toracice sînt multiple: coaste cervicale, $C_2$ anormală, agenezie bilaterală, anomalii costale mijlocii şi inferioare, sinostoze intercostale, aplazii pluricostale, scolioze, spina bifida dorsală, hemivertebre, fuziunea corpurilor vertebrale, vertebrele lombare supranumerare, anomalii sternale şi ale extremităţii interne a claviculei (Anderson), de tipul neoartroză costo-claviculară; scoborîre unilaterală a claviculei; ridicarea congenitală a omoplatului; coexistenţa unui megaesofag, a unei bronşiectazii şi a unei agenezii uni- sau bilaterale a primei coaste a fost semnalată de Turpin şi Lemoine.

**Anomaliile coastei a II-a toracice** sînt mult mai rare ca precedentele, sînt izolate şi s-au descris următoarele tipuri:

1. Aplazia globală a coastei a doua; este excepţională; Etter, pe 40 000 de cazuri, nu a găsit decît 5 la dreapta şi 2 la stînga.
2. Agenezia arcului anterior.
3. Bifiditatea arcului anterior.
4. Sinostoza $C_2$ sau $C_1$.

**Anomaliile coastelor mijlocii** ($C_3$-$C_{10}$). Frecvenţa anomaliilor congenitale costale ale etajului mijlociu al toracelui, diferă de cea a coastelor superioare, fiind mult mai mică — 5% (Etter, Sycamore) şi de obicei fără istorie clinică.

**Anomaliile coastelor inferioare ($C_{11}$-$C_{12}$) şi a coastelor lombare.** Din cauza faptului că ele nu mai aparţin scheletului toracic, scapă de obicei examenelor radiologice, ceea ce explică în mare măsură rezultatele lor, astfel că statistica lui Etter şi Sycamore nu menţionează anomalii situate sub $C_{10}$.



Scanned with OKEN Scanner

În această regiune de tranziție dorso-lombară există totuși anomalii costale care pot afecta lungimea, dezvoltarea, simetria, orientarea, prin lipsă; agenezii — prin lombalizarea vertebrei $D_{12}$, sau prin exces: coaste lombare supranumerare, de obicei bilaterale, traducînd dorsalizarea vertebrelor $L_1$ și $L_2$ (Cruveilhier, Albrecht, Gegenbauer), sinostoze posterioare complete sau incomplete între $C_{11}$ și $C_{12}$, bifiditatea coastei a 11-a toracale (Brailsford). dezvoltarea costiformă a apofizelor transversale a $L_5$ (Bartthélemy) etc.

B. *Anomalii congenitale și distrofii ale cartilajelor costale*

În această categorie de anomalii vom întîlni, ca prezență și ca varietate, un număr mai mic de forme anatomo-clinice; deoarece însă nu toate se întîlnesc, le vom descrie și noi pe cele mai frecvente.

1. *Anomaliile congenitale ale cartilajelor costale.* Nu numai coastele prezintă, așa cum am văzut, o gamă variată de malformații și anomalii, dar și cartilajele pot fi deformate și neregulate, congenital; cartilajul coastei a 4-a, de exemplu, poate prezenta un relief neregulat de partea internă a sînului. În aceste situații, cartilajul apare uneori dublat în înălțime și deci această cauză prezintă recurbarea. Indicația chirurgicală este pusă pe considerente estetice; abordul pe cale submamară, prin rezecție condro-costală, este urmat de rezultatele estetice scontate.

2. *Distrofii ale cartilajelor costale.* În perioada celei de a doua copilării, de la 6—14 ani, pot apărea la nivelul cartilajelor costale diverse modificări de structură, datorită faptului că ele sînt lipsite de rezistență, se pot deforma sub acțiunea toracică a mușchilor, și în consecință se pot instala diferite deformații toracice.

Pentru aceste leziuni inițiale, localizate exclusiv la cartilaje, Huc a propus numele de condrite primitive, dorind prin aceasta să evite confuzia cu maladii cartilaginoase.

C. *Anomaliile izolate ale sternului.*

Există multiple tipuri de anomalii extinse și la nivelul sternului; vom aminti anomaliile de formă ale sternului; dintre acestea, cea mai frecventă este accentuarea unghiului Louis, care s-ar datora osificării primelor cartilaje costale, condiții în care mișcările costale se transmit direct în articulația sterno-manubriană și astfel se accentuează unghiul Louis.

Aplazia, fisurile și perforațiile sternului sînt cunoscute încă din antichitate și au fost descrise de Porchet și analizate de Testut în cunoscutul său tratat de anatomie.

Din cauza rarității lor (se cunosc pînă în prezent aproximaiv 200 de cazuri publicate în literatură) nu există o clasificare și o concepție etiopatogenică admisă unanim a acestei malformații congenitale; există încă multe controverse și contradicții. Fiind rar întîlnite în practica chirurgicală, ele pun probleme dificile de diagnostic și tratament, fapt ce impune o cunoaștere mai detaliată pentru a fi rezolvate în condiții optime.

Pentru explicarea mecanismului patogenic vom face apel la o serie de noțiuni de embriologie. Anomalia este cauzată de o tulburare, de origine necunoscută, în dezvoltarea embriologică a sternului, tulburare care poate avea diferite grade. Reamintim că în evoluția embriologică timpurie a fătului,



Scanned with OKEN Scanner

dezvoltarea sternului apare între a 4-a — a 5-a — a 6-a săptămînă, în timpul perioadelor de diferenţiere mezodermală.

Sternul este format din două bare paralele cartilaginoase; pe marginea lor externă se vor articula primele două coaste. Aceste bare se apropie puţin cîte puţin, apoi intră în contact şi se fuzionează la sfîrşitul celei de a 9-a săptămîni fetale, constituind o singură lamă cartiaginoasă unică şi mediană, viitorul stern cartilaginos. Nu se ştie încă precis dacă fenomenul de sudură al celor două bare începe la polul cranian sau la cel caudal; de aceea, acest fapt este încă un subiect controversat pentru anatomişti. Trebuie reţinut însă că osificarea sternului cartilaginos începe din luna a 5-a a vieţii intrauterine.

Rezumînd, subliniem că din punct de vedere embriologic sînt demne de reţinut două noţiuni:

a) sternul este format din acolarea a două bare verticale cartilaginoase;

b) fiecare bară este dezvoltată independent, de la naştere, din fuzionarea extremităţilor anterioare ale cartilajelor costale şi nu se articulează decît secundar cu cartilajele costale.

Există multe clasificări clinice, însă cea mai completă pare să fie aceea a lui Henri Aberthun, potrivit căreia se pot diferenţia următoarele tipuri de anomalii congenitale sternale.

1. Aplazia sternală.
2. Fisurile sternale.
3. Deformaţiile sternale.

1. Aplazia sternală este anomalia în care sternul lipseşte complet, precum şi coastele de ambele părţi: scheletul este înlocuit de tracturi fibroase; această anomalie este asociată foarte frecvent cu complicaţia sa *ectopia cordis*.

Acestea reprezintă malformaţii sternale foarte grave, care se evidenţiază în primele zile după naştere, cînd se constată absenţa scheletului în partea anterioară a peretelui toracic, fapt ce va genera o mişcare paradoxală a cuştii toracice şi care pune în pericol viaţa copilului.

Pulsaţiile inimii şi ale marilor vase sînt uşor vizibile deoarece ele sînt acoperite doar de ţesuturile moi şi de tegumente. Ectopia cardiacă poate prezenta două forme:

a) Ectopia parţială în care caz inima este acoperită numai cu tegumente şi bolnavii pot prezenta pregnant crize de tahicardie cu dispnee şi cianoză, crize care necesită un tratament precoce şi calificat.

b) Ectopia totală; în aceste cazuri inima este acoperită numai de o membrană fragilă şi transparentă.

Totuşi absenţa congenitală a sternului însoţită de hernia inimi rămîne o eventualitate extrem de rară, dar cu implicaţii deosebit de importante din punct de vedere chirurgical.

2. Fisurile sternale. Lipsa de sudură a celor două bare cartilaginoase este o anomalie mai puţin gravă, care poate prezenta două forme anatomice:

a) Fisura sternală totală a celor două hemisternuri care sînt complet separate între ele printr-un şanţ longitudinal pe linia mediană; sînt acoperite de un ţesut fibros şi tegumente normale; fisura se lărgeşte în mişcările respiratorii şi bombează în timpul eforturilor şi al acceselor de tuse.

b) Fisura sternală parţială; în această anomalie numai partea inferioară a sternului şi procesul xifoid sînt unite şi atunci apare o deficienţă avînd forma unui trunchi cu vîrful caudal. Aceasta este forma cea mai des întîlnită. Foarte



Scanned with OKEN Scanner

rar se întîlnește nefuziunea porțiunii caudale a sternului; defecțiunea de sudură are tot formă triunghiulară, cu vîrful în direcția craniană, deci invers decît precedenta.

3. Deformațiile sternale reprezintă formele cele mai simple ale malformațiilor congenitale sternale și nu pun probleme chirurgicale, deoarece nu au o simptomatologie care să impună un asemenea tratament.

*Tratamentul malformațiilor sternale* se face diferențiat, în raport cu malformația și simptomatologia.

Aplazia sternală cu *ectopia cordis* nu este de obicei compatibilă cu viața, decît în cazul în care se intervine chirurgical imediat, n primele două săptămîni, și se face corectarea chirurgicală a defectului sternal în urma căruia se pot obține rezultate bune.

Primele intervenții chirurgicale au fost efectuate de Burton în 1947, care în cele două cazuri operate a practicat o grefă cartilaginoasă liberă. Tehnica este mai simplă în formele incomplete, la care se va indica întotdeauna un tratament chirurgical cît mai precoce, înaintea apariției complicațiilor. Aceste indicații precoce sînt necesare, deoarece acești copii sînt lipsiți (datorită anomaliei congenitale a sternului) de suportul parietal anterior, care reprezintă sprijinul principal pentru mediastin, inimă și vasele mari; prin flotarea parietală se produce un grav dezechilibru cardio-respirator, materializat prin respirația paradoxală ca în voletul median din traumatismele toracelui.

Deși corectarea chirurgicală în primele luni de viață este simplă, totuși sînt puține cazuri trimise la operație în acest stadiu precoce, atît din lipsa unui diagnostic precis cît și din necunoașterea posibilităților actuale de tratament. Corectarea defectului se face destul de smplu în primele săptămîni de la naștere, prin apropierea celor două bare sternale și suturarea lor cu fire de sîrmă sau de nylon; mai tîrziu, după a 6-a — a 7-a săptămînă, această apropiere nu mai este posibilă prin mijloace simple, din cauza faptului că cele două emisfere își schimbă aspectul: nu mai sînt paralele și iau forma unui L. În acest moment corectarea fisurii prin simple apropieri a celor două bare sternale este mai dificilă, din cauza unor atașe inferioare care împiedică reducerea anomaliei. Aceste anomalii i-au determinat pe mulți autori, printre care citățm pe Mayer și Bartone (1948) să indice intervenția chirurgicală precoce, în primele 2—3 săptămîni de la naștere.

În cazurile complexe de aplazie sternală cu *ectopia cardis*, la care se asociază deseori o hernie diafragmatică, s-au practicat un număr redus de intervenții chirurgicale pînă în prezent; ele constituie încă raritățt și în același timp performanțe de virtuozitate în chirurgia infantilă. Aceste cazuri credem mai degrabă că sînt de competența chirurgiei cardiace decît a chirurgiei infantile, care stăpînește mai greu problema. Mayer (1953) a practicat la un caz cu hernie diafragmatică foarte voluminoasă și ectopia cordului, grefe de piele cu rezultate favorabile.

Au mai fost descrise și alte procedee tehnice dintre care amintim:

— Ravitch a acoperit o inimă ectopică cu teaca mușchilor drepți și *fascia lata.*

— Sebiston (1958) a rezecat o parte din cartilajele costale, cu care a întărit acoperișul cutanat pentru cord.

— Ravitch (1967) a operat o hernie cardiacă totală și hernie diafragmatică voluminoasă prin plastie cutanată, închiderea brești pericardice și a

herniei diafragmatice; defectul parietal a fost corectat cu o plasă de teflon întărită cu două bare costale introduse sub plasă.

Se mai pot utiliza autogrefoane osoase prelevate din osul iliac. Noi considerăm că, dată fiind buna toleranță a diferitelor materiale aloplastice, preferăm proteza de material plastic, dacă defectul parietal este întins, sau dacă simpla apropiere a celor două bare transversale sternale nu este satisfăcătoare.

Eygelaar și Bijtel au rezolvat chirurgical un caz de fisură sternală prin rezecția cartilajelor costale $C_1$-$C_2$-$C_3$, fapt care a permis apropierea pe linie mediană a celor două bare sternale prin trei straturi trecute sub stern în dreptul spațiilor intercostale.

Datorită faptului că aceste malformații sînt destul de rare și complexe dar și din cauza absenței unui diagnostic și a unei indicații terapeutice precoce, nu au putut fi publicate pînă în prezent decît puține cazuri rezolvate, dintre care amintim pe cele publicate de Burton (1947), Mayer și Bartone (1949), Klonene (1949), Lengina (1955), Mayor (1953), Sebiston (1958), Martin (1953), Ravitoh (1963), Eygelaar și Byjtel (1970).

## 2. MALFORMAȚIILE COMPLEXE ALE PERETELUI TORACIC

In cadrul clasificării făcute de noi, în *malformații unice* ale elementelor constituționale ale peretelui toracic și *malformații complexe*, deformațiile congenitale ale peretelui toracic anterior ocupă un loc foarte important, deoarece sînt mai frecvente și pun probleme terapeutice deosebite.

*Deformațiile congenitale ale peretelui toracic anterior și tratamentul lor chirurgical.*

Malformațiile congenitale ale peretelui toracic anterior reprezintă o preocupare foarte veche a clinicienilor, ortopezilor, pediatrilor și chirurgilor, care obligați de numărul mare de bolnavi, au căutat să elucideze patogenia și să imagineze procedee chirurgicale în vederea corectării malformațiilor.

Dezvoltarea chirurgiei, și mai ales a chirurgiei toracice, a determinat un nou impuls pentru corectarea și aprofundarea acestor malformații congenitale ale peretelui toracic anterior.

Rezultatele tratamentelor chirurgicale, inițial erau nefavorabile; recidivele, incidentele și accidentele erau așa de mari, încît pesimismul își pusese amprenta asupra posibilităților rezolvării cu succes a acestor malformații.

Cercetările ulterioare au aprofundat însă toate problemele complexe legate de etiopatogenie, indicații, contraindicații, procedee tehnice, astfel că s-a realizat ameliorarea proceueelor tehnice și ale rezultatelor imediate și tardive.

De asemenea cercetările din ultimele decenii, întreprinse și în clinica noastră, au arătat concordanța care trebuie să existe între concepția patogenică și procedeul chirurgical aplicat, dacă dorim ca rezultatele imediate și tardive să fie foarte bune.

Din cauza complexității problemelor au fost descrise nenumărate concepții și procedee chirurgicale, fapt ce demonstrează cu prisosință că nu se

găsise rezolvarea definitivă și precisă a tratamentului chirurgical al acestor deformații.

Putem afirma că este printre puținele afecțiuni care s-au descris și la care s-au aplicat un număr atît de mare de procedee: peste 50 de procedee și de tehnici cunoscute azi.

Această afirmație demonstrează preocuparea perseverentă și munca specialiștilor care nu se puteau mulțumi cu improvizații, cu rezultate incerte și procedee riscante.

**Istoric.** Malformațiile congenitale ale peretelui toracic anterior sînt cunoscute încă din antichitate (Hipocrate); interesul lor a crescut însă în ultimele decenii, ca urmare a dezvoltării chirurgiei toracice, a anatomiei chirurgicale și a anesteziei. Dintre toate malformațiile toracice congenitale, cea mai frecventă și cea mai studiată este cea „în pîlnie" *(pectus excavatum)*.

Prima descriere și încercare de explicare patogenică a acestor deformații aparține lui Bauhin (1956), el fiind primul cercetător care a emis ipoteza că pîlnia ar fi determinată de stern, care este tracționat către coloană de un ligament fibros al diafragmului.

Au mai adus contribuții: Mayer (1911); Brown; Sanger. In țara noastră au mai operat cazuri: prof. Al. Rădulescu, I. Juvara, N. Hortolomei, C. Cărpinișan și în special prof. C. Coman, care a pus la punct un procedeu tehnic, cunoscut în lumea științifică mondială, bazîndu-se pe o experiență mare de 300 cazuri.

**Etiopatogenie.** Pentru aplicarea unui tratament chirurgical modern corect, trebuie să se acționeze asupra mecanismului de producere al deformației. Cunoașterea mecanismului patogenic este deci indispensabilă terapiei chirurgicale corecte.

S-au emis multe teorii patogenice pentru explicarea deformațiilor:

1. S-a considerat că deformațiile peretelui toracic anterior ar avea etiologie rahitică. Deși componenta rahitică este minoră, existența ei ar explica unele deformații asociate ce fac dificilă corectarea. Această teorie nu mai este azi admisă.

2. O altă teorie mecanică mai este „compresiunea toracelui în uter" (viața intrauterină), de către membrele superioare ale fătului, teorie neconfirmată practic și de aceea a fost abandonată.

3. Originea traumatică nu este plauzibilă; un traumatism nu poate determina o deformație a toracelui „în pîlnie" care, după cum știm, se evidențiază în jurul vîrstei de 3—4 ani, independent de orice factor traumatic.

4. P. Hollinger (Chicago, S.U.A.) emite teoria că obstrucția căilor respiratorii superioare ar putea provoca un tiraj permanent și care ar determina retracția sternală a epigastrului pînă la coloana vertebrală, în timpul inspirului. Acest fenomen s-ar produce în obstrucțiile laringiene cronice și va duce la o deformație „în pîlnie", temporară. Această stare se poate întîlni la copiii mici care suferă de papilomatoză laringiană cu stridor laringian congenital. În cazul papilomatozei laringiene, laringele este moale și fiecare inspirație produce aspirarea aritenoidelor și a epiglotei în lumenul glotic, cauzînd obstrucția sa. Aceasta este destul de puternică și provoacă retracția sternală.

În cazul stridorului congenital, retracția este de obicei prezentă la naștere și crește în gravitate pînă la 2—3 ani, cînd laringele ajunge la rigiditatea



Scanned with OKEN Scanner

sa normală. Hollinger recomandă un examen ORL laringian înaintea instituirii tratamentului chirurgical.

5. Deformațiile peretelui toracic anterior sînt considerate de majoritatea autorilor a fi de natură ereditară, antecedentele familiale ale subiecților sugerează și intervenția factorilor genetici ereditari. Deși s-au emis multe teorii în legătură cu patogenia deformațiilor ea nu a fost însă complet elucidată: dintre teoriile cele mai admise azi și care își dispută valabilitatea citățm:

— *Teoria ligamentului fibros sterno-diafragmatic* emisă de Bauhin, în 1956. Unii autori ca Waillez, Lester Brown au reluat această teorie, considerînd că deformațiile toracelui, mai ales cea „în pîlnie", se datoresc prezenței unui ligament sau tendon fibros ce leagă porțiunea inferioară a sternului de centrul frenic al diafragmului. În timpul inspirului, ligamentul se contractă și astfel partea inferioară a sternului împreună cu apendicele xifoid și cartilajele costale vecine sînt trase înspre posterior; astfel s-ar produce treptat, în ansamblu, deformația „în pîlnie", deformație care se mărește progresiv. Bazat pe această teorie, Brown consideră că tratamentul s-ar rezuma la eliberarea feței posterioare a sternului și secționarea acestui ligament.

Existența acestui ligament nu a putut fi pusă în evidență intraoperator și de asemenea nu a fost demonstrată experimental această teorie, astfel că teoria nu este admisă de majoritatea autorilor.

— *Teoria aplaziei fasciculelor musculare sternale ale diafragmului.* Fasciculele musculare anterioare ale diafragmului *(paro sternalis)* ar suferi din anumite cauze o transformare fibroasă, cu scurtarea lor și ar produce atracția posterioară a sternului și a cartilajelor costale corespunzătoare. Teoria a fost susținută inițial de Brodkin (1953) și confirmată prin biopsii musculare, de către Chin, Sutherland, Beker etc.

Brodkin arată că, embriologic, partea anterioară a diafragmului derivă din septul transvers și că dezvoltarea insuficientă produce slăbirea acestei părți a diafragmului.

Contractura compensatoare a restului mușchiului diafragmatic mai puternic va depăși forța de contractuară a părții deficitare, trăgînd-o astfel înapoi atît pe ea, cît și atașele sternale inferioare.

Chin (1957) a confirmat justețea teoriei prin biopsii musculare prelevate din diafragmul anterior, în cursul intervențiilor. La examenul histologic se constată: fibroza și aplazia musculară cu scurtarea consecutivă a fasciculelor. Aceste fenomene intervin în timpul creșterii copilului și împiedică astfel dezvoltarea normală a regiunii condro-sternale. Cercetările mai noi precizează că această aplazie musculară nu este congenitală și că ar surveni în dezvoltarea acestor fascicule musculare care au aspect fibros (Mayson). Această teorie susține ideea că fasciculele anterioare diafragmatice inserate pe stern, aplazia congenitală sau fibroza secundară vor tracționa sternul către posterior și vor crea o depresiune sternală în timpul inspirației (la început) și ulterior ar acționa în ambii timpi respiratori. Centrul frenic care în mod normal echilibrează tracțiunile scheletice în cazul fibrozei fasciculelor musculare *(pars sternalis)* ar fi trase în jos atrăgînd concomitent și porțiunea xifosternală.



Scanned with OKEN Scanner

Atracția posterioară a plastronului ar determina și o scurtare relativă a mușchior abdominali cu inserția pe apendicele xifoid, mușchi care sînt supuși unei tensiuni permanente, mai ales în timpul mersului. Pentru destinderea lor, coloana vertebrală dorsală se curbează și apare astfel cifoza dorsală superioară — „spate rotund" —, cu căderea umerilor înainte, care pune probleme de corectare prin kineziterapie pre- și postoperatorie. Asimetria deformațiilor duce la apariția unui grad mai mic sau mai mare de scolioză dorsală. Aceste vicii de poziție secundară a toracelui „în pîlnie" ar putea fi corectate atît prin procedee chirurgicale cît și prin gimnastică medicală postoperatorie. Trebuie subliniat faptul că această teorie diafragmatică a avut drept consecință practică, imaginarea unor procedee chirurgicală, cu speranța de a putea rezolva deformația numai prin eliberarea întinsă retro-sterno-xifoidiană a acestor atașe fibro-musculare patologice (procedeul Brown, Fèvre). Acest procedeu a dus la multe recidive și astăzi este abandonat; noi îl considerăm însă ca timp operator obligatoriu în corectarea radicală a deformației, asociindu-l la procedeul nostru.

— *Teoria discondroplazică.* Este ipoteza patogenică cea mai plauzibilă și admisă de cei mai mulți autori cu mare experiență; a fost susținută inițial de Flestch și Sweet și alții.

Potrivit acestei ipoteze, malformația ar fi generată de o discardioplazie, adică o creștere exagerată și anormală a cartilajelor costale care, nemaiavînd „loc", proiectează sternul anterior sau posterior; recurbîndu-se, ele duc la astfel de deformări „în pîlnie" sau „în carenă". Ravitch sprijină această ipoteză constatînd intraoperator că punctul de maximă depresiune nu este la nivelul inserțiilor sternale ale diafragmului, ci deasupra lor.

Această teorie explică și asimetria deformațiilor prin creșterea mai accentuată a acestor cartilaje de o singură parte, care pot determina și rotația sternului.

Deși această teorie explică aproape satisfăcător patogenia toracelui „în pîlnie" și „în carenă", mai rămîn totuși o serie de probleme încă neelucidate ca: factorul cauzal care determină creșterea anormală și anarhică a cartilajelor, rolul eredității, care este factorul care intervine la înfundarea cartilajelor sau la proeminarea lor!

Teoria discondroplazică joacă un rol important în practica și tehnica operatorie; ea a impus ca timp obligator în corectarea chirurgicală a deformațiilor, rezecția întinsă totală a cartilajelor costale deformate, element esențial în succesul postoperator în majoritatea tehnicilor operatorii. După părerea noastră, constatările intraoperatori întăresc convingerea că această teorie este cea mai apropiată de realitate (fig. III. 2).

Enumerarea teoriilor etiopatogenice are mare importanță; ele stau la baza tuturor procedeelor tehnice, fiind o corelare între concepția patogenică și procedeul operator folosit.

### *Clasificarea malformațiilor congenitale ale peretelui toracic anterior*

Malformațiile congenitale ale peretelui toracic anterior sînt caracterizate, în mare, prin înfundarea sau proeminența sternului; de fapt sînt bazate pe anomaliile de poziție (a sternului), prin creșterea anormală, anarhică a cartilajelor costale.



Scanned with OKEN Scanner



*Fig. III.2.* — Cartilaje osoase deformate.

Bazîndu-ne pe experienţa proprie, am făcut o clasificare mai completă a acestor malformaţii, şi anume:

I. Deformaţii toracice anterioare congenitale unice:

1. *Pectus excavatum* (torace „în pîlnie)

— asimetric (fig. III. 3);

— simetric (fig. III. 4).

Este deformaţia cel mai des întîlnită.

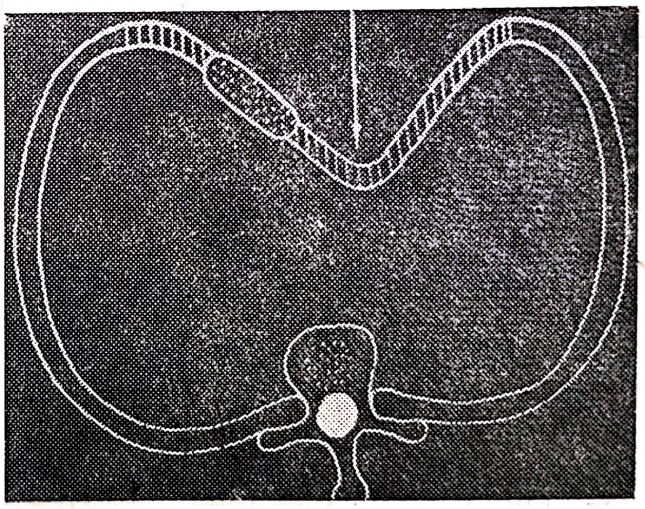

*Fig. III.3.* — *Pectus excavatum* asimetric.

2. *Pectus carinatum* (torace „în carenă") (fig. III. 5).

Această deformaţie este mai rar întîlnită.

II. Deformaţiile toracice congenitale mixte *(pectus carinatum* şi *excavatum)*. Se constată că această categorie de bolnavi cu *pectus excavatum* au, în paralel, cealaltă formă de malformaţie (opusă). Pot fi cu *pectus carinatum*

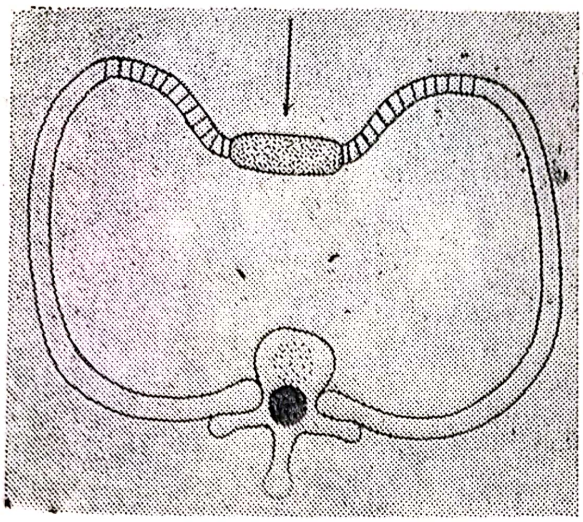

*Fig. III.4. — Pectus excavatum* simetric.

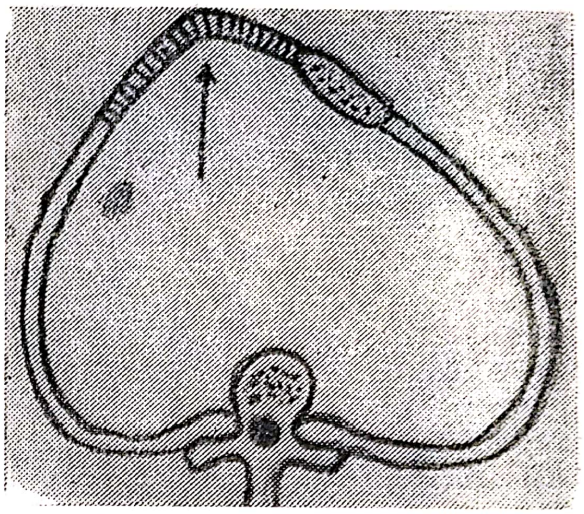

*Fig. III.5. — Pectus carinatum.*

superior și *pectus excavatum* inferior sau invers. Și aceste tipuri mixte pot fi simetrice sau asimetrice.

III. Deformații toracice complexe. Sînt malformații ale peretelui toracic care coexistă cu alte malformații congenitale:

a) *Pectus excavatum* și alte malformații de perete (coastă cervicală agenezie mamară).

b) *Pectus carinatum* și alte malformații ale peretelui (coastă cervicală agenezie mamară).

c) Malformații mixte *(carinatum* și *excavatum)* și alte malformații.

d) *Pectus excavatum* și bronșiectazii.

e) *Pectus carinatum* și bronșiectazii.

f) *Pectus carinatum* + *excavatum* + bronșiectazii.

g) *Pectus excavatum* sau *carinatum* și bronșiectazii.

h) *Pectus excavatum* sau *carinatum* și alte malformații de organe: cardiovasculare etc.

Această clasificare este în concordanță cu concepția terapeutică; ea cuprinde toate tipurile, unele nedescrise pînă azi (ne referim la malformațiile mixte).

**Simptomatologie.** Am dori să subliniem de la început că simptomatologia funcțională este săracă în general; ceea ce domină suferințele este complexul de inferioritate și tulburările afective care determină pe bolnav, mai ales dacă este copil, să se izoleze pentru a-și ascunde infirmitatea; să sufere afectiv din cauza modificărilor estetice.

a) Dispneea se întîlnește rar, mai ales în formele foarte avansate (gr. III; IV) și numai la toracele „în pîlnie". Dispneea este în concordanță cu reducerea CVA (capacitatea vitală actuală, uneori redusă cu 75%).

b) Durerile sînt inconstante.

c) Palpitațiile se întîlnesc mai ales în timpul efortului.

d) Tusea este rară dar se constată o predispoziție pentru infecție bronho-pulmonară, mai ales la copii.



Scanned with OKEN Scanner

*Fig. III.6. — Pectus excavatum*, caz clinic.

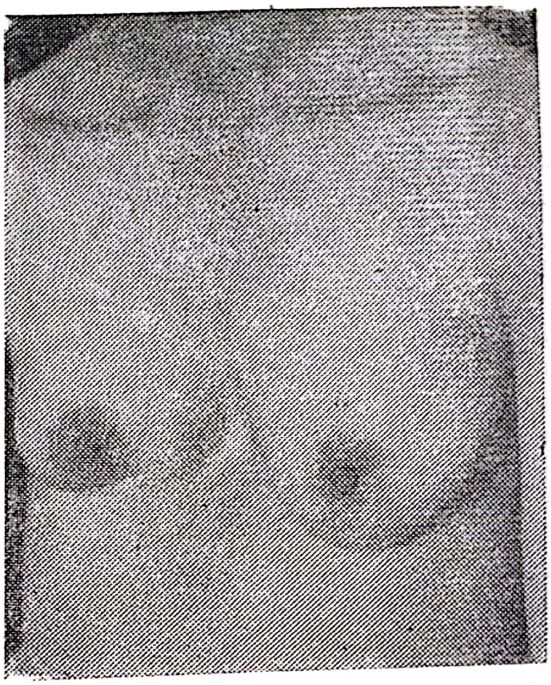

*Fig. III.7. — Pectus excavatum;* hipoplazie mamară dreaptă.

e) Complexul de inferioritate; majoritatea bolnavilor sînt izolaţi, cu psihoze de tip melancolic, evită jocurile cu alţi copii, caută să-şi ascundă infirmitatea.

*Examenul clinic.* La inspecţie se constată deformaţia, înfundarea sau proeminenţa (la cele carenate) sau mixte; parţial se constată dezvoltarea slabă a sternocleidomastoidienilor; devierea coloanei vertebrale compensatorie; mai ales la malformaţiile asimetrice, ea este sub forma unei cifoscolioze, uneori cu asimetrie (de exemplu, asimetria spre dreapta şi scolioza spre stînga); deseori se constată şi *scapula alata* (fig. III. 6 şi fig. III. 7).

Vom măsura capacitatea pîlniei după procedeul Pic-Colombo, umplînd-o cu apă şi măsurînd cantitatea necesară în medie, în raport cu vîrsta: 5—800 $cm^3$ de apă.

De remarcat că în antecedente este posibil să găsim în familie cazuri asemănătoare, iar la mame se notează uşoare tulburări psihice.

*Examenele paraclinice:*

a) Semnalăm de la început tulburări în coagulare şi sîngerare şi la marea majoritate Rh este negativ.

b) Examenul radiografic de faţă şi profil cu ajutotul firului de plumb, pune în evidenţă deformaţia (fig. III, 8).

c) Probele ventilatorii normale sau CVA reduse.

d) ECG normal sau cu aritmic extrasistolică.

Diagnosticul pozitiv se pune pe baza examenului clinic şi radiologic atît al deformaţiei peretelui anterior cît şi cele asociate: cifoscolioza, *scapula alata* etc.

*Evoluţia.* Din punct de vedere funcţional, deformaţiile pot evolua fără simptomatologie, dar estetic ele se deformează pe măsură ce bolnavul creşte şi diametrele toracelui se măresc.

*Fig. III.8.* — Torace în pîlnie accentuat, cu pensă sternovertebrală marcată.

Unii bolnavi acuză, după o perioadă de acalmie, la 20—25 de ani, dispnee, palpitații și oboseală.

Suferința cea mai mare este însă cea estetică, care face din bolnav un adevărat infirm cu psihologie aparte, care își ascunde infirmitatea și caută să se izoleze.

Din aceste motive, la stabilirea indicației tratamentului chirurgical, considerentele psiho-estetice trebuie să cîntărească mult în luarea deciziei terapeutice.

*Tratamentul.* De la prima intervenție de corectare a deformației peretelui toracic anterior tip *pectus excavatum*, făcută de Ludwig Meyer în 1911, constînd în simple rezecții limitate ale pîlniei toracice și pînă la intervențiile complexe de sterno-condroplastie care se practică azi, a fost imaginată o mare varietate de tehnici chirurgicale. Numărul mare de procedee chirurgicale (peste 50 de metode) propuse de diferiți chirurgi pentru corectarea toracelui „în pîlnie" și „în carenă", a arătat imperfecțiunea metodelor și a produs, în trecut, confuzii în alegerea celei mai indicate tehnici chirurgicale pentru cazul respectiv.

Expunem principalele tehnici chirurgicale folosite de diferiți autori; analiza lor precum și sublinierea acelor principii au rămas valabile și azi fiind păstrate de procedeele moderne de corectare a acestor deformații. Noi am sistematizat numeroasele tehnici și procedee utilizate în corectarea chirurgicală a toracelui „în pîlnie" și „în carenă", în mai multe grupe și am făcut următoarea clasificare:

I. Rezecții ale pîlniei toracice în scop decompresiv.
II. Intervenții preventive la copiii mici.
III. Intervenții de umplere a pîlniei toracice.
IV. Intervenții de răsturnare a sternului.
V. Sternocondroplastii (fig. III. 9).
VI. Procedeul actual al clinicii, profesor Coman.

I. *Rezecții ale pîlniei toracice cu scop decompresiv:* au fost primele operații pentru toracele „în pîlnie" (Meyer, 1911); indicațiile erau puse de fenomenele de compresiune cardio-respiratorie, iar tehnica consta în condrectomii și rezecții parțiale ale sternului.

Clairmont, în 1924, și Ruge au practicat rezecții întinse ale plastronului sterno-condral cu excepția manubriului; ele au generat rezecții ale pîlniei toracice și s-au soldat cu eșecuri, cînd rezecția era limitată, sau cu accidente



Scanned with OKEN Scanner

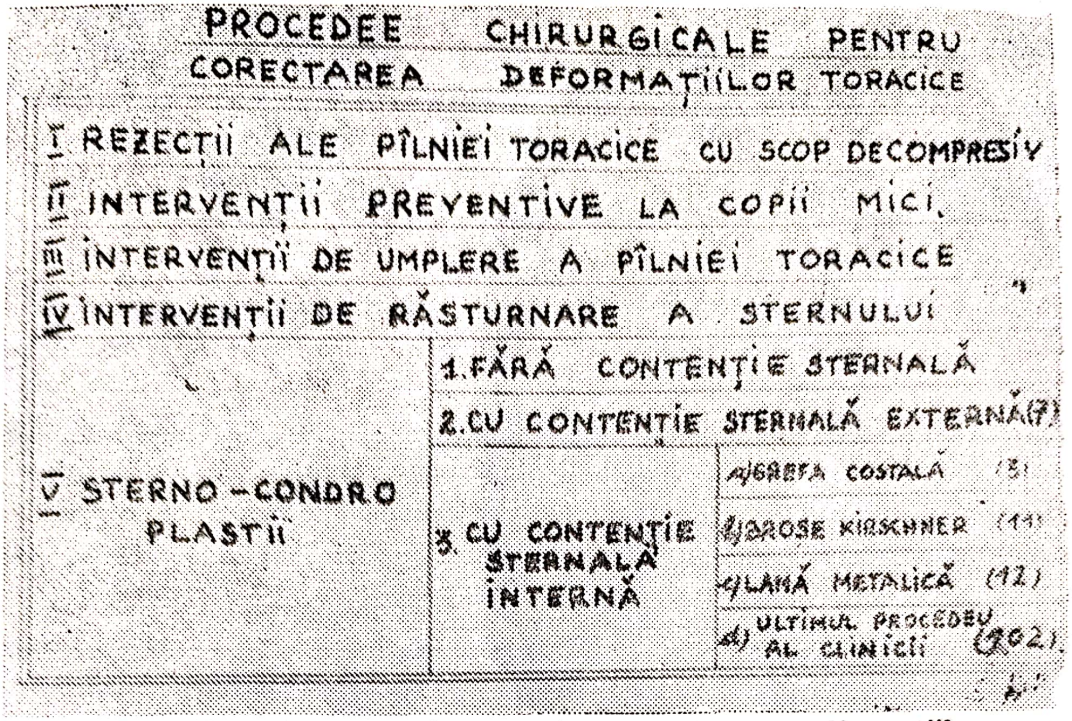


*Fig. III.9.* — Procedee chirurgicale pentru corectarea malformațiilor peretelui toracic anterior.

grave cardio-respiratorii generate de flotarea parietală în cazul unor rezecții prea largi ale pîlniei toracice (fig. III. 10).

Rezecția parțială sau subtotală a sternului a constituit o gravă eroare terapeutică în trecut, sternul rezecat fiind de altfel singurul suport de bază al redresării corecte a deformației.

II. *Intervenții preventive la copii mici.* Au fost puse la punct de Brown și Fèvre; au constat în eliberarea și secționarea atașelor sterno-diafragmatice, conform teoriei patogenice a existenței ligamentului sterno-diafragmatic care ar tracționa sternul spre coloana vertebrală.

Rezultatele acestei intervenții au fost urmate de un procent ridicat de recidive, ea trebuind să fie completată de alte procedee mai largi de condrectomii și osteotomii sternale.

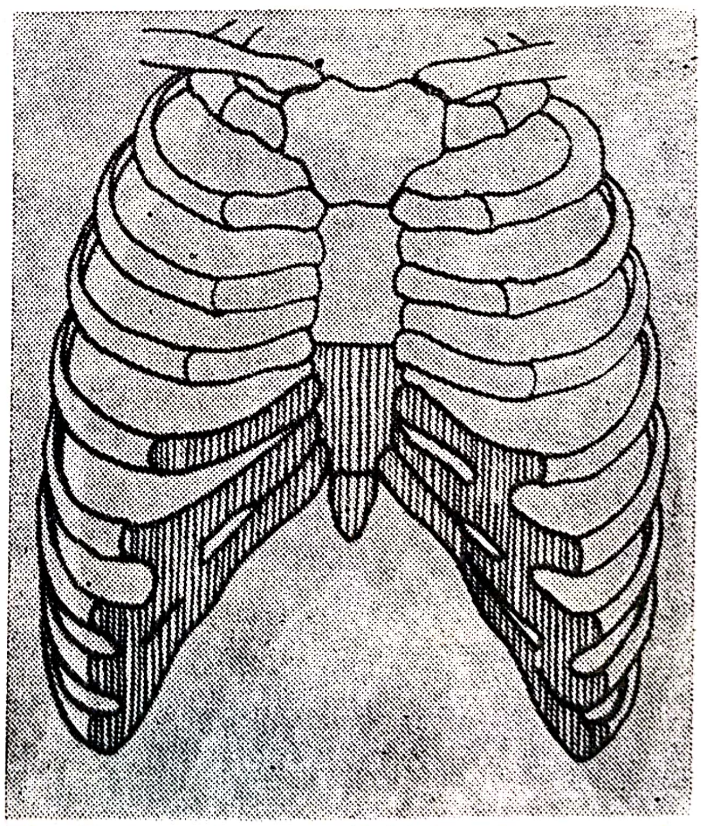

*Fig. III.10.* —Rezecția pîlniei toracice cu scop decompresiv.

III. *Intervenţii de umplere a pîlniei toracice.* Tehnica propusă de Sicard are numai un scop estetic şi ar fi destinată să corecteze depresiunile sternale puţin accetuate. Avantajul său este simplicitatea sa: se recoltează grefoane din tibia şi se aplică pe faţa anterioară a pîlniei toracice.

După părerea noastră este o tehnică incompletă care nu ţine cont de patogenia malformaţiei, iar rezultatele obţinute nu sînt dintre cele mai bune, fapt ce ne-a determinat să nu o practicăm.

IV. *Intervenţii de răsturnare a sternului.* Propusă de Hoffmeister şi ameliorată de Yong, constă în răsturnarea sternului după secţionarea şi detaşarea lui de cartilajele costale (fig. III. 11).

Noi considerăm că tehnica aceasta comportă multe riscuri: sechestrarea plastronului sternal, supuraţii şi dezuniri ale plăgii, insuficienţă cardio-respiratorie acută şi posibilitatea dezvoltării secundare a unui torace „în carenă", motive pentru care a fost părăsită de majoritatea chirurgilor.

V. *Sternocondroplastii* sau intervenţii plastice de corectare a toracelui „în pîlnie" sau „în carenă"; sînt operaţii largi de modelare a peretelui toracic anterior; tip de intervenţii la care se înscriu majoritatea tehnicilor moderne care au dat şi cele mai bune rezultate. Noi le-am împărţit şi pe acestea după modul diferit în care se face contenţia neoplastronului rezultat după condrectomie şi sternotomie în felul următor:

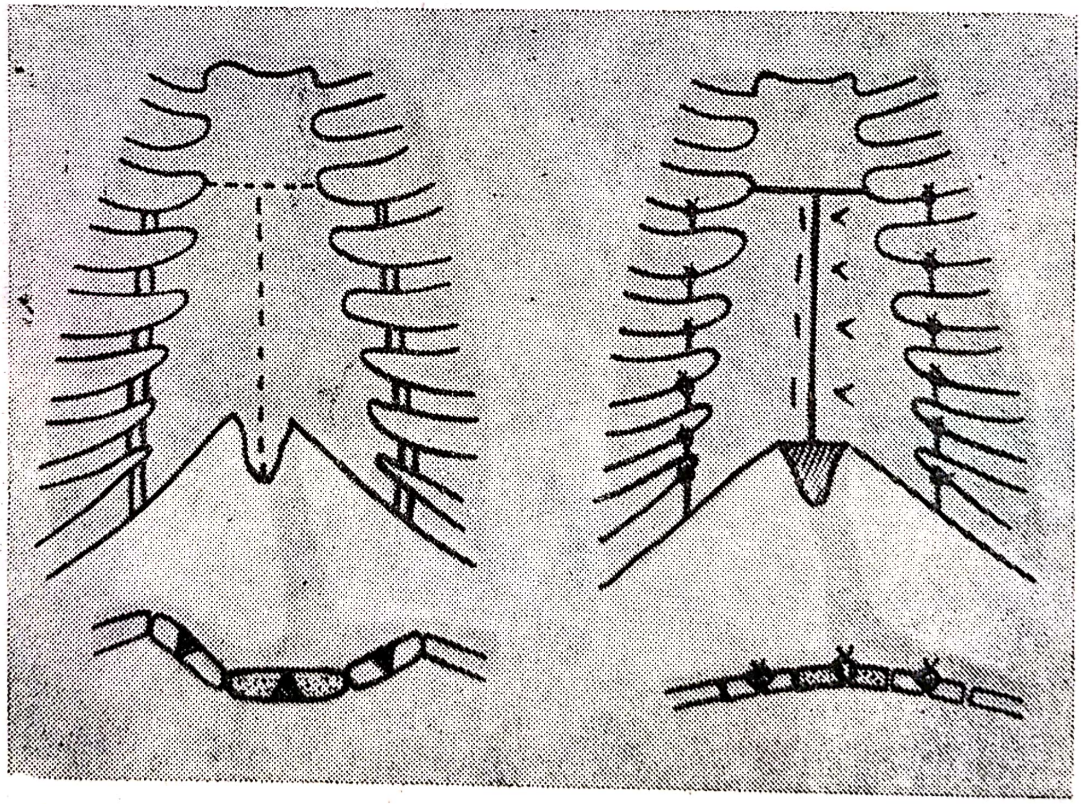

*Fig. III.11.* — Intervenţii de răsturnare a sternului (Hoffmeister şi Joung).



Scanned with OKEN Scanner

1. Sternocondroplastii fără mijloace de contenție sternală propuse de Bruner, Hantlieb; acești autori practicau condrectomii + sternotomii și redresarea sternului; metodele nu au dat rezultate, deoarece se produce flotarea parietală și recidivă postoperatorie (fig. III. 12).

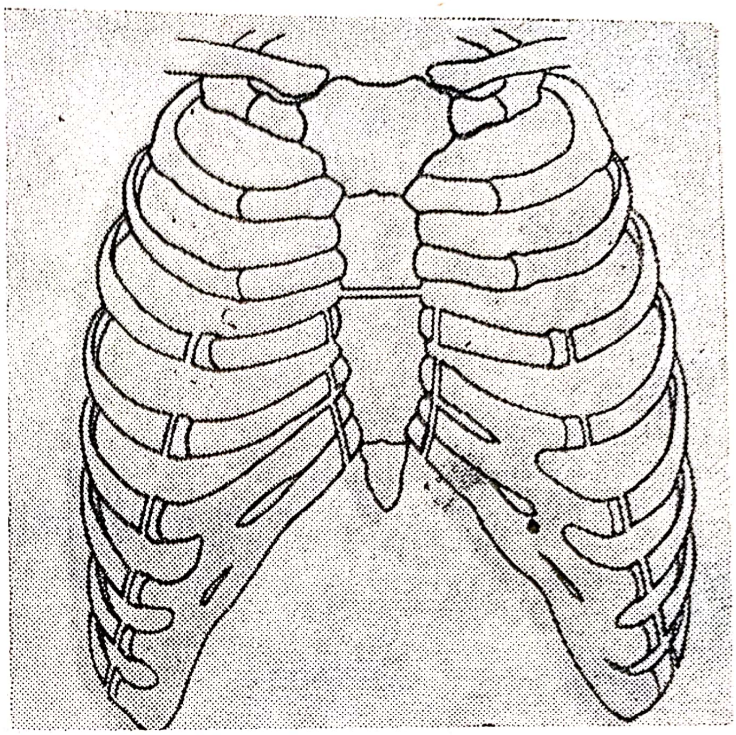

*Fig. III.12.* — Sternocondroplastie fără contenție sternală (Bruner).

Noi credem că fără o contenție sternală de minimum 6 luni nu se poate obține un neoplastron numai cu tracțiune externă, așa cum au recomandat Ombrédanne. Alexandrev, Sauerbruck, Lester-Brown, care au utilizat tracțiunea sternului cu fire de sîrmă prinse de o placă externă (fig. III. 13 și fig. III. 14). Aceste procedee, pe care le-am întîlnit și le-am utilizat și noi la începutul experienței, au generat o gravă complicație—flotarea parietală —, care se produce în primele 15 zile

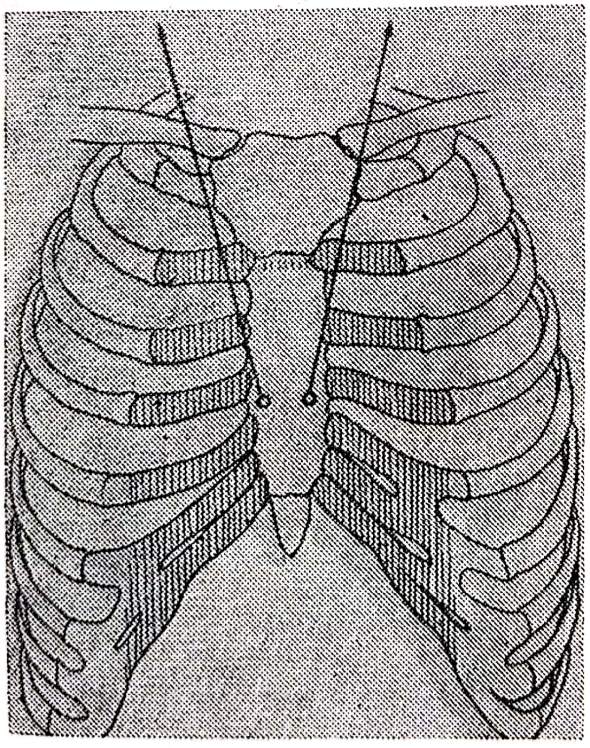

*Fig. III.13.* — Tracțiune sternală cu fire de sîrmă.

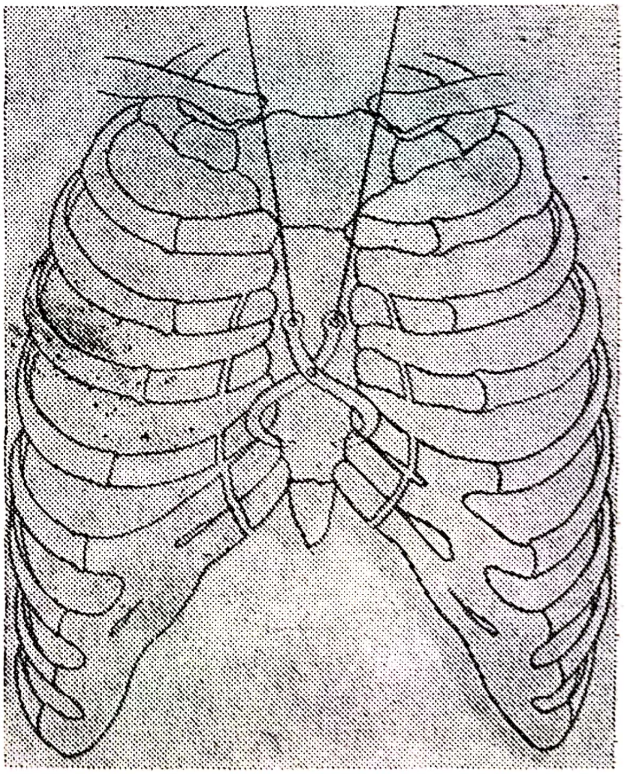

*Fig. III.14.* — Tracțiune sternală cu pensă cu gheară și de sîrmă.

postoperatorii în plus, obligă la o imobilizare îndelungată la pat; pot provoca, de asemenea, o infecţie secundară a plăgii; nu permite executarea gimnasticii medicale şi uneori se pot complica cu secţionarea sternului sau a cartilajelor de care erau ancorate firele de sîrmă pentru tracţiune.

3. Sternocondroplastii cu contenţia internă a plastronului. În ultimul timp s-au impus în tehnica chirurgicală de corectare a malformaţiilor peretelui, o serie de proteze sternale destinate menţinerii plastronului condrosternal în poziţie corectă pînă la consolidarea pe care o apreciem, după experienţa noastră, de 6 luni.

*Contenţia se poate efectua cu grefă osoasă* (costală), retrosternală, realizată de Dailey în 1948; a fost utilizată şi în clinica noastră la începutul experienţei în acest domeniu, cu rezultate relativ bune, prin prelevarea unei coaste (C8 sau C9), care era introdusă retrosternal şi fixată la extremităţile anterioare ale coastelor (fig. III. 15).

În ultimele două decenii am abandonat acest procedeu deoarece necesită o intervenţie suplimentară: rezecţia unei coaste, cu riscul apariţiei unui pneumotorax şi a drenajului obligator, cu eventuală reducere a funcţiei respiratorii.

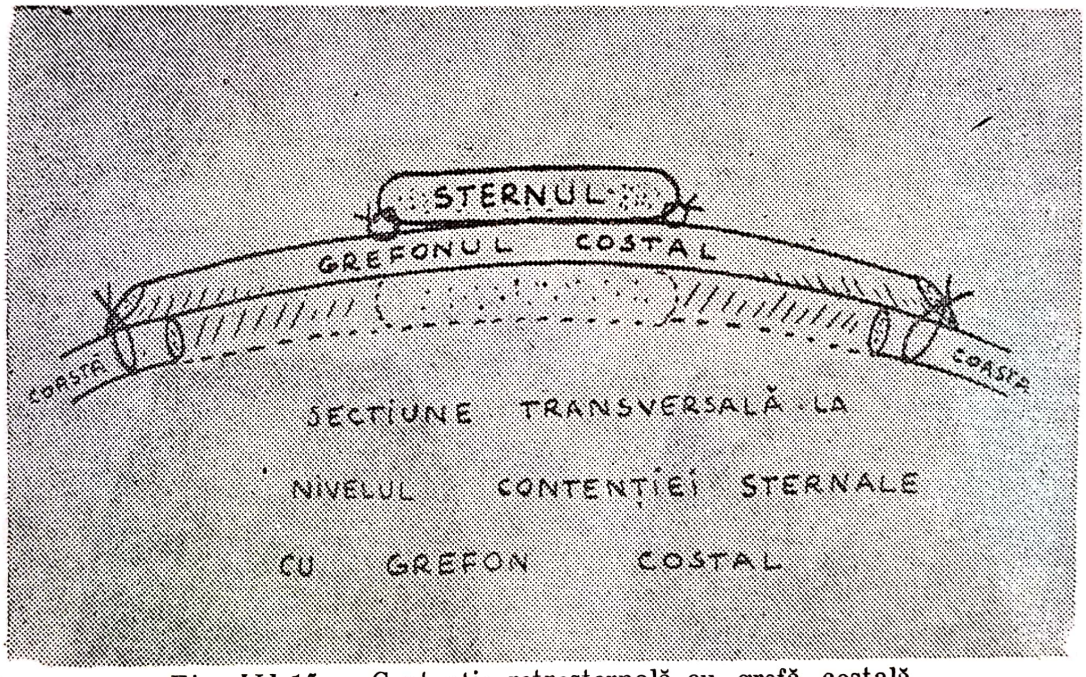


*Fig. III.15.* — Contenţie retrosternală cu grefă costală.

*Contenţia cu broşe Kirschner* retro-sau transsternal. Dezavantajele acestui procedeu constau în faptul călamboul cutanat decolat pe o întindere mare după incizia transversală sub mamară duce la ecroza tegumentelor. De asemenea un alt inconvenient al tehnicii constă în faptul că la orificiile de ieşire a broşelor care erau trecute transcutanat, se produceau infecţii, erau greu de suportat, bolnavul neputîndu-se mobiliza precoce (fig. III. 16 şi fig. III. 17).

*Contenţia cu lamă metalică* a fost utilizată prima dată de Blades; contenţia neoplastronului se face cu lamă metalică (Blades) retrosternală şi este fixată la caretele coastelor. Dezavantajul procedeului era tehnica laborioasă a condrectomiei, timp operator esenţial în corectarea chirurgicală a malformaţiei.

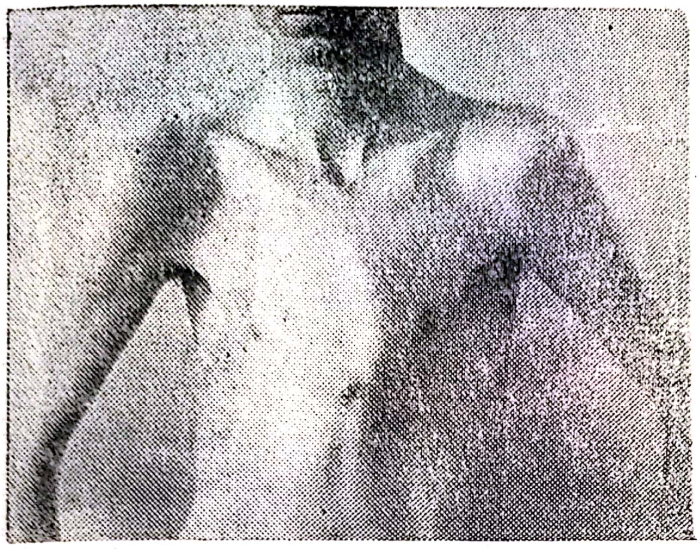

*Fig. III.16.* — Torace în carenă.

*Fig. III.17.* — Același caz după sternocondroplastie; contenție retrosternală cu broșe Kirchner.

*Procedeul prof. C. Coman.* Începînd din anul 1971, prof. C. Coman aplică (în aproximativ 300 de malformații congenitale toracice), un procedeu original chirurgical de corectare a acestor malformații. Vom preciza doar cîteva particularități și ameliorări tehnice aduse la corectarea malformațiilor peretelui toracic, detaliile și tehnica fiind publicate în revista *Chirurgia* (Buc.) și *Poumon et Coeur* (Paris) precum și în „Actualități în chirurgie" (Editura Medicală, București, 1983) (fig. III. 18 și fig. III. 19).

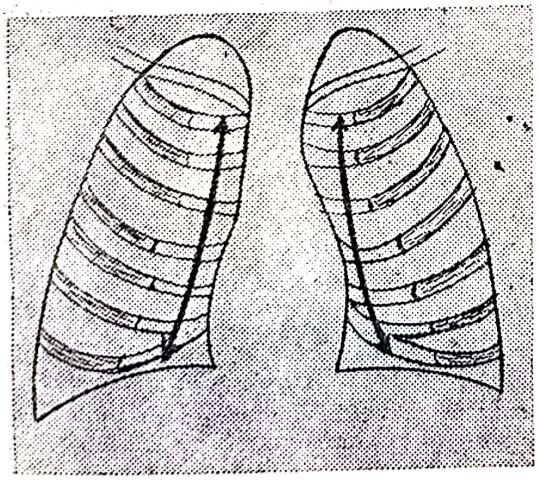

*Fig. III.18.* — Incizii longitudinale parasternale.

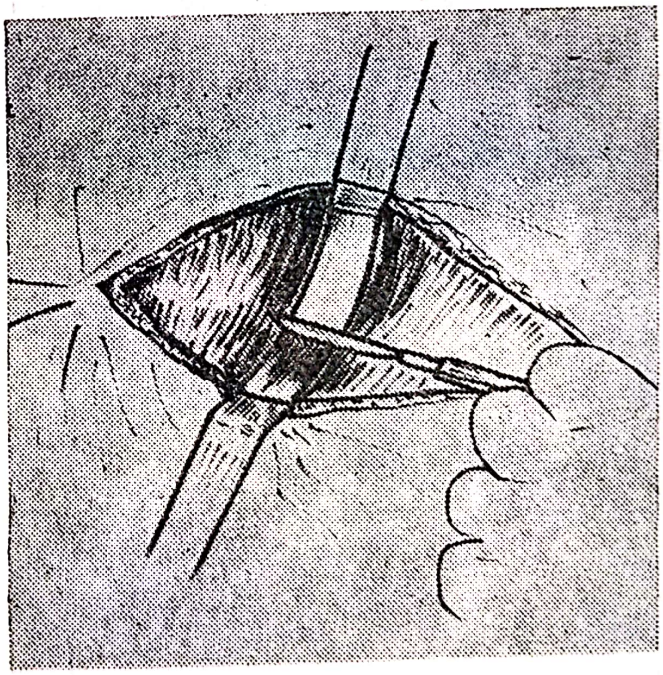

*Fig. III.19.* — Găsirea cu ajutorul bisturiului a planului de clivaj la joncțiunea condrosternală (procedeu prof. Coman.)

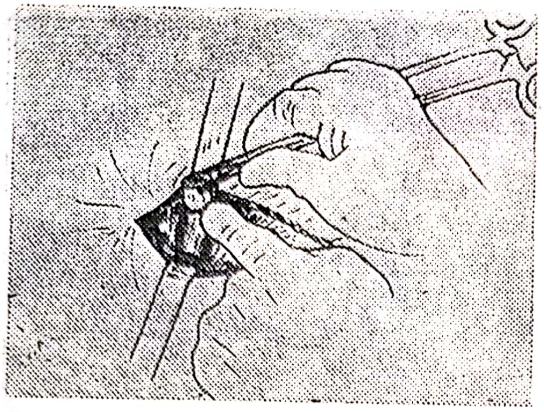

*Fig. III.20.* — Decolarea digitală a cartilajului costal de pericondrul posterior care rămîne pe loc, după același procedeu.

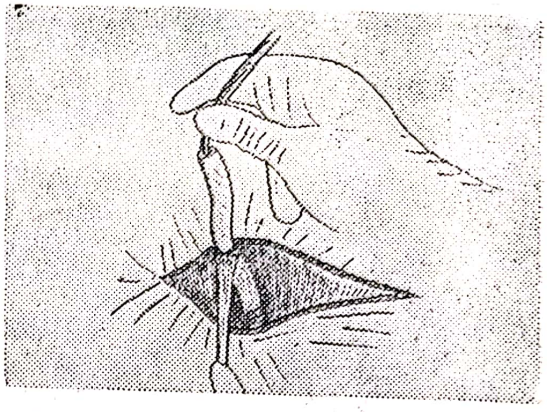

*Fig. III.21.* — Luxarea cartilajului costal cu răzușa din articulația condrocostală (procedeu prof. C. Coman).

Inciziile longitudinale, paralele, parasternale, simetrice, permit efectuarea condrectomiei cu ușurință, necompromițînd vascularizația sternului și a tegumentelor din regiunea sternală: condrectomia este timpul operator principal și cel mai dificil prin procedeul original al prof. C. Coman; procedeul păstrează integral pericondrul, din care va regenera un neoplastron în poziție corectă; planul de clivaj de decolare a pericondrului, îl găsim la joncțiunea condro-costală și apoi decolăm digital fața posterioară pînă la stern; apoi, luxînd cartilajul și trăgînd de el, se decolează și fața anterioară; vom efectua apoi decolarea retrosternală digitală; osteotomia sternală transversală și contenția sternului cu lamă metalică trecută retrosternal (fig. III. 20, III. 21, III.22, III. 23. III.24, III.25). Aceștia sînt pe scurt timpii operatori ai procedeului chirurgical pe care îl folosim în prezent, procedeu lipsit de riscuri majore pentru bolnav și în măsură să corecteze toate deformațiile congenitale ale peretelui toracic: torace „în pîlnie", „în carenă" sau mixt, simetric sau asimetric. Vom plasa lama retrosternal, cu unghiul ascuțit su-

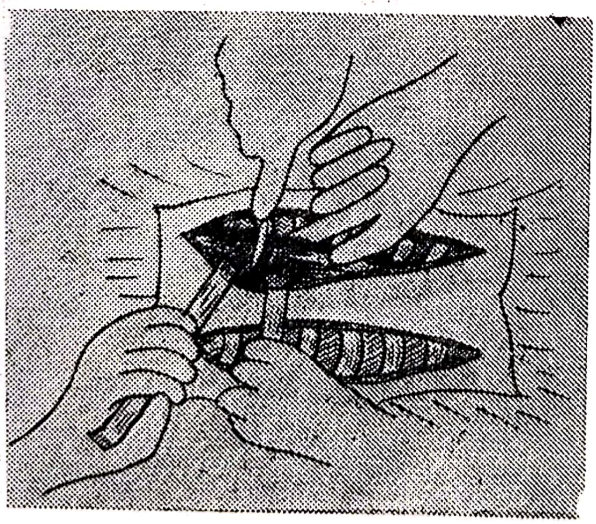

*Fig. III.22.* — Sternotomie transversală (același procedeu).

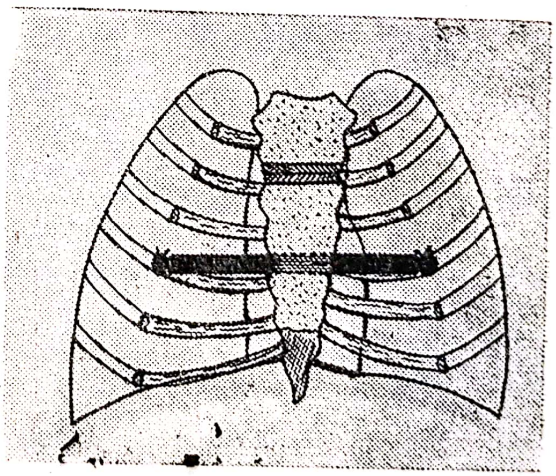

*Fig. III.23.* — Contenție retrosternală cu lamă metalică fixată la extremitățile costale.

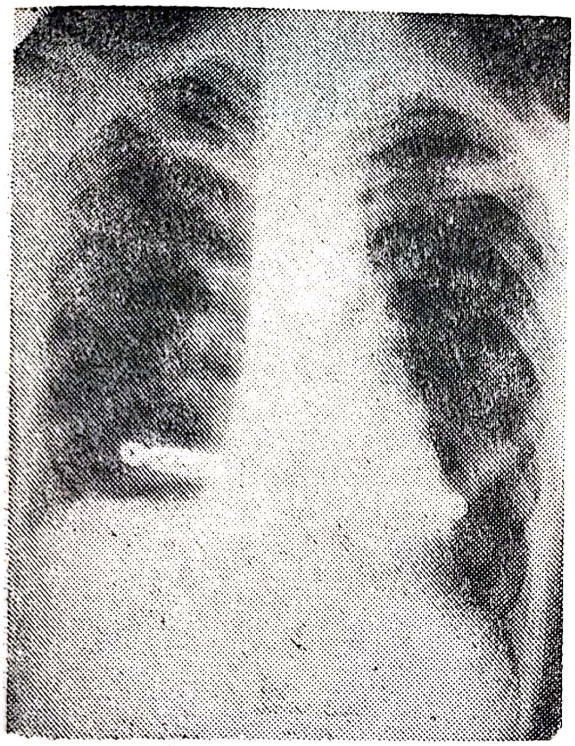

*Fig. III.24.* — Torace în pîlnie cu sternocondroplastie cu contenție cu lamă metalică retrosternală; radiografie față.

*Fig. III.25.* — Torace în pîlnie; sternocondroplastie, contenție cu două lame metalice retrosternale în „X"; radiografie față.

perior pe care-l face cu marginea sternală de partea asimetriei. Vîrsta optimă pe care o recomandăm este între 12—15 ani. Am practicat intervenția și la copii mai mici, care aveau tulburări respiratori și aplicînd procedeul nostru de extirpare completă a cartilajelor patologice cu păstrarea totală a pericondrului, decolare retrosternală, osteotomie transversală a sternului, rezecția apendicelui xifoid și contenția cu lama metalică retrosternală la 6 luni; n-am constatat recidive.

Postoperator se recomandă bolnavilor gimnastică medicală pentru refacerea mușchilor pectorali.

## 3. INFECȚIILE PERETELUI TORACIC

Infecțiile peretelui toracic: piele, țesut celular subcutanat, spații conjunctive, musculatură și schelet nu au caractere specifice; vom prezenta pe cele mai frecvent întîlnite în practica medicală.

**Abcesele subpectorale.** Mult mai frecvente în trecut, extrem de rare azi datorită progreselor antibio- și chimioterapiei, ele sînt marcate etiologic de streptococul hemolitic sau *Staphylococcus aureus*. Punctul de plecare al infecției poate fi o adenopatie axilară și de aici, pe cale limfatică, la spațiul subpectoral; o infecție din vecinătate pornită de la un cartilaj costal, de la coaste sau de la un empiem pleural sub forma unui empiem de necesitate.



Scanned with OKEN Scanner

Simptomatologia este tipică unei infecții: febră, iar local semnele caracteristice ale abcesului, dintre care durerea esse foarte vie din cauza mișcărilor cuștii toracice. În abcesele subpectorale mari, ele se pot extinde spre axilă.

Tratamentul general cu antibiotice și incizia cu drenajul colecției reprezintă tratamentul acestora. În cazul în care abcesul subpectoral este o complicație a unui empiem pleural sau al unei osteocondrite, se va face pe lîngă tratamentul general cu antibiotice, conform antibiogramei, și tratamentul afecțiunii de origine (drenaj al empiemului pleural, rezecția osteitei costale sau a cartilajelor afectate).

**Abcesul subscapular.** Regiunea subscapulară poate fi uneori sediul unor infecții manifestate clinic prin febră, stare generală alterată, iar local prin semnele tipice ale unui abces. Etiologia acestor infecții poate fi multiplă: infecții intratoracice, osteomielita scapulei, infecții ale peretelui toracic, complicații ale unei fracturi scapulare, complicații ale unei toracotomii.

Aceste colecții pot fi și de origine tuberculoasă. Tratamentul este același ca la cele subpectorale: antibiotice pe cale generală conform antibiogramei, local se face drenajul colecției prin regiunea axilară. După anestezie locală pe linia axilară posterioară, la punctul decliv se punctionează colecția subscapulară și pe lîngă ac se face o incizie de 1 cm și se introduce prin aceasta tubul de dren în regiunea subscapulară. Nu recomandăm drenajul la vîrful scapulei deoarece el este incomod, bolnavul fiind în decubit dorsal. În cazul infecțiilor tuberculoase se va face și tratament cu tuberculostatice. De obicei însă afecțiunea tuberculoasă la origine (pleurală, pulmonară, osoasă) este cunoscută și bolnavul este deja în tratament.

**Abcesele reci ale peretelui toracic** sînt din ce în ce mai rar întîlnite azi în practica medicală ca și empiemele pleurale tuberculoase. Aceasta se explică prin faptul că tratamentul cu tuberculostatice moderne a reușit să vindece leziunile tuberculoase care generează aceste complicații. Abcesele reci tuberculoase ale peretelui toracic sînt practic azi o raritate, chiar în clinicile de specialitate și le întîlnim sub forma unor complicații foarte tardive a unor leziuni tuberculoase pleuro-pulmonare aparent vindecate; aceste complicații pot apărea foarte tardiv, chiar la 40 de ani de la debutul tuberculozei pleuro-pulmonare; pot apărea însă și după empieme pleurale relativ recent instalate.

*Localizările de elecție* ale acestor abcese reci sînt: parasternal, axilar, paravertebral, subpectoral, subscapular.

*Etiopatogenic* se remarcă faptul că infecția tuberculoasă poate avea diverse origini: ganglionară, mediastinală și de aici pe cale limfatică; leziuni tuberculoase costale sau cartilaginoase; leziuni tuberculoase vertebrale; leziuni tuberculoase pleurale; leziuni tuberculoase pulmonare, ca de exemplu după pneumotoraxul terapeutic sau după pneumotoraxul extrapleural; complicații ale unor leziuni tuberculoase active, ca empiemul pleural. Etiopatogenic, abcesul rece al peretelui toracic este mai frecvent o complicație a unor leziuni tuberculoase ale altor structuri anatomice și mai rar apare de sine stătător.

*Simptomatologie.* Debutul abceselor reci este insidios, cu afectarea stării generale, scădere ponderală, stări subfebrile, inapetență, iar local apar semne de infecție: ușoară durere, fluctuență pentru abcesele superficiale, iar pentru cele profunde o consistență remitentă; congestia tegumentelor este absentă. Alteori, mai ales atunci cînd abcesele sînt o complicație a unor procese tuberculoase foarte vechi, în prezent stabilizate, starea generală rămîne nealterată,



Scanned with OKEN Scanner

ba dimpotrivă ea este foarte bună, bolnavii sînt chiar supraponderali, afebrili.

*Anatomopatologic*, colecţia este bine delimitată; uneori poate îmbrăca însă aspectul de abces „în buton de cămaşă"; un abces intra- sau extrapleural perforează spaţiul intercostal şi se exteriorizează la peretele toracic.

B.K. este deseori negativ, abcesele fiind paucibacilare; aspectul macroscopic este caracteristic: puroi cremos, colorat în galben-verzui.

*Evoluţia* este foarte trenantă şi întotdeauna spre complicaţii: fistulizare şi suprainfecţie pentru cele primitive; pentru celelalte, care sînt o complicaţie a unor leziuni tuberculoase ale altor structuri (coaste, cartilaje, pleură, plămîn, vertebre), evoluţia lor este sincronă cu a leziunii de origine.

Abcesele reci ale peretelui toracic consecutive unor osteocondrite au tendinţă mare spre fistulizare (mai ales în pleură) şi suprainfectare.

Abcesele reci axilare sînt o complicaţie a adenopatiei tuberculoase şi se caracterizează printr-o evoluţie foarte lungă, trenantă.

Abcesele reci apărute după o perioadă foarte îndelungată (30—40 de ani) de la stabilizarea procesului tuberculos pleuro-pulmonar, în concepţia noastră au o legătură directă cu procesul iniţial stabilizat, nu numai limfatic ci chiar de continuitate. Pe asemenea cazuri, în urma examenelor aprofundate (tomografic şi radiografic) am căutat o reactivare a acestora iar prin fistulografie am pus în evidenţă legătura dintre abcesul rece de perete şi aceste leziuni zise „stabilizate"; terapeutica acestor bolnavi trebuie încadrată în complexul lezional existent.

*Diagnosticul* este relativ uşor de stabilit prin antecedentele tuberculoase, tratamente urmate şi prin examenul local, care are semnele amintite mai sus. În clinica de Chirurgie toracică, în ultimii 30 de ani nu am întîlnit abcese micotice. Diagnosticul se pune pe baza examenului bacteriologic: descoperirea micozei. Tratamentul modern cu antifungice şi cel chirurgical, sub protecţia tratamentului antimicotic, este reprezentat de incizia largă a procesului supurativ. Blastomicoza, o altă micoză extrem de rară, poate fi întîlnită ca leziune unică, sau mai frecvent asociată cu blastomicoza pulmonară. Diagnosticul se pune pe baza examenului micologic, iar tratamentul se face cu amfotericin B.

*Echinococoza peretelui toracic.* Localizarea chistului hidatic la nivelul muşchilor sau al coastelor este extrem de rară. Tornel şi Daragllo trecînd în revistă literatura medicală (1950) au găsit doar două cazuri. Mai frecvent aceste localizări sînt secundare unor chisturi hidatice hepatice sau pulmonare. Alteori ele sînt — aşa cum am întîlnit şi noi — o complicaţie postoperatorie a unor chisturi hidatice pulmonare sparte. Diagnosticul diferenţial trebuie făcut cu tumorile benigne ale peretelui toracic, iar diagnosticul pozitiv se face pe baza puncţiei. Tratamentul este chirurgical: puncţia, aspirarea lichidului şi extragerea membranei hidatice după incizia ţesuturilor supraiacente.

**Infecţiile scheletului toracic.** *Osteomielitele costale* se întîlnesc mai rar astăzi decît în epoca preantibiotică; cînd există, evoluţia lor este mult mai benignă. Brock clasifică osteomielitele costale în două grupe: a) osteomielitele secundare de origine hematogenă, cu punct de plecare la nivelul joncţiunii condro-costale, deci cu localizare anterioară; b) osteomielitele de origine primară, cu punct de plecare posterior, în vecinătatea unghiului costal. Acestea au deseori o etiologie cunoscută: traumatism toracic, complicaţii ale

unor toracotomii; sînt cunoscute mai ales traumatismele care sînt cauzate de folosirea costoaductoarelor la închiderea toracotomiilor.

Osteomielitele anterioare se întîlnesc la copii, deoarece aici se află primul punct de osificare a coastelor, în timp ce la adult osteomielitele costale hematogene sînt localizate posterior, în vecinătatea unghiului costal, pentru că aici sînt punctele de osificare.

O altă clasificare a osteomielitelor costale este şi aceea că ele se localizează de obicei la coastele inferioare, deoarece cele superioare sînt protejate de musculatura pectorală; fascia endotoracică reprezintă de asemenea o barieră importantă în calea extinderii lor la cavitatea pleurală. Totuşi, în infecţiile extinse aceste osteomielite se pot complica cu empiemele pleurale (fig. III. 26).

Spre deosebire de aceste localizări anterioare specifice copilului, localizările posterioare, frecvent întîlnite la adult, se caracterizează prin faptul că se pot complica mai frecvent cu pleureziile purulente, sau cu supuraţii pulmonare, însoţite de hemoptizii (fig. III. 27).

Roc şi Benioff au comunicat în 1955 un caz de hemoptizie provocat de un sechestru osos de la o osteomielită posterioară care s-a complicat cu supuraţia pulmonară.

*Simptomele* sînt comune infecţiilor acute: febră, afectarea stării generale, iar local semnele infecţiei (durere, fluctuenţă). În cele hematogene, hemocultura este pozitivă; germenul patogen este de obicei stafilococul auriu.

Examenul radiografic al coastelor în primele 15—25 de zile nu arată semne caracteristice; abia mai tîrziu apar semne de sechestre costale.



*Fig. III.26.* — Osteomielită costală complicată cu empiem pleural şi fistulizată perete (fistulografie).

*Fig. III.27.* — Empiem cronic drept, complicat cu osteomielită costală fistulizată la perete (fistulografie).



Scanned with OKEN Scanner

*Tratamentul* este general, cu antibiotice perfuzii de peniclină în doze mari — 15—20 000 U —, la care vom asocia corticoterapia.

Tratamentul chirurgical se aplică numai în cazul complicaţiilor osteomielitelor (abcese, sechestre) şi constă din rezecţia coastelor extraparietale, rezecţie largă, pînă la ţesutul sănătos cu deschiderea abceselor şi drenajul lor. În cazul unor complicaţii pleurale se va drena aspirativ colecţia pleurală pentru desfiinţarea pungii prin aducerea plămînului la perete.

Osteomielitele secundare unor infecţii generale ca febra tifoidă de exemplu, citate de Musiphy (1916), Rypsterint (1948), sînt astăzi o excepţie, mai ales cînd în multe ţări febra tifoidă a fost eradicată iar tratamentul modern o vindecă înainte de producerea complicaţiilor.

*Osteomielitele sternale* sînt extrem de rare ca şi cele costale, datorită folosirii antibioterapiei şi a stăpînirii infecţiilor generatoare de osteomielite, pe cale hematogenă. Osteomielitele sternului se pot complica cu artrita sternoclaviculară, abcese retrosternale, mediastinite; germenul patogen cel mai frecvent este stafilococul şi afectează mai ales adulţii (mai rar copiii).

Tratamentul intens cu antibiotice poate stăpîni infecţia în cazul încare tratamentul a fost precoce; tardiv pot apărea însă şi complicaţii, cu sechestre osoase.

Mai frecvente sînt uneori osteomielitele sternale postoperatorii, cînd calea de acces în torace a fost sternotomia mediană tip Hollman-Velti sau transversală Johnson-Kyrby.

Sînt citate şi osteomielitele sternale tuberculoase care au o evoluţie foarte trenantă, cu sechestre osoase şi polifistulizare. Tratamentul în osteomielitele nespecifice este general, cu antibiotice, iar în cazul apariţiei sechestrelor, tratamentul este chirurgical; excizia largă a zonei afectate şi antiboterapie aşa cum a demonstrat Key (1951); această tactică este superioară chiuretajului care este deseori folosit, însă rezultatele nu sînt bune. În osteomielitele tuberculoase diagnosticul se pune pe baza examenului histopatologic al ţesuturilor excizate. Tratamentul constă din asocierea la tratamentul local, a tuberculostalicelor, pe cale generală şi locală, după care vom face excizia ţesutului patologic. Pe cazurile operate la noi, rezultatele au fost bune şi durabile numai la asocierea tratamentului cu tuberculostatice local şi general.

*Condritele* se întîlnesc în practică mai ales sub forma lor croncizată, plurisegmentară şi de obicei localizată pe mai multe cartilaje.

Etiologia lor este complexă, avînd ca germeni patogeni bacili Koch, micoze (mai ales actinomicoza şi blastomicoza).

Brown şi Tenton (1952) au susţinut că tuberculoza ar fi mai frecventă la cartilaje, decît infecţiile cu germen piogeni (streptococ, stafilococ, pneumococ).

Se întîlnesc în practică însă şi condrite survenite după diferite intervenţii toracice; aceste osteocondrite se produc în cazurile în care cartilajul rămas pe loc este lipsit de pericondru; în acest caz, condrita se produce deoarece cartilajul este lipsit de vascularizaţie. Pericondrul este stratul vascularizat; extirparea pericondrului, cu lăsarea pe loc a cartilajului, este cauza condritelor postoperatorii; cartilajul fără pericondru este ca un corp străin în ţesuturi pe care acestea îl elimină şi se explică apariţia supuraţiei.



Scanned with OKEN Scanner



*Fig. III.28.* — Condrită supurată și fistulizată posttraumatism toracic drept.

Condritele reprezintă o problemă importantă pentru patologia toracică, mai ales cele localizate la ultimele șase cartilaje, din cauza faptului că acestea sînt fuzionate între ele și astfel infecția cuprinde mai multe cartilaje și rezolvarea lor pune probleme dificile de tehnică chirurgicală (fig. III. 28).

Siler (1942) a citat cazuri de condrite bilaterale: infecția s-a propagat de la cartilajele inferioare stîngi, prin cartilajul xifoid, la cartilajele din partea dreaptă. Simptomatologia se caracterizează prin febră moderată, iar local prin semnele tipice ale colecțiilor și ale osteomielitelor; complicațiile cele mai tipice sînt fistulizările. De remarcat faptul că aceste fistule se pot închide în urma tratamentului cu antibiotice, dar notăm tendința lor frecventă la recidive multiple. Vindecarea nu se poate obține decît cu ajutorul tratamentului chirurgical.

Examenele de laborator sînt cele obișnuite iar la condritele fistulizate se impune și examenul bacteriologic pentru B.K. și pentru flora banală. Examenul radiografic nu este caracteristic; este util în asociațiile cu osteitele, pentru diagnosticul diferențial cu tumporile cartilajului și cu tumorile costale.

Diagnosticul diferențial îl facem cu tumorile condro-costale, osteomielitele, abcesul rece, sindromul Tietze (în faza nefistulizată); cu fistulele toracice (examenul cu lipiodol ne ajută să le diferențiem), în faza fistulizată.

Nu vom uita că aceste afecțiuni pot apărea pe un teren predispus; vom cerceta acest teren pentru a cunoaște unele asocieri cu diabetul, cu sifilisul, ciroza, stări imunodepresive sau după tratamente cu citostatice sau cobaltoterapie.

Evoluția condritelor este de regulă spre complicații: fistulizări, extindere la țesuturile vecine (coaste, stern, pleură, spații conjunctive).

Tratamentul constă în administrarea de antibiotice cu spectru larg pentru stabilizarea procesului infecțios, după care se efectuează tratamentul chirurgical, care constă în rezecția largă a cartilajelor afectate. Dacă sînt mai multe cartilaje, în special la condritele localizate sub coasta a VI-a, pentru repararea defectului sînt necesare uneori folosirea unor procedee de aloplastie cu plasă de nylon sau marlex. În cazul în care a fost deschisă pleura, se va drena obligator cavitatea pleurală, acesta fiind un incident neplăcut care va trebui evitat. Metodele care recomandă chiuretarea acestor leziuni nu au dat rezultate și de aceea nu le recomandăm. Noi am constatat că numai rezecția integrală a cartilajelor afectate poate duce la vindecare; rezecția lor parțială este urmată întotdeauna de recidivă.

În cazul în care diagnosticul histologic precizează diagnosticul de leziuni tuberculoase, vom asocia tratamentul cu tuberculostatice.

Noi am constatat că aceste condrite tuberculoase apar numai ca o complicaţie a unor leziuni subiacente pleurale sau pulmonare şi nu am întîlnit cazuri de condrite primitive (spre deosebire de osteitele sau abcesele reci ale peretelui costal, care pot fi cauzate de tuberculoza ganglionară).

Subliniem faptul că intervenţia trebuie să fie radicală, respectiv cartilajele afectate să fie extirpate în întregime (altfel, recidiva este sigură şi intervenţiile se repetă de 3—4—5 ori).

*Tromboflebita venelor toraco-epigastrice.* Încă din 1939 Mondor a descris cazuri de flebite ale venelor peretelui antero-lateral al toracelui; treptat numărul cazurilor s-a înmulţit şi afecţiunea a fost descrisă sub numele de „Sindromul Mondor". Ulterior s-a constatat că primele cazuri au fost comunicate încă din 1869 de către Fogge.

Leziunile sînt situate la nivelul venelor subcutanate, ramuri ale venelor toraco-epigastrice. Moskovitz a susţinut că ar fi plecate de la leziunile de mastită, teorie neacceptată de majoritatea autorilor; cercetările ulterioare au demonstrat că procesul este situat sub formă de tromboflebită a venelor toraco-epigastrice cu prinderea pereţilor acestor vene. Sub influenţa tratamentului aceste afecţiuni au tendinţa de regresiune rapidă.

*Herniile pulmonare (Pneumocelul).* O altă afecţiune a peretelui toracic destul de rar întîlnită azi în practica medicală, este reprezentată de hernia pulmonară care este definită ca o ieşire a unei porţiuni din plămîn în afară, pe lîngă structura anatomică a peretelui toracic sau prin deschidere anormală.

Prima clasificare a pneumocelului a fpst făcută de Morel-Lavalle (1845) şi a fost modificată de Gibbon (1962), pe baza următoarelor criterii:

A. Criteriul topografic: 1) Toracice. 2) Cervicale. 3) Diafragmatice.

B. Criteriul etiologic: 1) Congenitale. 2) Cîştigate (traumatice, secundare unor boli locale sau spontane).

La această clasificare a lui Gibbon noi am adăugat la cele cîştigate o nouă categorie, şi anume a celor survenite drept complicaţii a unor intervenţii pe peretele costal (rezecţii de coaste extraperiostal pentru tumorile de perete). Am observat asemenea complicaţii pe care le-am operat, practicînd holoplastii cu plasă marlex.

● Simptomatologia. Marea majoritate a herniilor pulmonare sînt asimptomatice; ocazional, în eforturi sau în tuse, bolnavul acuză durere locală, uşoară dispnee. Herniile toracale inferioare însă pot fi mai supărătoare pentru bolnavi şi inestetice, mai ales la femei.

● Diagnosticul se pune pe baza examenului local: palpare şi inspecţie; la palpare se simt crepitaţii; hernia este reductibilă.

● Tratamentul. Singurul tratament este cel chirurgical: reducerea herniei şi repararea defectului parietal, fie prin folosirea ţesuturilor din jur (muşchi, periost) pentru defectele mici, fie prin folosirea plaselor de marlex cu rezultate foarte bune; mai mult chiar, în rezecţiile mai întinse de perete toracic, pentru tumori de perete, sau rezecţii în bloc (plămîn + o parte din perete pentru tumorile pulmonare extinse la perete), preventiv, noi reparăm defectul peretelui prin plase de nylon sau marlex.



Scanned with OKEN Scanner

# 4. TUMORILE PERETELUI TORACIC

Tumorile peretelui toracic cuprind neoformațiile primitive sau metastatice ale scheletului toracic (coaste, cartilaje costale, stern), ale spațiului intercostal, a mușchilor precum și unele neoformații de aspect chistic sau pseudotumoral, care au fost acceptate pe plan general drept tumori costale, deși pe plan nosologic, unele din aceste formațiuni au aspecte pseudochistice sau chiar chistice.

Subliniem faptul că, din punct de vedere clinic, tumorile peretelui toracic sînt complexe, în stadiul în care le surprinde clinicianul: tumorile de coastă se pot extinde la mai multe coaste, prin spațiul intercostal și straturile supraiacente ale peretelui toracic; deseori, din punct de vedere tehnic, nu putem rezeca doar coasta și din aceste motive intervenția trebuie să fie largă. Clinica acestor tipuri de tumori este astăzi bine cunoscută datorită posibilităților largi de investigație și de tratament. Tumorile peretelui toracic pot interesa toate părțile componente ale peretelui toracic: musculatura, țesutul conjunctiv, scheletul.

*Tumorile părților „moi" ale peretetui toracic (piele și glande anexe, țesut celular subcutanat, musculatura).* Tumorile acestor părți ale peretelui toracic sînt mult mai rare și în general benigne; printre acestea semnalăm: a) fibroame ale pielii; b) fibroame ale țesutului celular subcutanat; c) lipoame de țesut celular subcutanat; b) chisturi sebacee (mult mai rare decît în altă regiune; e) angioame; f) sarcoame; g) chisturi hidatice ale musculaturii. Aceste chisturi hidatice sînt dificil de diagnosticat; diagnosticul diferențial trebuie făcut cu chisturile congenitale, cu chisturile hematice, abcesele reci, lipoamele, adenofibroamele chistice (mai ales la femei). Chisturile hidatice musculare există însă, de obicei, concomitent cu alte localizări hidatice: hepatice, pulmonare sau secundare unor intervenții pe torace cu spargerea chistului hidatic intraoperator. Aceste elemente sînt ajutătoare în orientarea diagnosticului pozitiv. În absența lor, diagnosticul pozitiv este — așa cum am amintit — foarte dificil; el este pus fie intraoperator, fie prin puncție pe care însă nu o recomandăm, deoarece scurgerea lichidului hidatic ar putea infesta regiunea.

Dintre toate formațiunile tumorale benigne sau maligne (glanda mamară fiind exceptată, deoarece ea va fi tratată în alt capitol), lipoamele sînt cele mai frecvente și pot atinge uneori dimensiuni uriașe; de exemplu, cazul operat de Terrier și publicat în *Revista de Chirurgie* în 1984. Și noi am operat un lipom gigant al regiunii dorsale toracice în greutate de 9 kg. Aceste tumori se caracterizează prin faptul că nu afectează starea generală; evoluția este lentă, asimptomatică; tumoarea este mobilă față de piele și de straturile subiacente, iar tehnic sînt foarte simplu de extirpat.

### Tumorile scheletului osos

Tumorile scheletului osos sînt mult mai frecvente decît ale părților moi; vom analiza separat tumorile coastelor, a cartilajelor și pe cele ale sternului.

*Tumorile costale* sînt cunoscute de multă vreme; prima lucrare mai importantă este a lui Schlopper von Schiler (1881), iar prima sternectomie a fost făcută de Mazzoni în 1975.



Scanned with OKEN Scanner

Tumorile costale benigne sînt destul de rar întîlnite în practica medicală. Exostozele osteogenetice pot fi localizate la nivelul coastelor sau chiar a sternului; ele pot fi cîştigate, cunoscînd drept cauze traumatisme vechi sau inflamaţii cronice de vecinătate (ca de exemplu osteofitele pleuretice citate de Parise) sau infecţii generale ca de exemplu după febra tifoidă, sifilis.

În general nu au istorie clinică, decît în cazurile în care sînt localizate la coasta I şi pot produce compresiuni asupra formaţiunilor neurovasculare subclaviculare.

Aceste formaţiuni pot fi interpretate pe baza examenelor clinice şi radiologice drept tumori; anamneza şi mai ales examenul histopatologic al „tumorii" operate lămuresc însă problemele diagnosticului şi exclud diagnosticul de tumoare costală. Noi le-am expus din cauza faptului că deseori, în practică, sînt confundate cu tumorile costale.

Tumorile costale benigne sînt prezentate în practica medicală sub diverse aspecte şi precizăm că, pe statistica noastră din 1984, din cele 158 de tumori de perete, 62 au fost benigne. Tumorile benigne ale scheletului toracic (exceptînd cele sternale) pot fi clasificate astfel:

— Tumori cu punct de plecare la joncţiunea condro-costală sau condro-sternală; osteocondromul.

— Tumori costale: tumoarea ca metastază, osteomul, fibromul costal, displazia fibroasă, histiocitoza (fig. III. 29), hemangiomul foetal, chistul anevrismal.

Osteocondromul este tumoarea multiplă cu punct de plecare de la nivelul joncţiunii condro-costale sau condro-sternale; pe statistica noastră am întîlnit, din 62 de tumori benigne, 12 osteocondroame.

Simptomatologia este foarte săracă: uşoară jenă toracică, iar la examenul local se descoperă tumefacţia care are aceste caractere: este dură, imobilă, nedureroasă. Evoluţia este lentă. S-a susţinut că aceste tumori pot avea un potenţial malign, pot să recidiveze sau să degenereze chistic sau mixomatos. Diagnosticul pozitiv este dificil, examenul radiografic descoperă doar o opacitate rotundă, care poate avea şi încrustaţii calcare; de aceea diagnosticul se impune pe baza examenului histopatologic (fig. III. 30).

Diagnosticul diferenţial trebuie făcut cu:

— tumorile pulmonare corticale pentru osteocondroamele în evoluţie endotoracică;

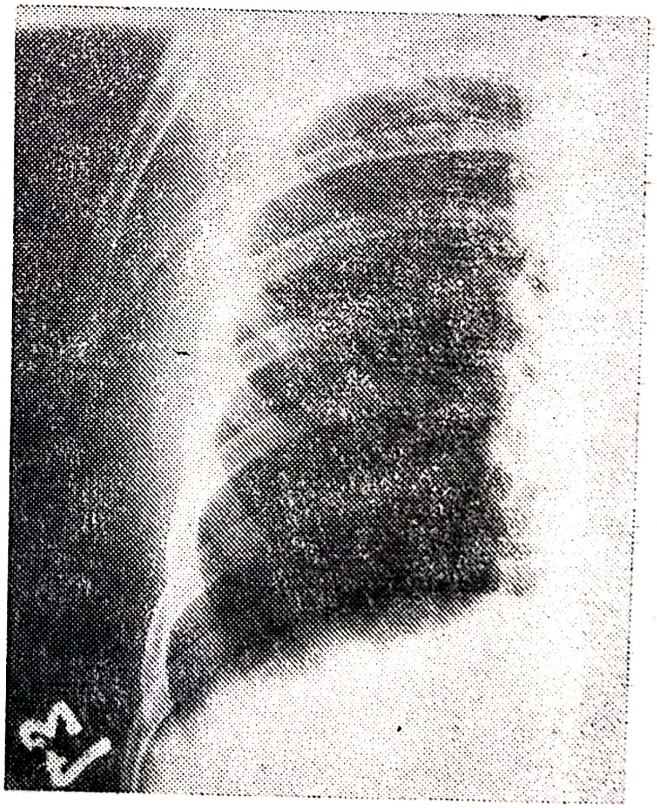

*Fig. III.29.* — Fibrom lax al peretelui torac cu prinderea coastelor $C_3$-$C_4$-$C_5$

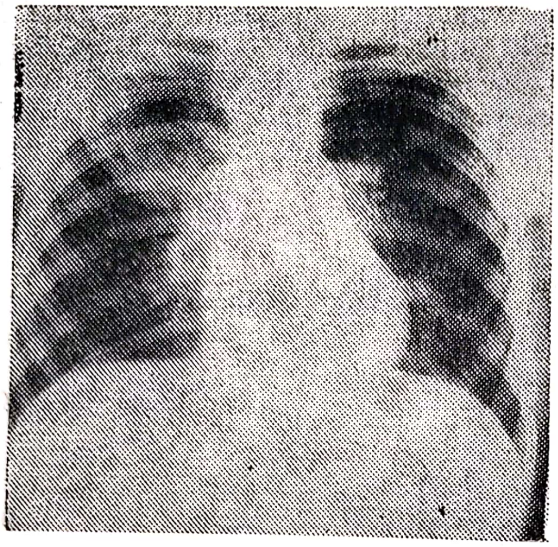

*Fig. III.30.* — Tumoare benignă (condrom) a cartilajului costal, $C_3$ dreaptă.

— tumorile mediastinale anterioare;

— sindromul Tietze.

Evoluția este spre complicații: creșterea progresivă cu compresiune pe pachetul vasculonervos intercostal, cu dureri sau degenerescență malignă.

Tratamentul este exclusiv chirurgical: extirparea în bloc a formațiunii tumorale și dezarticulare sternală. Dacă tumoarea este mare și cuprinde două coaste, trebuie avut în vedere și necesitatea reparării defectului costal cu plasă de nylon sau marlex, pentru evitarea apariției unei hernii pumonare.

*Tumorile costale.* Tumorile cu mieloplaxe sînt foarte rare (pe statistica noastră — 2 cazuri). Semnele clinice sînt nespecifice: tumefacție cu aspect pseudoinflamator (hipertermie, congestie locală și discretă circulație colaterală); la palpare, consistență elastică, ușor dureroasă. Diagnosticul diferențial se face cu toate tumorile costale inclusiv cu osteitele.

Tratamentul este exclusiv chirurgical, și anume: extirparea extraperiostală a formațiunii tumorale care să depășească cu cîte 2 cm limitele tumorii.

Osteomul și osteomul osteoid sînt tumori foarte rare; se confundă cu exostozele; diagnosticul pozitiv este dificil și se stabilește pe baza examenului histopatologic al piesei de rezecție. Tratamentul este exclusiv chirurgical și constă în rezecția extraperiostală a fragmentului costal respectiv.

Fibromul costal se dezvoltă din periostul coastelor către spațiul intercostal; uneori poate atinge dimensiuni mari. Primele cazuri au fost comunicate de Demegeray și citate în tratatul lui Ch. Souligoux, din 1911.

Este vorba de o serie de tumori costale care se dezvoltă din țesutul fibros și reticuloendotelial al coastelor; tumorile sînt destul de frecvente și pe statistica noastră reprezintă 1/3 din tumorile costale benigne.

Displazia fibroasă costală este o distrofie costală cu patogenie încă nelămurită, cu evoluție foarte lentă dar cu deficiențe foarte mari în precizarea diagnosticului pozitiv. Examenul radiografic de os arată geode sau formațiuni chistice la nivelul coastei afectate; diagnosticul diferențial trebuie făcut cu toate formațiunile tumorale costale; diagnosticul pozitiv se pune exclusiv pe baza examenului histopatologic.

Simptomatologia este săracă; în absența diagnosticului pozitiv, tratamentul chirurgical se impune prin rezecția fragmentului de coastă afectat (fig. III. 31.).

*Histiocitoza X.* În această categorie sînt încadrate următoarele distrofii costale: granulomul eozinofil costal, boala Letterer-Siwe; Hervé-Schuller-Christian.

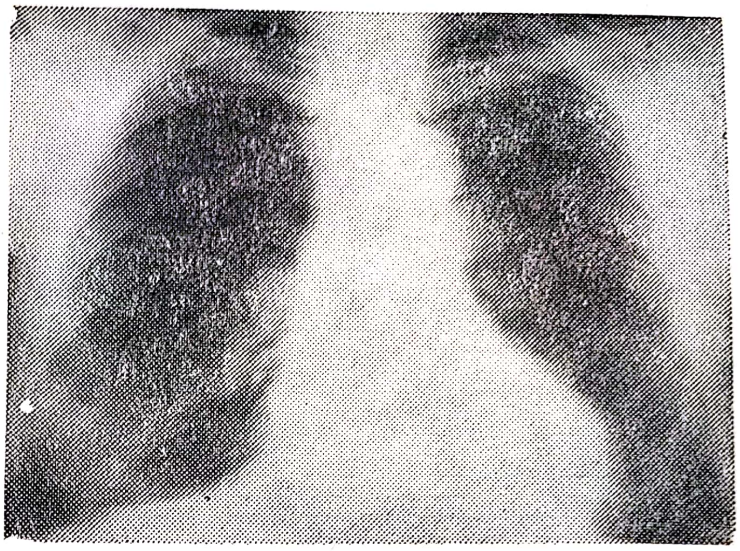

*Fig. III.31.* — Displazie fibroasă costală anterioară dreapta. Radiografie față.

Sînt extrem de rare pe statistica noastră: două cazuri au simptomatologie săracă; o tumefacție mobilă ușor dureroasă. Diagnosticul se stabilește numai pe baza examenului histopatologic al piesei de rezecție, deoarece în absența unui diagnostic pozitiv intervenția chirurgicală se impune.

Hemangiomul costal este o tumoare relativ rară (patru cazuri în statistica noastră). Clinic se constată o tumefacție dureroasă, mai ales atunci cînd a atins un volum mai mare, cînd se poate complica cu o fractură patologică și se pune problema unei metastaze costale.

Diagnosticul se pune pe piesa de rezecție, iar tratamentul este exclusiv chirurgical: rezecția formațiunii tumorale.

*Tumorile benigne ale cartilajelor*

Condromul este o tumoare benignă ce ia naștere din cartilajul costal; se consideră că este mai frecvent osteocondromul care are forme variate dar cu aceeași simptomatologie săracă; unii autori au susținut că tumoarea ar putea degenera (fig. III. 32).

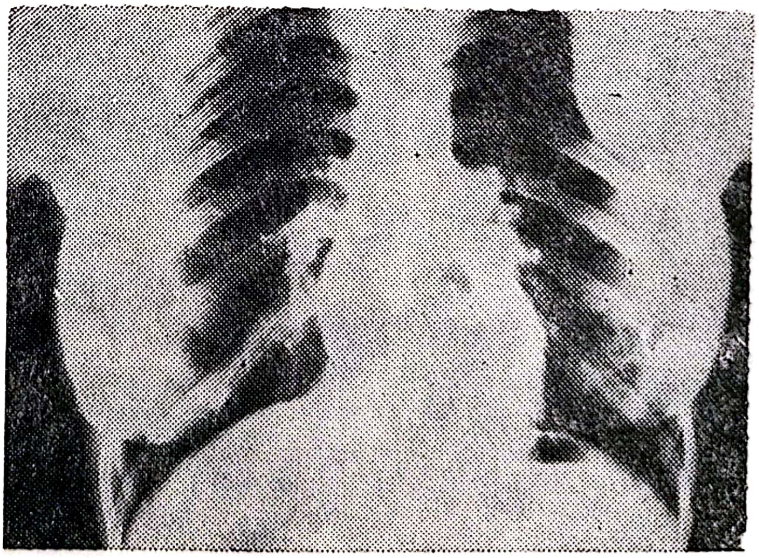

*Fig. III.32.* — Osteocondrom superior stîng $C_2$-$C_3$-$C_4$; radiografie de față.

*Fig. III.33.* — Condromatoză monstruoasă parietală stîngă cu invazie intratoracică.

Diagnosticul se pune numai pe baza examenului histologic al piesei rezecate. Tratamentul este exclusiv chirurgical.

*Condromatoza monstruoasă.* Uneori, condroamele pot prinde mai multe cartilaje și pot atinge dimensiuni gigante; deși examenul histologic este de tumoare benignă, evoluția lor poate îmbrăca forme de malignitate concretizate prin creștere rapidă, extindere spre plămîn și abdomen. Recidiva după rezecție pune probleme tehnice dificile pentru repararea defectelor. În experiența noastră am întîlnit un asemenea caz cu condromatoză monstruoasă, pe care l-am urmărit șapte ani și l-am operat de patru ori; condromatoza monstruoasă era localizată la ultimele șapte cartilaje costale stîngi; avea dimensiuni gigante, pătrundea în torace și abdomen; a decedat după șapte ani, secundar unei recidive cu leucoză și suprainfecție (fig.III. 33, fig. III. 34).

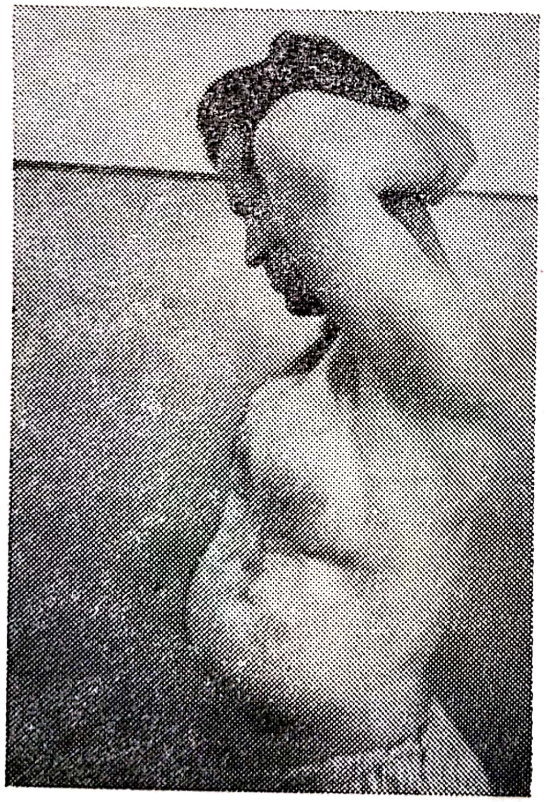

*Fig. III.34.* — Același caz: condromatoză monstruoasă a peretelui toracic stîng (caz clinic).

*Sindromul Tietze.* Prima descriere, din 1921, de către Tietze, a fost o precizare a constantelor acestui sindrom: creșterea unuia sau a mai multor cartilaje costale, însoțite de durere variabilă ca intensitate pînă la aceea a anginei pectorale, fără semne locale de inflamație. Examenul histopatologic nu arată modificări patologice. Afecțiunea se întîlnește la adult; la copii n-au fost comunicate cazuri. Cel mai frecvent este afectat cartilajul al II-lea, dar pot fi afectate uneori mai multe cartilaje. Mo-



Scanned with OKEN Scanner

tulsky și Rohn în 1953 au comunicat două cazuri de sindrom Tietze asociate cu boala Hodgkin. Alți autori au comunicat cazuri asociate cu tahicardie.

Karon și colab., în 1958, consideră că diagnosticul de sindrom Tietze poate fi pus pe baza următoarelor semne: 1) prezența durerii; 2) creșterea în volum a cartilajelor.; 3) reapariția simptomatologiei după evoluție spontană (Ausubed, în 1959, a comunicat un caz care a recidivat după 8 ani).

Tratamentul variază între atitudinea de a lăsa fără tratament și cea de a rezeca cartilajul respectiv. Ca tratament medical: corticoterapie. Părerea noastră este că tratamentul chirurgical este indicat deoarece diagnosticul pozitiv este foarte dificil. Creșterea în volum a cartilajului poate fi confundată cu condrosarcomul.

*Tumorile maligne ale coastelor și cartilajelor costale* sînt mult mai frecvente decît tumorile sternale și sînt localizate de preferință la coastele superioare (primele 5); coastele inferioare sînt mai rar afectate. În experiența noastră am întîlnit și tumori maligne ale coastei I; de asemenea am constatat că sînt mai frecvente în hemitoracele drept. Tumorile maligne ale coastelor și cartilajelor au cîteva caractere comune:

- Simptomatologia este variabilă: pot să rămînă multă vreme nedureroase; altele pot însă genera dureri foarte mari, mai ales la mișcări, dureri care pot iradia pe traiectul nervilor intercostali sau al plexului brahial, pentru tumorile primelor două coaste.
- Semnele locale: tumorile incipiente sînt mici, alungite, urmînd direcția coastei; cresc încet, devin boselate, ridicînd în afară pielea și împingînd pleura spre interior; pot prinde ulterior plămînul, organele mediastinale sau abdominale, în raport cu topografia tumorii.
- Evoluția lor este spre agravare și complicații: prinderea plămînului și extinderea la perete.
- Diagnosticul diferențial trebuie făcut cu tumorile benigne dar și cu unele infecții, mai ales tuberculoză, sifilis.
- Diagnosticul pozitiv se pune pe următoarele elemente: aderența la coaste și imobilitate în bloc a mai multor coaste. Examenul radiografic este deseori concludent, deoarece arată distrucția structurii costale. Afectarea stării generale cu prezența durerii.

*Condrosarcomul* prinde cartilajul și coasta; este mai frecvent întîlnit la bolnavi între a 2-a și a 3-a decadă. El pornește de obicei de la joncțiunea dintre coastă și cartilaj, dar poate crește din orice parte a coastelor sau a cartilajului; foarte rar se localizează în regiunea posterioară.

Durerea este prezentă și intensă; este cauzată de prinderea nervului intercostal, a pleurei sau a ambelor elemente în procesul tumoral. Examenul radiografic este indispensabil, dar din păcate nu aduce elemente patognomonice în precizarea diagnosticului; el arată tumoarea cartilaginoasă dar nu poate preciza malignitatea ei, de aceea diagnosticul diferențial cu condromul este dificil; diagnosticul pozitiv se pune de regulă pe baza examenului histologic; uneori însă se pot întîlni dificultăți chiar la examenul histopatologic al piesei rezecate, deoarece unele regiuni pot fi condroame, iar altele pot arăta caractere maligne; din această cauză examenul histopatologic trebuie să fie amănunțit, efectuat din mai multe zone ale tumorii.

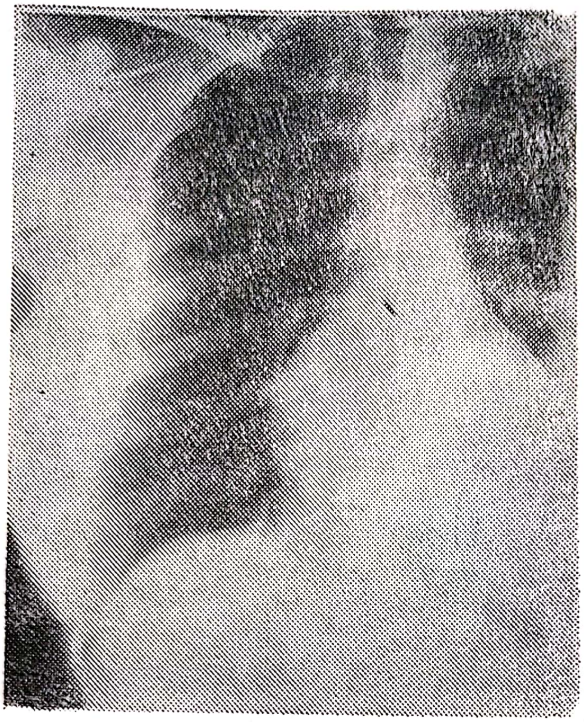

*Fig. III.35.* — Osteosarcom parietal drept; radiografie de față.

De asemenea se consideră pe bună dreptate că biopsia nu este concludentă și deci nu o recomandăm; noi sîntem adepții rezecției largi în bloc (coastă, cartilaj+spațiu intercostal) și numai după aceea examenul histologic din mai multe zone ale tumorii. Rezecția coastei, indiferent de mărimea tumorii, trebuie să fie totală: de la coloana vertebrală la stern + coasta supra- și subiacentă spațiului intercostal de la nivelul tumorii. În caz contrar sînt posibile recidivele; de asemenea recomandăm și cobaltoterapie postoperatorie.

*Sarcomul osteogenic* este o tumoare foare malignă care atinge mai mult coastele și mai rar sternul (fig. III.35). Este caracterizat, clinic, prin dureri foarte mari.

Prognosticul este sever, datorită și faptului că diagnosticul și indicația chirurgicală sînt puse foarte tardiv. Metastazează foarte rapid.

Tratamentul este chirurgical, cît mai precoce, cu rezecție cît mai largă în limite oncologice și asocierea cobaltoterapiei postoperatorii.

*Sarcomul Ewing* se întîlnește de obicei la bolnavii foarte tineri, sub 30 de ani, iar examenul radiografic este caracteristic: liză foarte întinsă a coastelor afectate, atît a medularei cît și a corticalei, cu proliferări ale periostului.

Clinic este de semnalat caracterul foarte evolutiv al bolii, cu afectarea stării generale și extindere spre plămîn; metastaze pulmonare și pleurale, cu pleurezie hemoragică masivă și sindrom de compresiune însoțite de dispnee.

Din experiența noastră am constatat că acest tip de tumori este extrem de malign; chiar rezecțiile extinse ale peretelui „în limite oncologice" și rezecția parenchimului afectat (cu refacerea defectului parietal prin hologrefă de marlex) plus cobaltoterapia postoperatorie nu ne-au dat rezultate încurajatoare; supraviețuirea a fost scurtă. Se susține de către unii autori (Gibbon), că ar fi foarte sensibile la terapia iradiantă; din aceste motive s-ar recomanda biopsia; dacă examenul precizează diagnosticul de sarcom Ewing să fie contraindicată rezecția și să fie dirijat bolnavul spre cobaltoterapie.

*Reticuloendoteliosarcomul* este o afecțiune extrem de gravă, cu prognostic foarte rezervat, cu mare potențial de extindere, metastazare și recidivă după rezecție.

*Tumorile costale metastatice.* Metastazele tumorale costale sînt rare; de regulă ele sînt prinse de procesele tumorale periferice sau în sindromul Pancoast-Tobias.



Scanned with OKEN Scanner

Metastazele din alte organe se fac pe cale hematogenă, mai ales de la cancerul de tiroidă sau cancerul renal. Tratamentul este chirurgical, dacă metastaza este unică și dacă tumoarea mamă a fost rezecată.

Tumorile sternale sînt relativ rar întîlnite în practica chirurgicală; ele reprezintă 5—12% din tumorile peretelui toracic; experiența clinicii noastre se bazează pe șapte tumori de stern operate. Pe 18 tumori sternale analizate de Pascuzzi reprezentînd experiența clinicii Mayo, 17 tumori au fost maligne și o singură tumoare benignă.

Dintre tumorile maligne primitive ale sternului, cele mai frecvente sînt condrosarcoamele urmate de sarcoamele osteogenice, tumorile Ewing, plasmocitoamele, fibrosarcoamele și angiosarcoamele.

Tumorile benigne ale sternului sînt rare. Cel mai des întîlnite sînt condroamele, tumorile cu mieloplaxe, osteoamele, fibroamele condromixoide și granuloamele eozinofile.

Fibroamele sternale sînt cunoscute de multă vreme; Ch. Souligoux citează în lucrarea sa „Affections chirurgicales de la poitrine", din 1911, cazul operat de Reduer, de fibrom sternal gigant.

Tumorile metastatice ale sternului sînt mai frecvente decît cele primitive. În majoritatea cazurilor, ele sînt secundare unui cancer de sîn, extinderii unui cancer pulmonar sau a unei tumori mediastinale, foarte rar după cancere tiroidiene sau din alte organe. Tratanetul chirurgical al acestor tumori a întîmpinat multe dificultăți, datorate îndeosebi imposibilității de reparare a defectului toracic care ducea la respirația paradoxală și la moarte. Abia în ultimele decenii au fost puse la punct metode chirurgicale eficiente care să satisfacă atît necesitățile impuse de exereza largă, cît și soluțiile de refacere a peretelui toracic.

Problemele tehnice sînt dificil de rezolvat, deoarece sternul joacă un rol important nu numai în funcția respiratorie (prin păstrarea rigidității peretelui toracic), dar și prin rolul său de protecție a inimii și a vaselor mari. Rezecția întinsă a sternului pune probleme dificile în urmările postoperatorii. Fără o refacere solidă a peretelui toracic, survin tulburări grave respiratorii, flotarea mediastinală, respirația paradoxală, hipoxia cu hipercapnee și insuficiența respiratorie acută. Deci, primul obiectiv după exereza tumorii și rezecția sternului îl constituie refacerea solidității peretelui toracic. Un alt obiectiv este drenajul colecțiilor lojii de rezecție care pot duce (cînd nu sînt corect rezolvate), la hematoame, infecții, dezuniri ale plăgii, eliminarea materialelor de proteză.

Din punct de vedere clinic, caracteristic pentru unele tumori primitive maligne, este stadiul lung de latență pînă la apariția primelor simptome. De obicei, durerile necaracteristice precedă apariția tumorii după 6—8 luni. Din această cauză diagnosticul precoce este dificil de stabilit. Tendința tumorilor de a se dezvolta spre interior face, de asemenea, ca examenul radiologic să le pună greu în evidență, fiindc necesare radiografii țintite și în diferite poziții; din aceste motive, tumoarea este descoperită tardiv, prin palpare.

Chiuretajul tumorilor în scop biopsic, biopsiile precum și rezecțiile incomplete, duc la recidivă și apoi la inoperabilitate. O serie de autori atrag atenția asupra faptului că o tumoare considerată benignă, de tipul condromului, poate recidiva și se poate transforma malign, în cazul cînd nu se operează radical.



Scanned with OKEN Scanner

Remarcăm de asemenea evoluţia lungă postoperatorie a condrosarcoamelor sternale şi lipsa metastazelor la distanţă. Tumorile benigne ale sternului permit uneori rezecţii limitate de stern, cu condiţia ca examenul histologic de benignitate să fie sigur, iar exereza tumorii să fie radicală. Tumorile benigne cu tendinţă infiltrativă, cum sînt tumorile cu mieloplaxe şi necesită rezecţii întinse de stern. Tumorile primitive şi metastatice ale sternului ridică cele mai dificile probleme atunci cînd se pune indicaţia operatorie, deoarece ele infiltrează sternul, ţesuturile moi, limfaticele şi ganglionii mediastinali, uneori pericardul şi parenchimul pulmonar. În asemenea situaţii, exereza sternală este întinsă, suprafaţa rămasă după operaţie este foarte mare, necesitînd tehnici complexe pentru refacerea defectului.

Trei metode principale au fost utilizate pentru corectarea defectului toracic după rezecţiile de stern: 1) Utilizarea ţesuturilor din vecinătate (muşchi, piele, periost). 2) Grefele autologe din materiale osoase (tibie, creasta iliacă, coaste proaspete, coaste conservate). 3) Materiale de proteză din diferite substanţe inerte.

1. *Repararea defectelor toracice sterno-condrale prin plastii musculare.* Se folosesc muşchii marele pectoral şi marele dorsal, care sînt disecaţi şi aduşi pe linia mediană, unde se suturează solid. Alţi autori au folosit concomitent şi cartilaje costale sau grefe osoase peste care au efectuat o plastie musculară solidarizîndu-se astfel peretele toracic. S-a utilizat, de asemenea, plase de marlex ca proteză pentru acoperirea defectului toracic, asociată la o plastie musculară pentru a conferi soliditate mai mare peretelui toracic şi a îngloba proteza într-un strat muscular.

Au mai fost folosite plastii osteo-periostice, cu fascia lata, teaca dreptului abdominal etc., cu rezultate slabe. Aceste metode sînt indicate numai atunci cînd efectele parietale toracice sînt limitate, iar mecanica respiratorie puţin sau deloc alterată. Von Bruk şi Denk ca şi alţi autori au utilizat cu succes, în ultimul timp, grefe de piele din vecinătate în cazul unor tumori extinse. Plastia de derm are drept scop o închidere ermetică a plăgii, fixarea şi mularea mediastinului în aşa fel încît să desfiinţeze spaţiile moarte, dermul fiind hrănit de vasele mediastinului. Se impune deci ca pielea să fie întinsă „ca o piele de tobă", deasupra defectului toracic şi bine fixată circular cu fire separate, în cel mai strîns contact cu pleura. Pentru a se asigura soliditate mai mare a peretelui, alţi autori practică un mulaj al defectului cu substanţă plastică. Această substanţă, învelită în tifon, este fixată la peretele lateral al toracelui prin benzi solide de leucoplast. În 15—20 de zile se produce solidificarea substanţei plastice, astfel încît stabilitatea peretelui toracic este asigurată.

2. *Utilizarea grefelor autologe din materiale dure.* Rezecţiile întinse de stern impun un suport solid. Nici unul din materialele autogene, cu excepţia osului, nu este suficient de rigid. Grefoanele tibiale, din creasta iliacă şi din coaste, sînt cel mai des utilizate. Metoda a fost folosită prima dată de către Kinsella. Procedeul „în scară" a lui Kinsella constă în confecţionarea a două bare solide osoase paralele şi verticale, la care se adaugă două bare osoase transversale; astfel se poate face o refacere solidă a defectului peretelui toracic. Inconvenientele majore ale acestor osteoplastii constau în dificultatea de fixare a grefoanelor; în persistenţa unor spaţii libere între grefe şi mediastin (care duc la hematoame); infecţii şi uneori eliminarea grefoanelor.



Scanned with OKEN Scanner

Grefoanele osoase dispuse în „X" sau „în cruce" au fost mai des utilizate și succesul lor este asigurat în cazul defectelor parietale mai limitate, așa cum am procedat și noi la unele din cazurile noastre, asociind grefonul costal proaspăt și grefe costale conservate.

3. *Utilizarea materialelor de proteză din diferite substanțe inerte.* În ultimii ani, aceste materiale au fost utilizate din ce în ce mai frecvent pentru acoperirea defectelor mari toracice postoperatorii.

Nici unul din materialele de proteză nu este ideal. Proteza trebuie să îndeplinească următoarele condiții: să fie dură (pentru a împiedica respirația paradoxală și pentru a proteja structurile intratoracice); să fie inertă, în așa fel încît să fie bine tolerată și încorporată de gazdă; să fie maleabilă și să poată fi manipulată pentru a mula în mod fidel defectul toracic.

Plăcile metalice și plasele din tantal și oțel prezintă dificultăți de fixare și mulare pe defectul toracic. Din aceste motive, rezultatele nu au fost satisfăcătoare. Materialele de substanțe plastice (teflon, ivalon, fiberglas) sînt mai bine tolerate și au dat rezultate mai bune. Plasele de marlex, utilizate de Graham, se mulează mai bine pe defectul toracic dar nu dau o stabilitate bună; uneori survine respirația paradoxală. De aceea, metoda a fost asociată cu mioplastia. Protezele de acril, utilizate de Roux și de alți autori, folosite și în clinica noastră, au calitatea de a restaura rigiditatea peretelui toracic și sînt relativ bine tolerate de organism.

În concluzie, în cazurile cu defecte toracice limitate, după rezecțiile sternale pentru tumori, procedeele de plastie musculară de derm și mai ales osteoperiostice, pot fi utilizate cu succes.

În defectele întinse parietale, după rezecții totale sau subtotale de stern, se impune utilizarea metodelor osteoplastice sau de restaurare a rigidității peretelui prin materiale sintetice, dintre care cel mai bine tolerate sînt protezele de acril și plasele de tip Marlex.

## Bibliografie


1. BRODKIN H.A. — Congenital chondrocostalproeminence. A new interpretation, *Pediatrics*, 1949, 3, 286.
2. BROWN L.A. — Pectus excavatum (funnel chest). Anatomic basis. Surgical treatment of the incipient stage in infancy and correction of the difformity in the developed stage, *J. Thoracic Surg.*, 1939, 9, 164.
3. COMAN C., STAN A. — Contribuții la patogenia și tratamentul sindromului de coastă cervicală, *Chirurgia* (Buc.), 1971, 8, 215—225.
4. COMAN C. — Procédé chirurgical de correction des déformations congénitales de la paroi thoracique: „pectus excavatum" et „pectus carinatum".
5. TIETZE A. — Über eine eugenartige Haufung von Follenmit Dystrophie der Rippen Knorpel, *Klein Wschr. (Berlin)*, 1921, 58, 829.


Scanned with OKEN Scanner

# IV. PATOLOGIA PLUREI

## 1. PLEUREZIILE PURULENTE

Pleureziile purulente se întîlnesc destul de frecvent în practica medicală; ele rămîn încă afecțiuni grave, atît prin complicațiile la care pot expune bolnavul, dar mai ales prin problemele terapeutice și repercusiunile funcționale pe care le au asupra mecanicii ventilatorii atunci cînd nu sînt corect tratate.

Pleureziile purulente sînt cunoscute de multe vreme: Hippocrate le descria și le trata; el a stabilit chiar și unele indicații terapeutice. Hippocrate cunoștea bine pleureziile purulente; a descris și un procedeu operator care consta în deschiderea colecției pleurei la punctul ei decliv, procedeu al cărui principiu de bază se menține și azi. Mai mult chiar, Hippocrate a corelat prognosticul pleureziilor purulente cu aspectul puroiului: „Dacă puroiul este alb, bolnavul scapă, dar dacă el este sanguinolent și fetid el moare". Acest ultim caracter se referea probabil la pleureziile purulente cu germeni anaerobi. Mult timp, în secolele al XVII-lea — al XVIII-lea, Gallien, Bartholmi, Sédillot, East, Delorme, Ryerson, Fowler au adus contribuții valoroase la cunoașterea și tratamentul pleureziilor purulente. Ulterior, tratamentul pleureziilor purulente a început să înregistreze succese mari, mai ales după al doilea război mondial și în special după introducerea antibioterapiei. Aceste ultime succese sînt atît de categorice încît, fără să greșim, putem împărți istoria pleureziilor purulente în două etape: etapa preantibiotică și etapa antibiotică. În ultimele 3—4 decenii, datorită dezvoltării mari pe care au înregistrat-o chimioterapia, bacteriologia, chirurgia toracică, problemele complexe ale pleureziilor purulente sînt bine codificate, atît în ceea ce privește patogenia, semiologia cît și terapeutica și profilaxia. Literatura medicală românească s-a îmbogățit în ultimul deceniu cu lucrări valoroase dedicate acestei probleme complexe, lucrări elaborate în clinica de chirurgie toracică, expresie a vastei experiențe acumulate și care au adus contribuții importante la elucidarea patologiei pleurale. Printre acestea am cita teza de dizertație „Decorticarea pulmonară" (1960) și monografia „Pleureziile purulente" de prof. dr. doc. C. Coman, lucrări care au marcat etape importante ale experienței școlii românești de chirurgie toracică.

Dintre afecțiunile pleurale, pleureziile purulente rămîn cele mai frecvente, ele ridică încă și astăzi probleme dificile de tratament (medical și chirurgical).



Scanned with OKEN Scanner

Pleureziile purulente trebuie de la început împărțite în două mari categorii:

1. Pleureziile purulente nespecifice.
2. Pleureziile purulente tuberculoase (care astăzi sînt mult mai rare, atît din cauza arsenalului terapeutic medicamentos variat și extrem de eficient, cît și datorită excluderii aproape totale a colapsoterapiei medicale sau chirurgicale) (tabelul IV.I și tabelul IV.II).

*Tabelul IV.I*

**Intervenții chirurgicale pentru empieme toracice 1970-1988: 2 146**

| *Tipul intervenției* | *TBC* | *Non-TBC* | *Total* |
|---|---|---|---|
| Pleurotomii | 452 | 332 | 784 |
| Decorticări | 368 | 313 | 681 |
| Rezecții pulmonare | 40 | 22 | 62 |
| Toracoplastii | 292 | 125 | 417 |
| Intervenții asociate | 104 | 98 | 202 |
| Total | 1 256 | 890 | 2 146 |

*Tabelul IV.II*

**Empieme pleurale**

„Paria" serviciilor medicale și chirurgicale

*CLASIFICĂRI*

I. *CRITERIUL ETIOLOGIC*

1. Pleurezii purulente tuberculoase primitive sau secundare
2. Pleurezii purulente netuberculoase primitive sau secundare
3. Pleurezii purulente mixte

II. *CRITERIUL PATOGENIC*

1. Empieme tuberculoase, complicațiile unor leziuni parenchimatoase
2. Empieme netuberculoase, complicație a unor leziuni parenchimatoase
3. Empieme, complicații ale traumatismelor toracice
4. Empieme, complicații ale unor afecțiuni sau intervenții chirurgicale abdominale sau genitale
5. Empieme, complicațiile unor intervenții pe torace

III. *CRITERIUL CLINIC*

1. Pleurezii purulente benigne
2. Pleurezii purulente maligne
3. Pleurezii purulente toxicoseptice

IV. *CRITERIUL FUNCȚIONAL*

1. Pleurezii purulente cu insuficiență cardio-respiratorie
2. Pleurezii purulente fără insuficiență cardio-respiratorie



Scanned with OKEN Scanner

A. *Pleureziile purulente nespecifice.* Această categorie de pleurezie se întîlnește astăzi destul de des în practica medicală, cu toate progresele remarcabile înregistrate de antibio- și chimioterapie; evident însă, incomparabil mai rar decît înainte de etapa antibioterapiei. Antibioterapia a dus nu numai la scăderea numărului de pleurezii purulente, dar a schimbat — am putea spune — și multe din problemele lor: pleurezia purulentă cu pneumococ, de exemplu, altădată atît de frecventă, astăzi practic aproape că nu mai există; altele însă, care în epoca preantibiotică erau raritați sau excepții (ca de exemplu pleureziile cu stafilococ sau cu b. piocianic) sînt astăzi mai frecvente și uneori extrem de grave. Pleureziile purulente nespecifice se întîlnesc sub două forme clinice:

1. Pleureziile purulente acute.
2. Pleureziile purulente cronice.

1. Pleureziile purulente acute se întîlnesc la toate vîrstele; la copil și la bătrîn îmbracă formele cele mai diverse, atipice și mai grave; se pot instala și după pneumotoraxe sau ca și complicații ale traumatismelor toracice închise sau deschise.

a) Pe baza criteriului bacteriologic, pleureziile purulente acute pot fi împărțite în mai multe tipuri:

Pleureziile purulente cu streptococ: foarte frecvente în trecut, astăzi extrem de rare, datorită efectelor antibio- și chimioterapiei.

Pleureziile purulente cu stafilococ, rare în trecut, mult mai frecvente astăzi, mai ales la copil (sub formă de stafilococii pleuro-pulmonare), dar și la adult (sub formă de complicații ale unor afecțiuni cutanate: furunculoză, piodermite; apar mai ales pe unele terenuri debilitate sau tarate (de exemplu diabet).

Pleureziile purulente cu pneumococ, frecvente în trecut, fie ca pleurezii parapneumonice sau metapneumonice, au diminuat astăzi, odată cu pneumoniile tipice care au scăzut pînă aproape de dispariție.

Pleureziile purulente cu bacili tifici și paratifici aproape că au dispărut din clinica umană de cînd febra tifoidă a fost aproape eradicată.

Pleureziile purulente cu bacil piocianic erau aproape necunoscute în trecut, în etapa preantibiotică; au devenit astăzi frecvente și foarte grave, deoarece bacilul piocianic, de regulă saprofit, a devenit patogen, rezistent la majoritatea antibioticelor și foarte greu de tratat; explicația faptului de „metamorfozare" a acestui bacil, din sapofit în patogen, este următoarea: folosirea pe scară largă și deseori abuzivă și fără supraveghere medicală a antibioticelor și a chimioterapicelor; folosirea imunosupresoarelor, röntgen- și cobaltoterapia, extinderea examenelor în special endoscopice cu o aparatură dificil de sterilizat prin fierbere, unele complicații intraspitalicești postoperatorii etc.

Pleureziile purulente cu germeni anaerobi se întîlnesc astăzi mai rar, de cînd gangrenele pulmonare au diminuat foarte mult; ele sînt însă foarte sensibile, mai ales la penicilină (fig. IV.1).

Pleureziile purulente cu bacil coli sînt complicații ale unor afecțiuni la distanță, sau ale unor afecțiuni digestive; sînt extrem de rău mirositoare și foarte toxice.

Pleureziile purulente cu bacil proteus au aceleași caractere cu cele cu b. coli.



Scanned with OKEN Scanner

Trebuie să precizăm însă că uneori flora este mixtă, întîlnim atît bacili gram-negativi cît şi gram-pozitivi, mai ales în infecţiile grave de etiologie complexă.

**Etiopatogenia** pleureziilor purulente acute nespecifice este complexă, dar următoarele mecanisme sînt mai frecvente:

a) *Pleurezii purulente primitive*: însămînţarea seroasei pleurale pe cale hematogenă; formă extrem de rară.

b) *Pleurezii purulente metastatice*, complicaţii ale unor afecţiuni de la distanţă; de exemplu, furunculoza, piodermitele, apendicitele gangrenoase, colecistitele acute etc.

c) *Pleurezii purulente secundare* unor afecţiuni bronho-pulmonare acute, care prind zonele corticale pulmonare şi pot contamina pleura pe două căi: fie prin microperforaţia unor leziuni corticale care perforează şi însămînţează pleura; fie prin continuitate, prin intermediul reţelei limfatice; aceste mecanisme sînt cel mai des întîlnite în patologia pleurală; deseori debutul lor este sub forma unei pneumopatii acute.

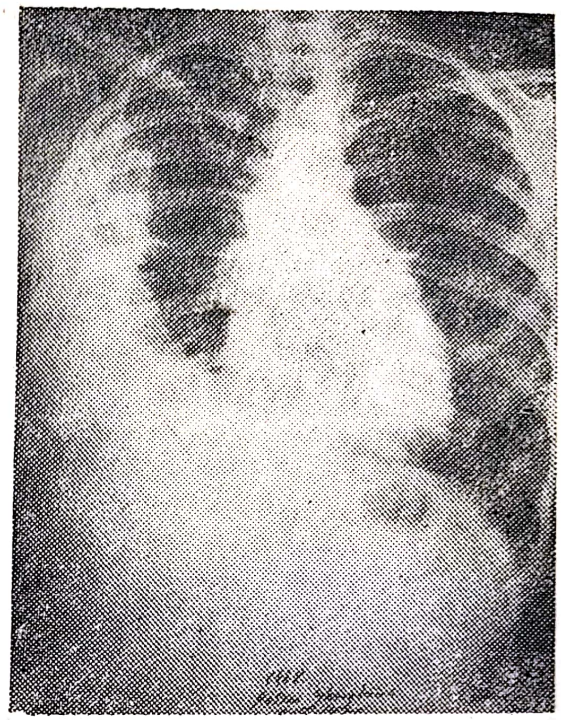

*Fig. IV.1.* — Pleurezie purulentă acută dreaptă.

d) *Pleurezii purulente traumatice:* se întîlnesc astăzi frecvent, concomitent cu creşterea numărului traumatismelor toracice. Ele se întîlnesc atît în traumatismele toracice deschise cît şi în cele închise. De regulă sînt cunoscute sub forma unor hemotoraxe incorect tratate şi care se infectează, îmbrăcînd aspectul de „loculation", de fagure de miere, cu zone care conţin lichid hematic şi zone cu lichid purulent sau cel mai des sub forma de pleurezii purulente prin transformarea hemotoraxului în piopneumotorax, cu sau fără fistulă bronşică.

*Topografic*, pleureziile purulente pot îmbrăca aspecte foarte variate: în general însă, sînt pleurezii purulente ale marii cavităţi sau sînt pleurezii purulente cu topografie atipică: supradiafragmatice, închistate în scizură, apicale sau mediastinale.

*Anatomie patologică.* Pleurezia purulentă trece prin următoarele stadii:

a) Stadiul de difuziune este primul stadiu, caracterizat clinic prin febră mare, deseori junghi toracic; radiologic — discretă matitate, iar puncţia este negativă.

b) Stadiul de colectare este caracteristic: matitate tipică, opacitate lichidiană caracteristică, puncţia este pozitivă.

c) Stadiul de închistare este caracterizat prin amendarea fenomenelor clinice; stabilizarea procesului marchează trecerea la cronicizare.

Leziunile anatomopatologice ale pleureziilor purulente acute au fost atent studiate în Institutul de Ftiziologie de Al. Eskenasy.



Scanned with OKEN Scanner

*Evoluție, complicații.* Evoluția pleureziilor purulente este aproape întotdeauna spre complicații, atunci cînd nu sînt corect și la timp tratate.

*Tabelul IV. III*

**Criterii de apreciere a gravității**

1. Prezența sau absența fistulei bronșice.
2. Prezența sau absența leziunilor parenchimatoase subiacente.
3. Bilateralitatea leziunilor parenchimatoase cu sau fără pleurezie bilaterală.
4. Prezența sau absența tarelor organice.
5. Vîrsta (grave la sugari și la bătrîni).
6. Coexistența altor afecțiuni la diverse organe.
7. Starea funcției cardio-respiratorii.
8. Starea imunologică și prezența sau absența fenomenelor alergice.
9. Stadiul evolutiv în care s-a aplicat tratamentul corect.

Complicații locale, mecanice: acumularea treptată a colecției purulente colabează plămînul, deplasează controlateral atît plămînul cît și mediastinul, ducînd la insuficiență cardio-respiratorie; tendința de evacuare către exterior prin perforarea bronșică, cu apariția fistulei bronho-pleurale, avînd ca rezultat transformarea pleureziei purulente în piopneumotorax; sau se produce o perforare pleuro-parietală, cu necroza tegumentelor și apariția empiemului de necesitate, cu fistulizare la tegumente.

Ambele posibilități erau considerate în trecut ca acte de „vindecare" prin vidarea colecției. Astăzi acestea sînt considerate complicații ca urmare a unor tratamente incorecte și incompetente, care pot mări cortegiul complicațiilor: inundare bronșică; însămînțări controlaterale; cronicizare; parietite cu extinderea procesului la țesuturile peretelui toracic; vidarea colecției în pericard sau în esofag, după perforarea acestora.

Subliniem faptul că pleureziile purulente nu trec niciodată diafragmul, așa cum a demonstrat Byc, din cauza diferențelor de presiune dintre cavitatea toracică (cu presiune negativă) și cavitatea abdominală (cu presiune pozitivă) și a direcției curentului hemolimfatic.

Complicații generale: metastazarea la distanță cu prinderea altor seroase: pericard, meninge, peritoneu; septicemie; afectarea parenchimurilor nobile (de regulă se întîlnește în formele cronice și hipercronice care duc la apariția amiloidozei, ce se pare că în stadiile incipeinte de preamiloidoză ar fi reversibile odată cu suprimarea focarului de infecție).

*Semiologie clinică.* Debutul este în general insidios și este mai mult legat de pneumopatia sau de infecția bronho-pulmonară inițială; „reediarea" debutului, după ce o bronhopneumopatie părea că evoluează spre resorbție, poate fi semnalul unei complicații pleurale. În alte forme aparent primitive, debutul este acut, însoțit fiind de toate semnele generale ale unei bronhopneumopatii acute: febră mare în platou sau tipic de infecție, afectarea stării generale, junghi în hemitoracele respectiv, jenă respiratorie; în cîteva zile tabloul clinic devine caracteristic: matitate la percuție și abolirea murmurului vezicular.

La bătrîni însă, uneori debutul și evoluția pot fi atipice și foarte înșelătoare: afebrilitate; tuse supărătoare, la început fără expectorație sau cu expectorație minimă cauzată de infecția bronho-pulmonară; junghi moderat.



Scanned with OKEN Scanner

*Investigațiile paraclinice.* Examenul radiologic este obligatoriu în incidențe de față și profil; examenul tomografic poate depista și eventuale leziuni bronho-pulmonare asociate sau generatoare de empiem.

Tabloul radiologic este caracteristic: opacitate omogenă lichidiană, bine delimitată, a marii cavități sau a hemitoracelui cu deplasarea controlaterală a mediastinului. Pentru pleureziile purulente cu localizări atipice, tabloul radiologic se pretează la discuții și confuzii.

*Tratamentul* pleureziilor purulente acute, indiferent de etiologie, trebuie să fie un tratament complet, general și local, care să satisfacă următoarele deziderate:

— Să fie instituit rapid, înaintea apariției complicațiilor.

*Tabelul IV. IV*

**Principiile terapeutice**

1. Diagnostic și tratament precoce, înaintea apariției complicațiilor locale și generale.
2. Tratament medical complex — local și general — cu antibiotice și reechilibrarea constantelor biologice și hidroelectrolitice.
3. Tratament chirurgical al urgențelor și al formelor cronice și hipercronice.
4. Tratamentul chirurgical ideal vizează recuperarea funcțională prin decorticări sau obiectiv lezional, prin toracoplastii.

**Procedee chirurgicale de decorticare pulmonară**

1. Procedeul Delorme
2. Procedeul Weinberg
3. Procedeul Williams
4. Procedeul Frazer-Gurd

— Să fie în concordanță cu datele bacteriologice ale lichidului, corect condus în ceea ce privește asocierea antibio- și chimioterapicelor și durata administrării acestora.

— Să nu fie toxic pentru organism.

— Să ducă la vindecarea clinică, radiologică și fără sechele sau mutilări funcționale. Tratamentul constă din administrarea antibioticelor sensibile sau, în lipsa antibiogramei, a perfuziilor de penicilină (15—20 milioane U) în perfuzii zilnice în 2—3 prize (a cîte 5 milioane U.).

O atenție deosebită trebuie acordată fenomenelor de intoleranță la penicilină, care poate da reacții extrem de periculoase; de aceea vom testa sensibilitatea înainte de începerea tratamentului, prin metoda reacției intradermice. Tratamentul trebuie să fie complex, și anume:

*Pe cale generală* vom administra: antibioticele sensibile sau perfuzii cu penicilină timp de cel puțin 10—14 zile; vitaminoterapie: complex B, vitamina C, vitamina $B_{12}$; corectarea constantelor hidroelectrolitice, mai ales la bolnavii cu tulburări metabolice: perfuzii zilnice cu soluții de glucoză 10%, 500 $cm^3$ + glucoză 5% 1 000 $cm^3$, mai ales în primele zile cînd bolnavul este febril și nu se poate alimenta; hidrolizate de proteine tip Aminosteril, 1—2 flacoane pe săptămînă; tonice cardiace, mai ales la bătrîni și la insuficienții cardio-respiratori; corticoterapie: 75—100 mg hemisuccinat de cortizon, în perfuzie, la bolnavii care nu au antecedente gastrice.



Scanned with OKEN Scanner

*Tratamentul local* este obligatoriu în pleureziile purulente.

Puncția este investigația de bază care precizează diagnosticul și etiologia prin examenul bacteriologic al lichidului care trebuie să arate: flora, sensibilitatea sau rezistența.

Tratamentul local poate fi efectuat prin două metode:

— Puncția aspiratoare care se face cu un ac gros adaptat la un aparat tip Marin Popescu, sau un ac cu robinet dublu. Se va evacua colecția complet și se va aspira plămîntul la perete. Punctiile trebuie însă, de cele mai multe ori repetate, aproape zilnic, ceea ce creează neplăceri bolnavului și mai ales au o mare eficiență în ceea ce privește aspirarea plămînului la perete, cunoscînd faptul că pleurezia purulentă nu poate fi vindecată decît odată cu dispariția cavității pleurale. În pleureziile purulente cu puroi gros, se recomandă ca după puncția evacuatoare să se facă o spălătură largă cu soluții antiseptice (acid boric 3%, în pleureziile cu piocianic) sau antibiotice (de exemplu, soluție tetraciclină 3%).

— Pleurotomia *a minima* cu racordarea tubului de dren la o baterie de aspirație tip Mathey-Evrest, este metoda ideală, deoarece exclude dezavantajele amintite la puncție și, în plus, are marele merit de a face o aspirație continuă a plămînului spre perete și permite spălătura largă cu antibiotice.

Eficiența tratamentului local și general este urmărită prin următoarele elemente:

1. Controale radiologice zilnice la început, ulterior la 3—4 zile.
2. Dinamica și bacteriologia lichidului purulent evacuat zilnic.
3. Parametrii clinici (febră, starea generală, dispariția semnelor clinice, reechilibrarea constantelor biologice).
4. Ameliorarea parametrilor funcționali pînă la normalizarea acestora.

Limitele tratamentului medical sînt determinate de precocitatea diagnosticului, de corectitudinea tratamentului, de starea generală a organismului și de forma anatomopatologică.

*Examenele biologice uzuale* care se efectuează sînt: hemoleucograma, probele hepatice, cele renale, ureea, glicemia, sumarul de urină.

Probele funcționale: ECG, oximetria.

Examenul bacteriologic al lichidului trebuie făcut cu multă atenție, pentru a putea furniza datele necesare conducerii corecte a tratamentului.

*Diagnosticul pozitiv* în stadiul de difuziune nu poate fi pus. Ulterior, după 36—48 de ore, în stadiul de colecție, diagnosticul pozitiv se pune cu ușurință pe baza examenului clinic și al celui radiologic; se precizează diagnosticul de colecție pleurală, iar puncția reprezintă elementul de bază al diagnosticului; ea este elementul patognomonic al diagnosticului.

Probele mai dificile de diagnostic se pun pentru pleureziile purulente cu topografie mai deosebită:

— Pleureziile purulente închistate intrascizurale se pot confunda cu tumorile pleurale, cu chisturile hidatice, cu atelectaziile segmentare, pneumoniile atipice etc. Diagnosticul pozitiv se pune însă în urma puncției (uneori obligatoriu făcută sub ecran), sau apariția complicației: fistulizarea în arborele bronșic.



Scanned with OKEN Scanner

— Pleureziile purulente apicale sînt foarte rare; ele se confundă ușor cu tumorile de vîrf pulmonar, atelectaziile apicale, pahipleuritele apicale postcolapsoterapie (să nu uităm, de asemenea, că sub masca unor pahipleurite se ascunde o pleurezie purulentă).

— Pleureziile purulente paramediastinale sînt extrem de rare, ca și complicațiile unor mediastinite cu al căror tratament se asociază.

Etiologia pleureziei purulente.

Agresivitatea germenului.

Toleranța sau intoleranța la antibiotice; sensibilitatea sau rezistența germenilor patogeni.

Tratamentul trebuie administrat cît mai precoce, înaintea apariției complicațiilor și trebuie administrat atît cît este necesar ca să obținem dezideratele pe care le-am amintit la început. Tratamentul pleureziilor purulente cu topografia atipică este același cu cel al marii cavități, cu deosebirea că pentru unele dintre ele, drenajul este dificil de instituit și uneori și punctiile evacuatoare sînt greu de practicat; cîteodată sîntem nevoiți să le practicăm sub ecran.

Limitele tratamentului medical al pleureziilor purulente sînt greu de fixat în timp; ele sînt legate de satisfacerea deziderateloor amintite, care joacă un rol important:

- dispariția pungii;
- absența sechelelor și a mutilărilor funcționale; în general se admite că, dacă după maximum 30 de zile de tratament medical bine condus, nu se obțin aceste deziderate pleurezia, trebuie considerată cronicizată și se indică asocierea tratamentului chirurgical.

Cauzele cronicizării sînt multiple, dar mai frecvente sînt următoarele:

- instituirea tardivă a tratamentului (și mai ales a celui local), și anume după apariția complicațiilor;
- precizarea tardivă a diagnosticului;
- tratament incorect asociat și incorect condus;
- încredere prea mare în antibioterapie;
- corpi străini intrapleurali retenționați, membrane hidatice, fragmente de tuburi de dren etc.;
- apariția precoce a fistulelor bronșice.

Diagnosticul de pleurezie purulentă cronică se poate face pe baza următoarelor criterii:

— Criteriul cronologic (peste 30 de zile de evoluție).

— Criteriul radiologic (apariția semnelor de pahipleurită și de retracție) (fig. IV. 2).

Pleureziile purulente cronice pun probleme terapeutice foarte complexe și sînt asemănătoare cu cele ale pleureziilor purulente cronice tuberculoase; de aceea le vom prezenta împreună (fig. IV. 3).

B. *Pleureziile purulente tuberculoase.* S-au făcut multiple clasificări ale pleureziilor purulente tuberculoase, printre care citățm: Warnier Woodruf (în pleurezii pure și pleurezii cu infecție supraadăugată); Dumaest (1930) le împarte în: abces pleural, exsudat tuberculos infectat, exsudat septic cu sau fără fistulă bronșică, exsudat pleural și leziuni parenchimatoase; Monaldi (1935), Bernoud-Fruchaud și H.D. Hour (1939) etc. Pe baza expe-

*Fig. IV.2.* — Pleurezie purulentă cronică cu pahipleurită parietală și viscerală.

*Fig. IV.3.* — Fistulografie cu lipiodol: se văd limitele pungii de empiem cronic drept, cu pahipleurită parietală.

rienței acumulate de clinica noastră, noi am făcut clasificarea pleureziilor purulente tuberculoase astfel:

I. Empieme pleurale autonome:

1. Abcesul rece pleural.
2. Exsudate puriforme.
3. Pleurezia serofibrinoasă cronică.
4. Pleurezia chiliformă cu colesterol.

II. Empieme pleurale tuberculoase ca complicatii ale tuberculozei pulmonare sau ale unor tratamente medicale sau chirurgicale, cu sau fără fistulă bronșică:

1. Empieme — complicații ale unor leziuni corticale (nodulare, cazeoase, cavitare).

2. Empieme — complicații ale unor tratamente medicale:

- pneumotoraxul;
- pneumotoraxul cu operația Jacobeus;
- punctiile septice.

3. Empieme — complicații ale unor tratamente chirurgicale:

- colaps; pneumotoraxul extrapleural; extramusculoperiostalul;
- rezecții; segmentectomii; rezecții combinate; rezecții lobare; pneumonectomii.

III. Empieme pleurale complexe, cu fistulă bronșică, cu floră mixtă, denumite și hipercronice; aceste empieme pot fi asociate cu leziuni parenchimatoase (homolateral, controlateral sau bilateral).



Scanned with OKEN Scanner

De asemenea, aceste empieme pot fi asociate cu lezuni ale parenchimelor nobile (ficat, rinichi, mixte), sau cu tulburări cardio-respiratorii; aceste complicaţii pot fi izolate sau asociate.

Această clasificare cuprinde toate pleureziile purulente întîlnite astăzi în practica medicală, inclusiv complicaţiile pleurale ale unor tratamente medicale sau chirurgicale, ale căror complicaţii pleurale pot apărea în cursul evoluţiei postoperatorii.

Noi am adăugat la această clasificare şi pleureziile sero-fibrinoase cronice, deoarece evolutia şi terapeutica lor nu le deosebeşte de pleureziile purulente, la care mai adăugăm şi faptul că deseori riscul transformării lor în pleurezii purulente este foarte mare.

*Etiopatogenie.* Pentru pleureziile purulente tuberculoase autonome, căile de infecţie pot fi următoarele:

— calea sanguină; în aceste cazuri, parenchimul pulmonar pare indemn (extrem de rar);

— calea limfatică;

— contaminarea din vecinătate: carie costală, carie vertebrală, leziuni tuberculoase corticale, maladie Pott fistulizată în pleură etc.;

— infecţia unor colecţii intrapleurale serocitrine sau hemoragice; infecţie fie printr-o fistulă bronşică fie iatrogenă (puncţie, drenaj);

— pe cale bronşică, în pneumotoraxul spontan incorect tratat.

În pleureziile purulente postpneumotorax terapeutic, mecanismele pot fi multiple:

— Traumatice (de exemplu, ruptura unei aderenţe la nivelul unor leziuni cazeoase cavitare; după operaţii Jacobeus sau Micheti; prin înţeparea parenchimului pulmonar într-un focar cazeos, în timpul insuflaţiilor etc.).

— Perforarea spontană: ulcerarea unui nodul cazeos cortical, caverne inerte.

— Suprainfecţia pungii pleurale pe cale exogenă.

*Complicaţiile tardive* pot fi cauzate de:

— persistenţa unei tuberculoze active după abandonul pneumotoraxului;

— stabilizarea incompletă a leziunii, recidivă;

— suprainfecţia unor reacţii lichidiene dintr-un pneumotorax inexpansibil, ca urmare a unei infecţii bronhopulmonare intercurente.

În pleureziile purulente, complicaţii ale unor tratamente chirurgicale, etiopatogenia diferă după tehnica folosită: după pneumotoraxul spontan extrapleural, sau după reacţiile pulmonare.

În primele, cauzele sînt comparabile cu cele după pneumotoraxul intrapleural; în complicaţiile postrezecţii, etiopatogenia poate fi determinată de:

— fistule bronşice sau bronşiolare;

— antecedentele pleurale cu decolări mari şi efracţii parenchimatoase (în timpul eliberării pulmonare);

— hematomul postoperator;

— polichimiorezistenţele şi lipsa de securitate şi de stabilizare a puseului;

— defecțiuni tehnice;
— indicații și moment operator neadecvate;
— rezecții segmentare, polisegmentare sau combinate, contraindicate după părerea noastră în tuberculoza pulmonară.

*Anatomia patologică a pleureziilor purulente* acute și cronice a fost bine studiată în ultimul timp, mai ales datorită intervențiilor chirurgicale tip decorticare pulmonară, care extirpă pahipleuritele parietale și viscerale. Aceste examene au pus în evidență, în unele cazuri, prezența unor leziuni cazeoase la nivelul pahipleuritelor rezecate. În pleureziile purulente cronice, pereții pungii de empiem ating uneori grosimi variind între 1 și 5 cm, mai ales pentru pahipleuritele parietale. La aceste pahipleurite parietale și viscerale se constată dispariția planurilor anatomice de clivaj și apariția unor noi planuri de clivaj, importante pentru tehnica chirurgicală a decorticărilor pulmonare.

*Evoluția și complicațiile pleureziilor purulente* sînt determinate de următoarele aspecte caracteristice:

— Nu au tendință spre vindecare spontană.

— Tratamentul medical reprezintă deseori doar o etapă pregătitoare pentru cel chirurgical.

— Netratate corect și la timp, sînt sursa unor grave complicații ca: empiemul de necesitate (complicație mai rar întîlnită astăzi datorită tratamentelor moderne cu tuberculostatice); perforarea bronșică și instalarea unei fistule bronho-pleurale cu suprainfecția lichidului (complicație frecventă, gravă); însămînțări controlaterale prin fistulă bronșică; amiloidoza (complicație tardivă și gravă în formele cronice și hipercronice); instalarea unor tulburări funcționale cardio-respiratorii care pot merge pînă la insuficiențe cardio-respiratorii severe; tulburări metabolice cu hipoproteinemie, deshidratare, anemie, tulburări hidroelectrolitice, șoc cronic; alte complicații ca: pericardite, abcese mediastinale, fistule eso-bronho-pleurale, osteomielite.

Nu trebuie însă înțeles că aceste complicații sînt izolate; deseori ele pot fi și asociate: apariția fistulei bronșice deschide poarta altor complicații (însămînțări controlaterale, suprainfecția lichidului, tulburări ale funcției cardio-respiratorii și metabolice). Aceste interferențe ale complicațiilor impune și mai pregnant cunoașterea și tratamentul corect al pleureziilor purulente înaintea apariției acestor complicații.

*Tratamentul pleureziilor purulente tuberculoase* a înregistrat succese importante în ultimele decenii, datorită introducerii tuberculostaticelor, a chimioterapicelor, a antibioticelor.

Tratamentul pleureziilor purulente tuberculoase acute nu se deosebește de cel al celorlalte pleurezii netuberculoase, decît prin specificitatea lor care impune tratamentul cu tuberculostatice pe cale generală și locală. În cazul suprainfecției lichidului cu floră nespecifică, vom asocia la tuberculostatice și antibioticele la care germenii sînt sensibili.

Tratamentul pleureziilor purulente tuberculoase acute este un tratament prin esență medical; chiar atunci cînd se asociază pleurotomia el își păstrează caracterul său medical pînă în momentul în care pleurezia nu s-a vindecat și s-a cronicizat. Din aceste motive tratamentul pleureziei puru-



Scanned with OKEN Scanner

lente tuberculoase trebuie să țină cont de stadiul ei acut sau cronic, precum și de următorii factori:

1. Vechimea pleureziei purlente.
2. Topografia, mărimea și vechimea pungii pleurale.
3. Starea parenchimului pulmonar subiacent și controlateral.
4. Prezența sau absența fistulei pleuro-bronșice.
5. Bacteriologia lichidului.
6. Starea generală a organismului și a parenchimelor mobile.
7. Starea funcției cardio-respiratorii.

Clasificarea tratamentelor după criteriul stadial (acut sau cronic) sau terapeutic (medical sau chirurgical) se face mai mult în scop didactic, deoarece nu se poate trasa între ele un hotar, pentru că deseori se intrică și se influențează reciproc în sensul că tratamentul medical se poate continua cu cel chirurgical și întotdeauna acesta cu cel medical, închizînd astfel un cerc terapeutic complex.

*Tratamentul medical* a cunoscut și el în ultimele decenii o adevărată revoluție; multe dintre metodele medicale din etapa preantibiotică au rămas de domeniul istoriei, ca de exemplu metodele care urmăreau vindecarea pleureziei purulente cu conservarea pungii și menținerea colapsului. Astăzi sînt aplicate numai metodele care urmăresc tratamentul pleureziei purulente cu dispariția pungii. Tratamentul general al pleureziilor purulente tuberculoase se deosebește de cel al tuberculozei pulmonare, mai ales că deseori parenchimul subiacent are leziuni mai mult sau mai puțin active. Acest tratament se va face pe baza antibiogramei lichidului și a sputei, la care vom asocia tratamentul tonifiant general: vitamina C, B complex, $B_{12}$, hidrolizate de proteine (din cauza hipoproteinemiei specifice colecțiilor purulente), cît și antibiotice nespecifice în raport cu prezența sau absența florei banale și a antibiogramei acestora. Deoarece tratamentul medical al pleureziilor purulente tuberculoase este mai pretențios și are unele deosebiri față de cel al pleureziilor purulente acute netuberculoase, vom insista mai mult asupra lui, cu riscul de a repeta unele probleme prezentate la cele netuberculoase.

Principiile actuale ale tratamentului medical urmăresc, de asemenea, desființarea pungii, cu recuperarea maximă funcțională, stabilizarea procesului parenchimatos și ameliorarea rapidă a stării generale. Unele din elementele de bază ale tratamentului medical, alături de cel general cu tuberculostatice sensibile, este reprezentat și de aspirația pleurală recomandată încă de multă vreme de Laënnec, Sédillot, Raedeli, care i-au atribuit o serie de acțiuni.

1. *Acțiunea fizică* urmărește desființarea pungii pleurale însă cu sechele (retracție costală, aspirarea mediastinului, ascensiunea diafragmului).

2. *Acțiunea biologică*: ameliorarea drenajului și suprimarea retenției.

Aspirația pleurală se realizează cu ajutorul punctiei pleurale și cu folosirea unui aparat de aspirație pleurală sau, așa cum folosim și noi, cu un ac robinet sau cu aparatul de transfuzie Marin Popescu. Aspirația pleurală se asociază de obicei cu spălătura pleurală. Precizăm că acest tratament se poate aplica și la pleureziile purulente tuberculoase acute sau cronice, cu fistulă bronșică, cu precauția ca bolnavul să fie așezat într-o anumită poziție, iar debitul spălăturii să fie minim, pentru a evita inundarea bronșică. Preferăm însă drenajul pleural aspirativ, asociat cu spălătură pleurală cu soluții



Scanned with OKEN Scanner

de antibiotice conform antibiogramei; de exemplu, soluția HIN 6%; soluția rifampicină 5%; soluția tetraciclină 3%; sau antiseptice generale ca: cloramină 6%, acid boric 3% în caz de b. piocianic asociat; spălătura pleurală este metoda de elecție în tratamentul medical al pleureziilor purulente acute sau cronice, deoarece are următoarele acțiuni:

1. *Acțiunea mecanică*: deterjează pereții pungii, evacuează colecția și urmărește desființarea cavității.

2. *Acțiunea antiseptică* asupra florei asociate, favorizînd reacțiile locale și generale de apărare.

3. *Acțiunea bacteriologică*: urmărește sterilizarea pungii.

Tehnica pe care o recomandăm este următoarea:

Puncția aspirativă evacuatorie la „picătură" cu ajutorul unui ac cu robinet sau al aparatului Marin Popescu. Timpul al doilea este reprezentat de spălătura care se face cu ajutorul aceluiași aparat, folosind soluțiile amintite mai sus sau în funcție de antibiogramă se pot folosi, în aceeași ședință, 3—4 soluții în cantitate de 1—3 litri, în funcție de rapiditatea „limpezirii" lichidului de spălătură evacuat.

Precizăm faptul că în acest timp vom imprima bolnavului următoarele mișcări ale toracelui (mai ales la cei fără fistulă bronșică): flexiune antero-laterală și postero-laterală (dreaptă și stîngă) cu scopul de a evacua și depozitele de puroi care avînd densitatea mai mare, sînt atrase în fundurile de sac pleurale. Spălăturile se fac zilnic, sînt largi și cu soluții de antibiotice și tuberculostatice; sînt aspirative și asociate întotdeauna cu tratament general cu tuberculostatice și antibiotice generale conform antibiogramei. Se pot folosi schemele tratamentului continuu sau discontinuu tip T.S.S., cu trei tuberculostatice: HIN + Myambuthol + Rifampicină. La tratamentul local s-a recomandat și asocierea unor enzime: streptodornază, streptokinază, tripsină, hialuronidază etc., sau corticoterapie locală și generală. Nu sîntem partizanii acestor metode, deoarece efectele scontate nu sînt realizate în practică și în plus prezintă riscul unor complicații ca fistule bronșice, afectarea stării generale, dificultăți tehnice în timpul decorticării pulmonare (excepție fac substanțele cortizonice). Aceste considerente ne-au determinat să nu le recomandăm în tratamentul local al pleureziilor purulente tuberculoase.

Valoarea și limitele tratamentului medical trebuie judecate și la aceste pleurezii în contextul cazului respectiv; chiar atunci cînd el nu a dus la vindecarea pleureziilor purulente tuberculoase acute care s-au cronicizat din anumite motive obiective (vechimea și mărimea pungii, modificări anatomopatologice locale, prezența fistulelor etc.), el a adus multe beneficii bolnavului și reprezintă un bun tratament preoperator. Trebuie însă precizate unele aspecte ale tratamentului medical: apreciem cam două luni de tratament medical corect condus, după care trebuie apreciate beneficiile lui. În general întîlnim situații diverse:

— Pleurezia purulentă s-a vindecat (de obicei numai cele fără fistulă bronșică evidentă). Această situație se întîlnește în proporție care variază, după autori, între 32 și 88%.

— Pleurezia purulentă acută s-a cronicizat, iar tratamentul medical și-a epuizat resursele și se impune asocierea tratamentului chirurgical.

Procedînd în acest mod, rezultatele tratamentului chirurgical vor fi bune, iar vindecarea se va face cu recuperarea funcției respiratorii. În practică însă, situația nu se prezintă astfel, ci se insistă prea mult cu tratamentul



Scanned with OKEN Scanner

medical, care se face nu numai incorect dar și discontinuu (în timpul puseurilor). Medicul și bolnavul sînt înșelați de beneficiile parțiale obținute de tratamentul medical și refuză să asocieze la momentul optim, tratamentul chirurgical, așteptînd eventuale noi tuberculostatice, în contrast cu evoluția continuă a procesului pleural și a afectării stării generale. Bolnavul dă impresia că s-a acomodat și își „poartă" bine afecțiunea. Acest mod de a gîndi stă în general la baza apariției formelor denumite de noi *pleurezii purulente tuberculoase complexe*, *hipercronice*, foarte greu de tratat chiar în condițiile actuale și de obicei numai cu prețul unor mari mutilări funcționale.

*Tratamentul chirurgical al pleureziilor purulente* cronice tuberculoase și netuberculoase (tabelul IV. V).

*Tabelul IV.V*

**Clasificarea tratamentelor empiemelor**

| | | |
|---|---|---|
| *Intervenții minore* | *Pleurotomia* à minima *Bűlau* | |
| | *Pleurotomia cu rezecție de coastă, tip König* | |
| Intervenții majore | Tehnici de colaps (care urmăresc desființarea pungii prin aducerea peretelui la plămîn) | Clasic |
| | | Eastländer |
| | | Schede |
| | | Tiroller |
| | | Kergen |
| | | Mironov |
| | | Linberg, Andrews etc. |
| | Tehnici care urmăresc reexpansiunea plămînului + cura leziunilor | Decorticare tip Delorme |
| | | Decorticare tip Weinberg |
| | | Decorticare tip Frazer-Gurd |
| | | Decorticare tip Williams |
| | | Decorticare + exereză |
| | | Decorticare + toracoplastie |
| | | Decorticare + exereză + toracoplastie |
| | Tehnici care extirpă punga plămînul distrus | Pleuro-pneumonectomia |
| | | Costo-pleuro-pneumonectomia |
| | | Hemitoracectomia |
| | Intervenții practicate pentru empiemele postrezecție | Toracoplastie + drenaj |
| | | Toracomioplastie |
| | | Rezecții iterative |
| | | Toraco-pleuroplastia tip Andrews |



Scanned with OKEN Scanner

Tratamentul chirurgical al pleureziilor purulente este dominat astăzi de principiile chirurgiei funcționale.

Tratamentul chirurgical al pleureziilor purulente a cunoscut o gamă variată de intervenții (unele dintre ele au rămas doar de domeniul istoricului), fapt ce a impus multiple clasificări ale tratamentului. Clasificarea făcută de noi are avantajul că este completă și precizează obiectivele fiecărui tratament:

I. Intervenții minore:

1. Pleurotomia *à minima*, tip Bülau.
2. Pleurotomia cu rezectie de coastă, tip König.

II. Intervenții majore:

1. Tehnici de colaps care urmăresc desființarea pungii prin aducerea peretelui la plămîn; tehnica clasică; tehnica Eastländer; tehnica Schede; tehnica Tiroller; tehnica Kergen; tehnica Mironov; tehnica Linberg; tehnica Andrews etc.

2. Tehnici care urmăresc desființarea pungii prin reexpansiunea plămînului + cura leziunilor: decorticarea de tip Delorme; decorticarea tip Weinberg; decorticarea tip Frazer-Gurd; decorticarea tip exereză; decorticarea tip Williams; decorticarea tip toracoplastie; decorticarea tip exereză + toracoplastie. Disecția diafragmului (Monod).

3. Tehnici care extirpă punga + plămînul distrus: pleuro-pneumonectomia; hemitoracectomia; costopleuro-pneumonectomia.

4. Intervenții practicate pentru empiemele postrezecție: toracoplastie + drenaj; toraco-mioplastie; rezecții iterative; toraco-pleuroplastie tip Andrews.

*Indicațiile tratamentului chirurgical* se fac astăzi pe baza unor criterii obiective și numai după investigarea aprofundată a bolnavului care trebuie să precizeze: dimensiunile și topografia pungii; starea pereților pungii; starea arborelui bronșic (bronhografie, fistulografie); existența fistulelor bronșice; starea parenchimului subiacent și controlateral; bacteriologia lichidului; starea funcției cardio-respiratorii, cu folosirea examenelor bronhospirometrice și scintigrafice cuantificate, pentru a cunoaște valoarea funcției respiratorii a fiecărui plămîn precum și raportul ventilație/perfuzie; starea generală a organismului și a parenchimelor nobile: ficat, rinichi.

*Momentul operator* trebuie bine ales, și anume atunci cînd puseul infecțios pleural și pulmonar sînt stabilizate, lichidul curat, eventual negativ; cînd starea generală se ameliorează, iar curba ponderală este în creștere.

Tratamentul chirurgical se adresează exclusiv pleureziilor purulente cronice bine tratate medical; tratamentul chirurgical denumit de noi „minor", își găsește indicația în unele pleurezii purulente acute sau cronice, pentru efectuarea tratamentului medical cu viză curativă, sau de pregătire preoperatorie în empiemele cronice sau hipercronice.

Vom analiza pe scurt, potrivit clasificării noastre, principalele metode chirurgicale precum și indicațiile lor.

1. Intervențiile zise „minore" sînt reprezentate de pleurotomia *à minima* descrisă de Bülau (1876), sau cu rezecție costală, descrisă de König (1880). Pleurotomia cu drenaj aspirativ este indicată în pleureziile purulente acute și cronice. Pleurotomia se face la punctul optim al colecției, pe linia axilară mijlocie, de obicei spațiul IV—V intercostal, dar nu prea jos, deoarece ascen-



Scanned with OKEN Scanner

siunea diafragmului ar face ineficient drenajul. Tubul de dren se introduce etanș la țesuturi, se controlează radiologic poziția lui, se racordează la o sursă de aspirație sau la Béclaire (în cele cu fistulă bronșică mare) și prin intermediul lui se face aspirația și se administrează tratamentul local (spălătură cu antibiotice, antiseptice, introducerea de antibiotice cu pensarea tubului pentru cîteva ore).

Unii autori preferă tratamentul „închis" de teama unor suprainfecții din „afară"; noi apreciem că drenajul pleural trebuie instituit în cazul în care cel prin puncții aspirative se dovedește ineficient sau în prezența riscurilor semnalate mai sus.

2. Tratamentul chirurgical „major".

Indicațiile tratamentului chirurgical major urmăresc vindecarea pleureziilor purulente prin metode de colaps sau prin decorticare. Colapsul urmărește desființarea pungii prin aducerea peretelui la plămîn. Metodele de colaps își găsesc indicații în cazurile în care decorticarea este contraindicată de existența unor leziuni parenchimatoase, de probe funcționale deficitare, afectarea biologică a organismului, vîrsta înaintată (peste 65 de ani). Colapsul clasic reprezentat de toracoplastii într-unul sau mai mulți timpi îl considerăm contraindicat, deoarece el este ineficace din următoarele cauze:

— afectarea importantă a peretelui;
— existența unor pahipleurite foarte groase;
— existența fistulelor bronșice;
— mutilarea anatomică ireversibilă cu consecințele sale funcționale (tabelul IV. VI).

*Tabelul IV.VI*

**I. Indicațiile toraco-pleuroplastiei**

1. Empieme tuberculoase sau netuberculoase limitate, la care decorticarea este contraindicată.
2. Empieme tuberculoase hipercronice, cu calcificări masive.
3. Empieme-complicații ale altor intervenții pe torace.
4. Empieme hipercronice la bolnavi cu tare biologice, funcționale sau în vîrstă.
5. Eșecurile decorticării.

**II. Indicațiile toracoplastiei clasice**

1. În complicațiile rezecțiilor pulmonare imediate.

Din aceste motive s-au recomandat și alte metode de colaps, ca de exemplu: Schede, Tiroller, Gorodețchi, Mironov și în ultimul timp procedeul Andrews (toraco-mediastinoplicaturarea), singurul procedeu de colaps pe care îl indicăm în pungile mai mici. Procedeul constă din următorii timpi operatori: deschiderea pungii de pleurezie purulentă, rezecția subperiostală a coastelor strict la nivelul pungii și „matlasarea" după chiuretarea și „curățirea mecanică" a celor doi pereți ai pungii (pahipleurita viscerală și parietală). În felul acesta, dezideratul intervenției „desființarea pungii" este realizat în condiții bune. Toracoplastia procedeu Andrews, modificat de noi prin faptul că nu mai facem matlasarea cu fire neresorbabile, ci croim în așa fel lambourile încît desființarea pungii se realizează fără matlasare. Azi acest procedeu este mai utilizat: de aceea îl vom detalia și noi, astfel:



Scanned with OKEN Scanner

1. Concordanţa între calea de acces şi topografia pungii.
2. Concordanţa între rezecţiile costale şi diametrele pungii.
3. Desfiinţarea unghiurilor moarte prin croirea adecvată a lambourilor pleurale.
4. Curăţirea mecanică a pungii, inclusiv extracţia calcificărilor; fistulografia este necesară dar nu obligatorie.
5. Etanşeitatea absolută a cavităţii reprezintă cheia succesului.
6. Drenajul obligatoriu asupra pahipleuritei parietale.

Tehnica pe care o recomandăm este toraco-pleuroplastia, cu unele modificări făcute de noi, faţă de tehnica Andrews. Astfel, la 300 de toracoplastii efectuate, am practica următoarele procedee tehnice:

1. Toracotomie strict limitată la nivelul pungii de empiem, apreciindu-se topografia şi întinderea sa (fig. IV. 4).

2. Evacuarea conţinutului pungii de empiem şi meşajul ei pentru prevenirea inundaţiei, în cazul existenţei unor fistule bronşice.

3. Rezecţia subperiostică a arcurilor costale care delimitează punga, desfiinţîndu-se toate fundurile de sac (fig. IV. 5).

4. Curăţirea metodică a pungii prin chiuretaj, cu îndepărtarea zonelor necrotice, a sechestraţiilor şi a calcificărilor pleurale, condiţie esenţială pentru obţinerea vindecării.

5. În cazul existenţei uneia sau a mai multor fistule bronşice, se procedează la sutura fistulelor cu fire neresorbabile. Dacă nu se poate executa o sutură corectă a fistulelor, situaţie destul de des întîlnită, se procedează la o mioplastie cu lambou pedicular şi bine vascularizat.

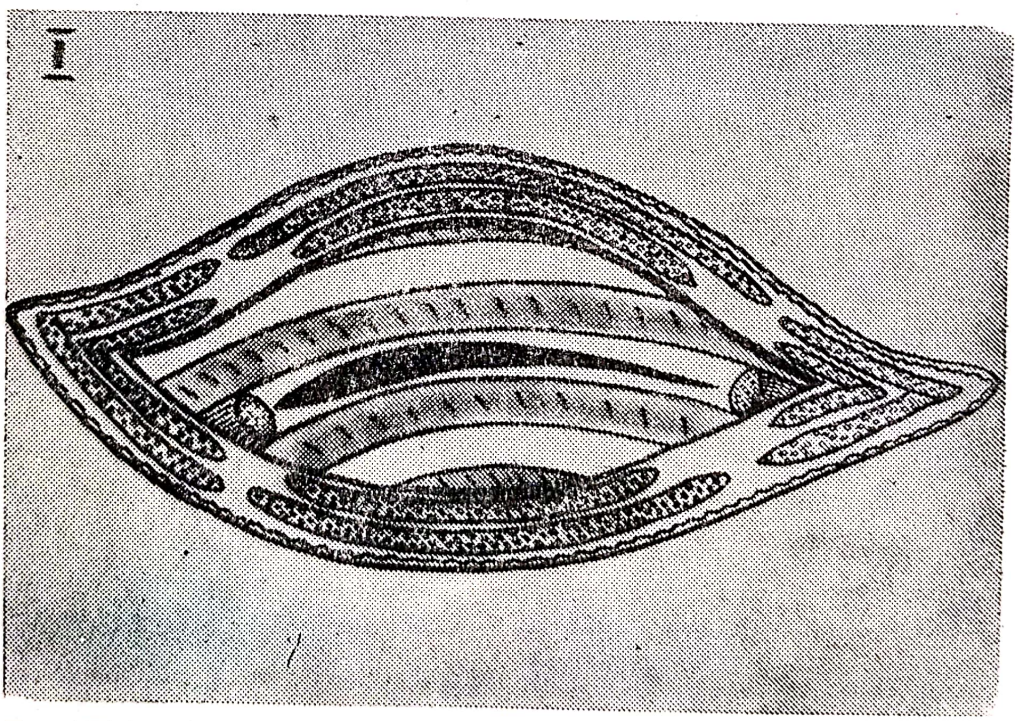

*Fig. IV.4.* — Toraco-pleuroplastie, procedeu Andrews modificat. Rezecţie costală strict limitată la nivelul pungii de empiem.

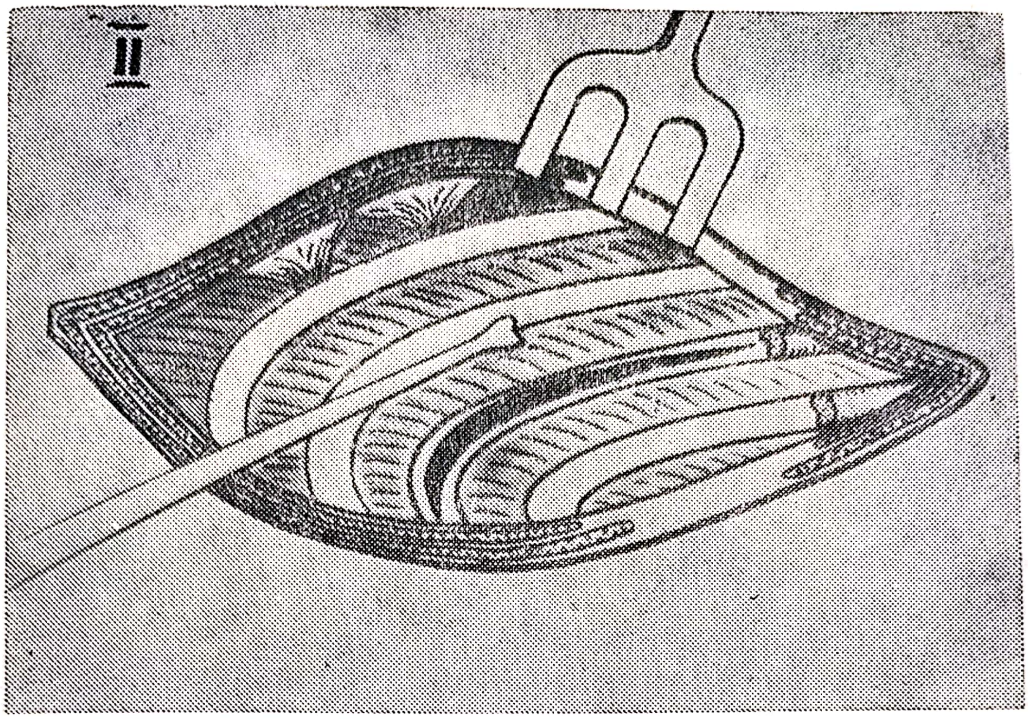

*Fig. IV.5.* — Toracoplastie Andrews modificată.

6. Desființarea completă a pungii pleurale prin plombajul său cu pahipleurita parietală, mobilizată și croită corect prin desființarea unghiurilor moarte.

7. Drenajul se practică decliv, cu două tuburi, unul sub stratul de pahipleurită parietală suturată, iar celălalt, deasupra stratului muscular.

*Avantajele procedeului:*

1. Indicație largă, chiar în cazul contraindicațiilor altor intervenții chirurgicale.
2. Economie de structuri anatomice și funcționale.
3. Posibilitatea eșalonării în timp în raport cu criteriile riscului operator și diametrele pungii.
4. Eficiența maximă în funcție de indicație și de corectitudinea tehnică.
5. Rezultatele obținute au scos din competiție celelalte procedee de toracoplastie.
6. Valoarea indiscutabilă și indicația aproape exclusivă în complicațiile postrezecții (limitate sau totale, cu sau fără fistulă bronșică).

Toracoplastia tip Andrews este o intervenție chirurgicală economică, vizînd strict desființarea pungii de empiem; este redusă ca dimensiuni, prin tratamentul preoperator, făcîndu-se economie de coaste rezecate, evitînd dezosările întinse cu sechele funcționale grave (urmare a toracoplastiilor clasice).

Deschiderea pungii de empiem permite curățirea corectă, sutura fistulelor, desființarea unghiurilor diedre ale cavității și introducerea de antibiotice local.



Scanned with OKEN Scanner

Se realizează desființarea completă a cavității de empiem, desființare favorizată de utilizarea lamboului pleuro-muscular (avantaj inexistent în cazul toracoplastiilor clasice).

Evită respirația paradoxală, datorită atît dezosărilor costale limitate, cît și prin solidarizarea planurilor mediastinale și pleuro-musculare.

Intervenția este bine suportată de bolnavi, chiar vîrstnici, tarați, la care altă intervenție chirurgicală este contraindicată.

Intervenția are de asemenea avantajul de a fi practicată, în majoritatea cazurilor, într-o singură ședință operatorie, evitîndu-se succesiunea unor timpi operatori multipli de toracoplastie, așa cum se practica în trecut.

Evoluția postoperatorie este relativ simplă, complicațiile fiind rare și fără consecințe asupra aparatului respirator și a economiei generale a organismului.

Metodele care urmăresc desființarea pungii prin aducerea plămînului la perete sînt reprezentate de diferite tipuri de decorticare pulmonară.

*Decorticarea pulmonară* este intervenția ideală în pleureziile purulente; ea are următoarele obiective:

— ablația pungii;

— eliberarea plămînului de toate fețele, inclusiv scizurile diafragmatice și mediastinale;

— cura leziunilor parenchimatoase (cînd există) prin asocierea rezecțiilor și a toracoplastiei, sau toate trei în același timp (tripla operație Monod: decorticare + rezecție + toracoplastie);

— recuperarea funcțională.

Decorticarea pulmonară este indicată în toate pleureziile purulente în care starea generală este bună, vîrsta nu prea înaintată, perfuzia este păstrată, biologia organismului nu este afectată.

*Indicațiile decorticării pulmonare:*

1. Hemotorax posttraumatic organizat.
2. Empiem cronic tuberculos.
3. Pleurezie serofibrinoasă cronică.
4. Empiem cronic netuberculos.
5. Stafilococie pleuro-pulmonară.
6. Pneumotoraxul spontan recidivat.
7. Empieme postoperatorii (colaps, rezecții pulmonare).
8. Pahipleurite masive, cu sau fără calcificări.

*Contraindicațiile decorticării pleuro-pulmonare:*

1. Piotorax tuberculos, cu leziuni evolutive subiacente.
2. Piotorax cu plămîn distrus subiacent.
3. Leziuni controlaterale.
4. Stenoză bronșică.
5. Vîrsta peste 60 de ani.
6. Tare organice — insuficiență renală, amiloidoză viscerală, insuficiență hepatică ș.a.
7. Insuficiență cardio-respiratorie, cord pulmonar cronic.



Scanned with OKEN Scanner

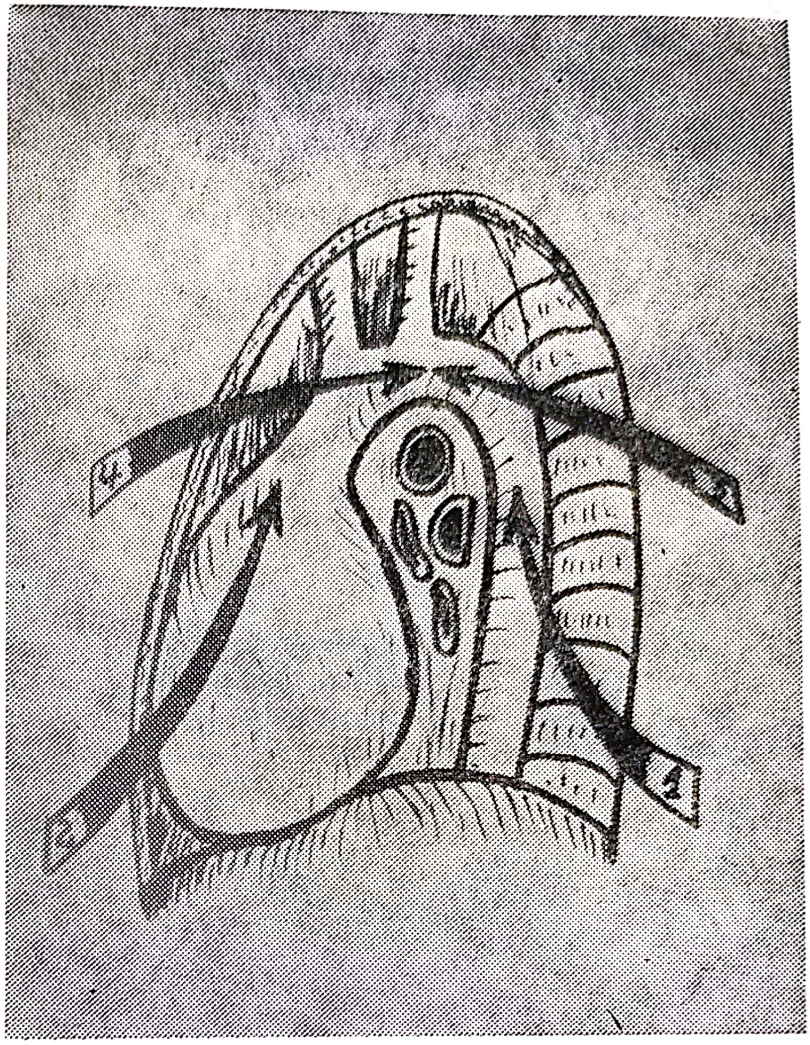

*Fig. IV.6.* — Planuri de clivaj în decorticarea stîngă.

Există mai multe tehnici de decorticare pulmonară, și anume:

- Procedeul Delorme: este ineficient, nu se mai practică.
- Procedeul Weinberg: extirparea în întregime a pungii fără deschiderea ei; procedeu greoi, indicat numai în pungile foarte mici.
- Procedeul Williams: decorticarea viscerală, eliberarea plămînului în întregime, cu lăsarea pe loc a pahipleuritei parietale, indicat la bolnavi mai fragili.
- Procedeul Frazer-Gurd: extirparea pahipleuritei parietale și viscerale cu eliberarea plămînului pe toate fețele; este procedeul cel mai bun și pe care îl recomandăm și noi.
- Procedeul Monod: nu este de fapt o decorticare ci o eliberare strictă a diafragmului și își găsește indicația în unele pahipleurite bazale bilaterale la marii insuficienți respiratori.
- Pe baza unei mari experiențe, noi am adus contribuții la tehnica decorticării, din punct de vedere tactic (fig. IV.6).

În partea stîngă, decorticarea se va începe la nivelul aortei descendente, unde se găsește întotdeauna un spațiu bun de clivaj. Se caută apoi planul de clivaj anterior la nivelul pericardului, se unește cu cel de la nivelul crosei aortice prin crearea unui tunel și apoi se eliberează vîrful plămînului, baza diafragmului și scizurile, lăsîndu-se cîte o „pastilă" de pahipleurită viscerală

la nivelul vechilor leziuni; se rezecă în totalitate sau cît mai mult posibil pabipleurita parietală.

Operația are drept obiectiv suprimarea cavității de empiem pleural sau a pungii rigide, a eventualelor leziuni pulmonare, fistuloase sau parenchimatoase, restabilirea mobilității peretelui costal și a excursiilor hemitoracelui respectiv cît mai aproape de normal, recuperarea unei porțiuni cît mai importante de parenchim funcțional și un minimum de mutilare a peretelui toracic.

*Principiile tactice și tehnice în decorticările pulmonare:*

1. Începerea decorticării în afara pungii.
2. Atacul punctelor cheie (organe pulsatile, pericard, mediastin), pentru găsirea planului de clivaj.
3. Acțiune centripetă.
4. Lăsarea pe loc a unor pastile la nivelul vechilor leziuni superficiale.
5. Eliberarea în întregime a plămînului pe toate fețele (scizuri, diafragm).
6. Hemostază și aerostază perfecte.
7. Drenaj eficient.
8. Libertatea căilor aeriene.
9. Gimnastica medicală respiratorie precoce.

În partea dreaptă se procedează în același mod, folosindu-se vena azygos și crosa sa ca punct de reper și ca plan de clivaj favorabil (fig. IV.7).

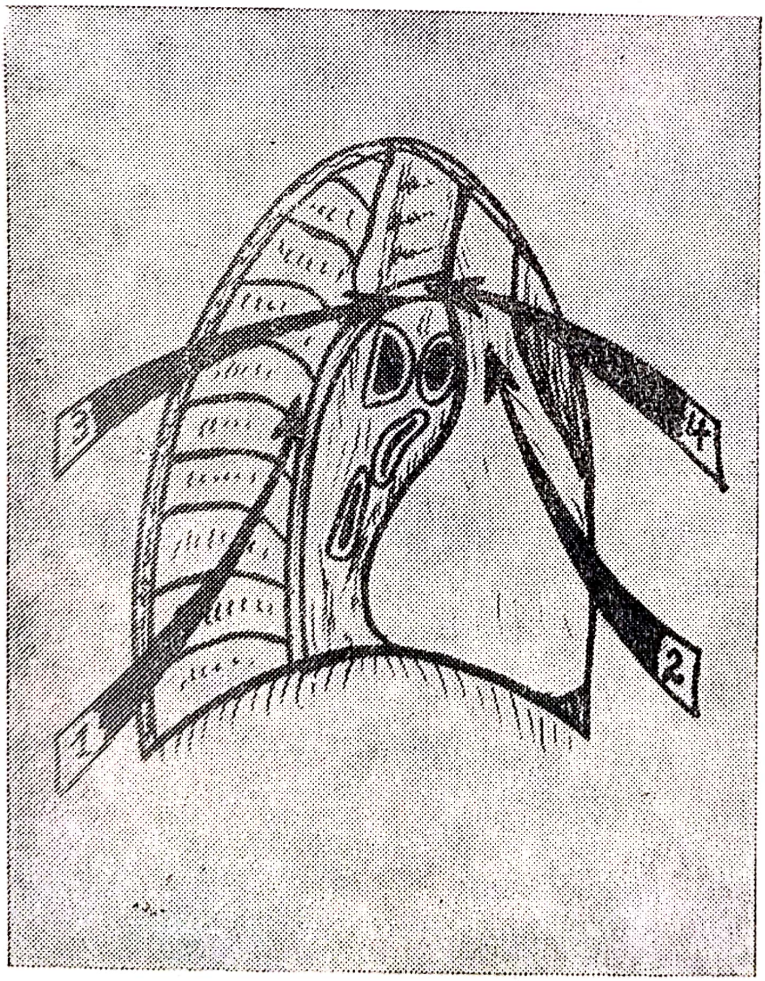


*Fig. IV.7.* — Planuri de clivaj în decorticarea dreaptă.

Calitatea parenchimului restant, posibilitățile sale de reexpansiune, eventualele leziuni parenchimatoase sau fistuloase, se inventariază foarte atent intraoperator; se suturează fistulele și se reduce cavitatea toracică printr-o toracoplastie, concomitentă sau ulterioară. Chiar în cazurile în care parenchimul este exclus din punct de vedere funcțional, acesta va fi păstrat, deoarece, așa cum am demonstrat, după decorticare funcțiile plămînului revin. O grijă deosebită trebuie acordată hemostazei și aerostazei, cunoscîndu-se caracterul hemoragic al decorticărilor; după extirparea pahipleuritei parietale există posibilitatea de efracție accidentală a parenchimului pulmonar, favorizîndu-se posibilitatea fugilor aeriene.

Se face chiuretajul și sutura vechilor traiecte fistuloase și se pun două tuburi de drenaj aspirativ al cavității toracice, timp de 3—4 zile, după procedeul obișnuit: un tub de dren posterior și unul anterior.

Postoperator se recomandă gimnastică funcțională cît mai precoce, care alături de ceilalți factori va asigura bunul mers postoperator și prevenirea complicațiilor și a sechelelor.

Complicațiile cele mai frecvent întîlnite în cazuistica noastră au fost: hemoragiile postoperatorii, pungile aeriene cu constituirea unor noi cavități restante rigide, atelectaziile pulmonare, complicațiile de ordin digestiv, consecutive iritației vagale și a splanhnicului, în timpul decorticărilor extrapleurale, precum și complicațiile de ordin hepato-renal.

În ceea ce privește rezultatele funcționale, ele au fost studiate și apreciate drept favorabile în majoritatea cazurilor. Se poate aprecia că la indicații judicioase și cu o tehnică corectă, decorticarea pulmonară — atît cea autonomă, cît și cea asociată cu o rezecție parțială pulmonară — au nu numai un rol de operație reparatorie ci și un rol de operație funcțională.

Același lucru se poate spune și pentru cazurile de decorticare pulmonară bilaterală operate în clinică.

Experiența acumulată în clinică ne-a determinat, contrar concepției devenite clasice, ca și în empiemele pleurale în care plămînul era exclus din punct de vedere funcțional, să indicăm și să practicăm cu succes decorticarea pulmonară; aceasta pentru faptul că explorarea funcțională postoperatorie, la distanță, la asemenea bolnavi, a arătat că este posibilă reluarea funcției pulmonare (ventilație și perfuzie).

Concluzionînd, putem afirma că:

1. Decorticarea pulmonară autonomă sau asociată, pe cazuri bine alese, constituie metoda de elecție utilizată astăzi, pentru rezolvarea chirurgicală a empiemelor pleurale bacilare, a complicațiilor pleurale din traumatismele sau din plăgile toracice, și a altor afecțiuni supurative pleurale.

2. Operațiile de decorticare pulmonară au nu numai un rol anatomic, lezional ci și unul de recuperare funcțională.

3. Corectitudinea tehnică, indicațiile judicioase, pregătirea bună preoperatorie a bolnavului, îngrijirile corecte trans- și postoperator, gimnastica medicală precoce sînt condițiile necesare pentru o bună evoluție postoperatorie și pentru realizarea unor rezultate favorabile, anatomice și funcționale.

Pe statistica clinicii, de peste 800 decorticări pulmonare, au fost obținute rezultate favorabile în proporție de peste 90%.

4. Decorticările bilaterale, cele asociate cu rezecții pulmonare parțiale sau cu toracoplastii, sînt operații majore care necesită o anestezie și o reanimare de înaltă competență, precum și o experiență deosebită.



Scanned with OKEN Scanner

Din cele expuse mai sus apreciem că decorticarea pulmonară este o metodă chirurgicală care va rămîne neschimbată și în viitor, deoarece este una din puținele intervenții chirurgicale care are ca deziderat major redarea funcției unui organ.

5. Procedeele care urmăresc extirparea pungii de empiem a plămînului subiacent afectat, sînt indicate în cazul pleureziilor purulente asociate cu plămîn distrus și se pot realiza cu ajutorul următoarelor tehnici:

• Pleuro-pneumonectomia tip Sarrot, care constă în extirparea pungii în întregime și a plămînului subiacent distrus.

• Costo-pleuro-pneumonectomia. Aceasta este o intervenție mare, delabrantă; noi recomandăm fragmentarea ei astfel:

— drenajul cavității și tratamentul local; apoi toracoplastia $C_1$—$C_5$, iar ulterior pleuro-pneumonectomia.

• Hemitoracectomia recomandată de Hertzog: toracoplastie + pleuro-pneumonectomie, în bloc. Intervenție șocantă pe care nu o recomandăm; nouă ne-a dat satisfacție costo-pleuro-pneumonectomia, descrisă mai sus.

*Profilaxia pleureziilor purulente tuberculoase și netuberculoase* se face astăzi mult mai ușor decît în trecut, datorită existenței unui arsenal terapeutic foarte complex și deosebit de eficace, cu ajutorul căruia procesele patologice parenchimatoase specifice sau nespecifice sînt tratate cît mai precoce; astfel se explică diminuarea considerabilă a pleureziilor purulente netuberculoase și mai ales a celor tuberculoase. Eficacitatea acestor tratamente medicale este cu atît mai mare cu cît ele sînt mai precoce instituite și corect conduse, ca asociere și ca durată; credem că unul din elementele de apreciere a eficienței lor este tocmai diminuarea complicațiilor pleurale atît de grave și de răspîndite în epoca preantibiotică.

Profilaxia complicațiilor pleurale postrezecție se face atît prin asocierea pre-, trans- și postoperator a unui tratament complex cu antibiotice sau tuberculostatice sensibile, cît și prin perfecționarea procedeelor tehnice operatorii printre care citățm: sutura automată a bronhiei cu aparatele sovietice — UKB, UTL, UKL — cît și prin codificarea corectă a indicațiilor și contraindicațiilor diferitelor tipuri de rezecție; eliminarea aproape totală a rezecțiilor segmentare sau combinate pentru leziuni tuberculoase net sau latent evolutive. Indicăm astfel de rezecții numai în cazuri rare și bine selecționate, la care să nu existe leziuni tuberculoase la nivelul planului de clivaj.

În concluzie putem afirma că pleureziile purulente specifice și nespecifice s-au redus foarte mult în ultimii ani și că datorită marilor posibilități terapeutice existente astăzi se poate face o bună profilaxie a lor; iar în cazul în care au apărut, se poate efectua un tratament în care recuperarea funcțională este regula, cu condiția diagnosticării lor precoce și a instituirii unui tratament medical corect; în cazul ineficienței tratamentului medical se va asocia și tratamentul chirurgical de elecție, reprezentat în concepția noastră prin decorticarea pulmonară.

## 2. CHILOTORAXUL

Chilotoraxul este de obicei o complicație rară a unor traumatisme toracice închise; în afara acestora, el mai poate avea și alte etiologii: neoplazice, anomalii congenitale limfatice localizate în mediastin sau în plămîn. Reamintim



Scanned with OKEN Scanner

că în mediastinul mijlociu sînt cantonate cele mai mari grupuri ganglionare din organism: mediastinul mijlociu, pe drept cuvînt este denumit și marele „puț limfatic". Alte cauze de chilotorax: tromboze venoase ale sistemului cav superior sau leziuni pulmonare care impun o circulație retrogradă a limfei (fig. IV.8).

Chilotoraxul de origine traumatică a fost prezentat la capitolul traumatismelor toracice închise și nu mai revenim asupra lui.

Dintre neoplasmele toracice care se pot complica cu chilotoraxul, citățm: limfosarcoamele, metastazele carcinomatoase și excepțional de rar tumorile canalului toracic principal.

*Fig. IV.8.* — Chilotorax drept postkineziterapie, pentru scolioză esențială.

Simptomatologia este cea obișnuită a colecțiilor pleurale, la care se adaugă tulburările metabolice, cu slăbire pînă la emacierea bolnavului; dacă chilotoraxul este o complicație a unor neoplasme, se adaugă și simptomatologia acestora.

Diagnosticul pozitiv se pune pe baza examenului clinic și de laborator, în care examenul radiologic, de față și de profil, va decela colecția lichidiană intrapleurală, iar puncția și examenul de laborator vor preciza diagnosticul pozitiv.

Semnalăm faptul că uneori aceste chilotoraxe pot fi bilaterale. Volumul și debitul chilotoraxului sînt variabile în funcție de etiologie.

Tratamentul constă din puncții aspirative, la nevoie cu drenaj aspirativ, asociat cu un regim alimentar sărac în grăsimi.

Noi recomandăm drenajul aspirativ cu dublu scop:

— evacuarea chilotoraxului;

— reexpansiunea parenchimului pulmonar colabat, cu introducerea pe tubul de dren a unor soluții de tetraciclină 5%, cu scop simfizant. Concomitent vom face și reanimarea metabolică a bolnavului, avînd în vedere marea deperdiție de chil.

În cazul în care acest tratament este ineficient, mai ales în chilotoraxele posttraumatice, se recomandă toracotomia dreaptă și ligatura canalului toracic. Precizăm că aceasta este o tehnică foarte dificilă, deoarece canalul toracic se identifică anatomic destul de greu, chiar după administrarea probei cu 1/2 kg frișcă ingerată preoperator de pacient; la frișcă se adaugă și cîteva picături de osmin, care ar colora în negru leziunea canalului toracic.

## 3. TUMORILE PLEURALE

*Tumorile pleurale primitive* sînt destul de rare; mai frecvente sînt cele benigne, mai ales cele situate la nivelul pleurei viscerale, așa cum am constatat noi în experiența clinică.



Scanned with OKEN Scanner

Sînt încă multe discuţii asupra încadrării formaţiunilor tumorale în grupa tumorilor pleurale. În prezent toată lumea este de acord să încadreze în acest grup numai formaţiunile tumorale care nasc din elementele celulare ale pleurezie parietale, viscerale, mediastinale, diafragmatice. Celelalte tumori din cavitatea pleurală dar care nu respectă acest principiu, deci nu derivă din elementele histopatologice ale pleurei, nu trebuie considerate tumori pleurale. Astfel, multă vreme s-a făcut confuzia între tumorile pleurale propriu-zise şi tumorile mediastinale sau ale peretelui, care au invadat pleura şi au pătruns în cavitatea pleurală.

De asemenea trebuie făcută şi deosebirea între tumorile pleurale primitive şi cele metastatice, plecate de la plămîn. Aceste confuzii au stat şi la baza unei terminologii multiple cu care au fost descrise în literatura medicală; cele mai multe sînt cunoscute sub denumirea de fibroame, tumori pleurale benigne şi mezotelioame maligne, denumite şi endotelioame.

Este însă foarte dificil de deosebit chiar şi histologic tumorile pleurale benigne de cele maligne, mai ales că şi clinic se constată deseori recidive după rezecţia unor fibroame pleurale.

Clasificarea fibroamelor pleurale în „localizate" şi „difuze" ar avea o semnificaţie şi terapeutică, şi prognostică, în sensul că cele localizate sînt benigne şi nu dau recidive după rezecţie.

*Simptomatologie.* Pentru tumorile pleurale benigne (denumite şi fibroame), simptomatologia este frustă, deoseori fiind o descoperire radiologică întîmplătoare. Mai tîrziu însă, cînd formaţiunea creşte, simptomatologia este cea de vecinătate: dureri produse prin compresiunea nervilor intercostali, dureri cardiace simulînd pe cele anginoase, cînd comprimă regiunea cardio-pericardică (aşa cum am întînit şi noi la unii din bolnavii operaţi). În fibroamele gigante (Clagett a comunicat un caz în care tumoarea cîntărea 8 kg) apar simptomele de compresiune endotoracică cu deplasarea contralaterală a mediastinului, dispnee marcată, astenie.

Examenul radiologic decelează o formaţiune tumorală ovoidă, omogenă, bine delimitată, uneori mobilă la schimbarea poziţiei bolnavului.

Examenul bronhoscopic este normal precum şi celelalte examene de laborator şi funcţionale cardio-respiratorii.

În tumorile pleurale maligne difuze, tabloul clinic este schimbat: dureri atroce pe întreg hemitoracele; examenul clinic arată semnele categorice ale unei opacităţi toracice (matitate, abolirea vibraţiilor şi absenţa murmurului vezicular). Radiologic opacitate omogenă întinsă a hemitoracelui respectiv, iar la puncţie, deseori pleurezie serofibrinoasă sau hemoragică.

*Anatomie patologică.* Kemper şi Rabin (1931) au susţinut că aceste tumori derivă din ţesutul subseros pleural şi straturi din pleură; astăzi sînt însă discuţii privitor la originea fiecărui tip de tumoare pleurală: tumorile pleurale localizate derivă din ţesutul subpleural, din pleură sau din celulele mezoteliale ale pleurei. Termenul de „subpleural" se referă la ţesutul subpleural.

În cele difuze, denumite şi „mezotelioame" se constată prezenţa ambelor ţesuturi — epitelial şi elemente din ţesutul conjunctiv, deci ţesutul mezo-



Scanned with OKEN Scanner

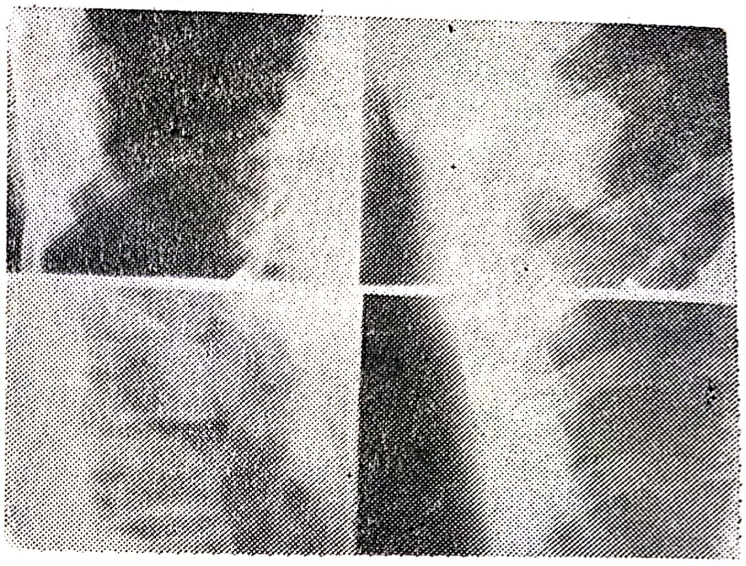

*Fig. IV.9.* — Tumoare pleurală dreaptă. Radiografie pulmonară ţintită.

telial: Stout şi Murray (1924) au demonstrat prin cultura de ţesuturi din aceste tumori că s-au dezvoltat celule mezoteliale.

Cînd elementele epiteliale din tumoare sînt predominante, acestea pledează pentru originea mezodermală a tumorii. Cînd tumoarea conţine numai elemente fibroase, trebuie considerată ca fiind derivată din ţesutul seros pleural.

În mezotelioamele difuze, cavitatea pleurală poate fi dispărută; tumoarea este dură, cuprinde într-un bloc pleura parietală, viscerală şi plămînul. La decolarea extrapleurală parietală, are aspect cartonat mamelonat difuz. Deseori este dificil de apreciat acum dacă este o tumoare pleurală primitivă sau sînt metastaze de la un cancer pulmonar, mai ales cele de tip cilindrocubic.

Tumorile pleurale benigne (fibroamele pleurale) au un aspect macroscopic caracteristic: derivă cel mai frecvent (după experienţa noastră) din pleura viscerală; sînt bine delimitate, cu sau fără pedicul, şi pot fi uşor extirpate.

*Diagnosticul pozitiv* preoperator este foarte dificil, din cauza simptomatologiei necaracteristice, foarte diversificate, de la formele asimptomatice descoperite întîmplător, pînă la simptomatologia foarte zgomotoasă, cu tuse, dureri, manifestări generale ca osteoartropatie, astenie, pierderi ponderale. Examenul radiologic este de asemenea necaracteristic (fig. IV.9); în tumorile solitare, opacităţile sînt bine delimitate, rotunde, ovoide, alungite; trebuie diferenţiate de toate formaţiunile tumorale endotoracice, benigne, maligne primitive sau metastatice.

*Tratamentul.* În tumorile solitare, în absenţa unui diagnostic pozitiv, tratamentul este chirurgical: extirparea tumorii, cu ligatura pediculului la cele pediculate, sau rezecţia atipică a zonei de inserţie parenchimatoasă, pentru cele fără pedicul.

În tumorile difuze, care sînt de regulă cu evoluţie malignă, intervenţia este paleativă: extirparea în întregime a pleurei parietale invadate de tumoare şi a celei viscerale, dacă se poate decortica. Uneori sîntem obligaţi să facem rezecţia în bloc împreună cu plămînul, cînd procesul se extinde şi la parenchimul pulmonar; prognosticul este însă rezervat.

## 4. CALCIFICĂRILE PLEURALE

Calcificările pleurale se întîlnesc astăzi mult mai rar în practica medicală, deoarece pleureziile tuberculoase sînt corect și eficient tratate cu tuberculostatice.

*Etiologia* lor este variată: cele mai multe sînt complicații ale pleureziilor purulente tuberculoase (sub forma unor pleurite); survin după un hemotorax posttraumatic incorect tratat; după empieme pleurale netuberculoase incorect tratate; după pneumotorax terapeutic pentru tuberculoză pulmonară, complicat cu reacții lichidiene pleurale.

În experiența noastră clinică am găsit calcificări pleurale în cea mai mare parte a pleureziilor purulente tuberculoase cronice; ele întreține supurația pleurală și dacă nu sînt extrase în totalitate, nici o intervenție chirurgicală tip decorticare sau toracoplastie, sau diverse toraco-pleuroplastii, nu pot obține vindecarea bolnavilor.

În calcificările pleurale fără pungă pleurală, aceste plăci calcare sînt tot intrapleurale, cu diverse forme: scoică, platoșă, ca spice care sînt implantate în parenchimul pulmonar. Unii autori au recomandat în tehnica chirurgicală a extirpării lor, folosirea unor soluții de acid acetic care ar dizolva calciul și ar ușura extracția lor.

În calcificările pleurale fără empiem pleural, *simptomatologia* este variată:

— dureri — iradiind spre coloana vertebrală;

— hemoptizii — în cele care erodează pleura viscerală și corticala pulmonară;

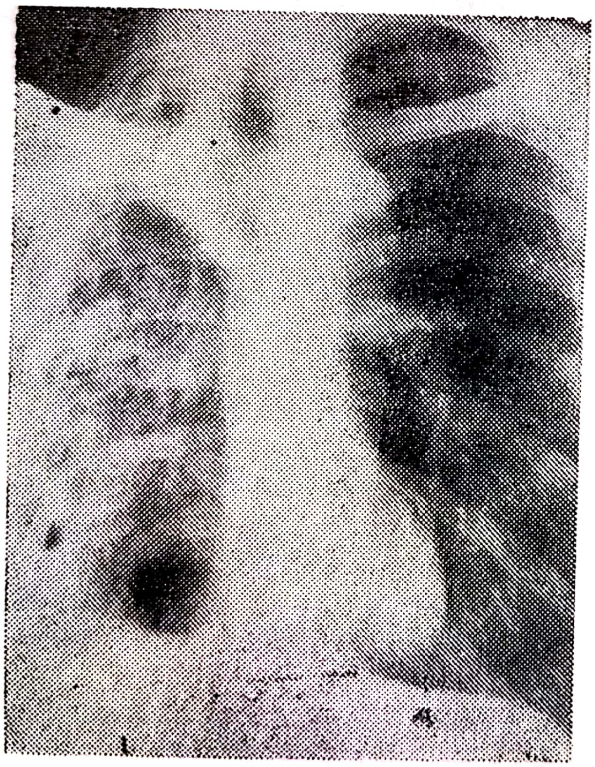

*Fig. IV.10.* — Empiem pleural drept cronic, tuberculos, cu calcificări pleurale masive.

— hemotorax — prin același mecanism;

— fistulizarea la peretele toracic sau la pleură.

Cînd se complică cu un empiem, *diagnosticul* se pune pe baza antecedentelor, a examenului radiologic care va arăta calcificări.

*Tratamentul* este în raport cu tipul calcificării și cu simptomatologia (fig. IV.10).

În calcificările cu pahipleurită, fără simptome, noi nu punem indicație operatorie.

În calcificările ce sînt complicații ale unor pleurezii purulente, cu sau fără fistule bronșice sau cutanate, indicația operatorie se pune întotdeauna pentru tratarea pungii de empiem și extirparea totală a plăcilor calcaroase. În cazul în care ele sînt intricate cu spice de penetrație cu corticala pulmonară și nu pot fi extrase, recomandăm să asociem la tipul de intervenție de-



Scanned with OKEN Scanner

corticarea sau toracoplastia și rezecția atipică a parenchimului pulmonar respectiv.

*Corpii hialini intrapleurali.* Acești corpi sau plăci hialine pe care le găsim în cavitatea pleurală, localizate de obicei spre baze, cunoscute și sub numele de corpi fibrinoși, pun deseori probleme de diagnostic diferențial dificil cu tumorile pleurale, pulmonare primitive sau metastatice. Diagnosticul se pune numai prin toracotomie, iar examenul microscopic arată un țesut acelular dens.

Acești corpi hialini au fost descriși și după unele pneumotoraxe terapeutice sau pleurezii sero-fibrinoase.

Examenul radiologic arată o formațiune opacă bine delimitată, situată de obicei la baza pulmonară, în sinusul costo-diafragmatic, destul de frecvent cu o stare generală bună.

## 5. PNEUMOTORAXUL SPONTAN

Pneumotoraxul spontan este afecțiunea în care cavitatea pleurală, normal virtuală, se transformă într-o cavitate reală, prin prezența aerului între cele două foițe pleurale (viscerală și parietală). Termenul de pneumotorax spontan este cu mult mai restrictiv decît definiția dată, care este valabilă pentru formele de pneumotorax.

Vom analiza în special pneumotoraxul zis spontan, apărut fără o cauză aparentă dar și cel care complică evoluția unei boli pleuro-pulmonare, cunoscute sau nu; vom exclude însă pneumotoraxul iatrogen, complicație a unei manevre medicale sau chirurgicale, pe cel terapeutic, precum și pe cel traumatic.

Subliniem că noțiunea „spontan" are două sensuri:
a) care apare brusc, pe neașteptate, instantaneu;
b) fără o cauză cunoscută anterior.

Termenul de pneumotorax spontan trebuie legat mai degrabă de modul de instalare al acestuia (caracterul brusc) și nu faptul că ar apărea fără o cauză aparentă, deoarece noi considerăm că nu există *pneumotorax spontan fără cauză;* multe afecțiuni bronho-pulmonare se pot complica într-un moment al evoluției lor, cu un pneumotorax spontan: tuberculoza, neoplasmul, pneumoconiozele, supurațiile bronho-pulmonare, pneumoniile, emfizemul bulos (gigant sau sub formă de mici bule de aer subpleural) etc.

Subliniem faptul că atitudinea terapeutică și prognosticul pneumotoraxului spontan depind de boala de bază, care l-a generat ca și de leziunile anatomopatologice asociate precum: fistula bronșică, elasticitatea plămînului, simfiza pleurală.

Bazați pe aceste considerente, apreciem că clasificarea clasică a pneumotoraxului spontan în *primar* sau *idiopatic* (sau cu etiologie necunoscută) sau *secundar* unor afecțiuni acute sau cronice, nu mai poate avea valoare practică, deoarece toate pneumotoraxele sînt generate de o afecțiune pulmonară accidentală sau dobîndită.

Pneumotoraxul spontan este o *urgență medico-chirurgicală* care poate pune în pericol imediat viața bolnavului, prin dezechilibru fiziopatologic



Scanned with OKEN Scanner

grav, produs prin sindromul de compresiune endotoracică, uneori de o gravitate excepţională.

Reamintim că „urgenţele" se împart clasic în trei mari capitole:

• Medicale: hemoptizia, criza de astm bronşic, embolia pulmonară, infarctul pulmonar, insuficienţa respiratorie acută.

• Chirurgicale: plăgile toracice, fracturile deschise, traumatismele toracice închise, traumatismele toracice deschise.

• Urgenţe medico-chirurgicale.

Această clasificare clasică nu mai corespunde însă activităţii clinice, deoarece deosebirea dintre o urgenţă medicală şi una chirurgicală nu se poate face cu stricteţe: deseori o urgenţă medicală poate deveni o urgenţă chirurgicală (ca o hemoptizie rebelă de exemplu, urgenţă tipic medicală); dacă nu poate fi stabilizată medical, se impune rapid o sancţiune chirurgicală.

De altfel, însuşi titlul monografiei noastre de „Urgenţe medico-chirurgicale ale toracelui" demonstrează legătura strînsă dintre aceste urgenţe.

Pneumotoraxul spontan rămîne una din cele mai tipice urgenţe medico-chirurgicale; de rapiditatea şi corectitudinea tratamentului depinde rezultatul şi prognosticul maladiei.

*Istoric.* Termenul de „pneumotorax" a fost folosit prima dată în 1803 de Itard, în teza sa. Simptomatologia clinică însă a fost prezentată abia în 1826, de Laënnec care a subliniat frecvenţa sa crescută, mai ales la bolnavii cu „tuberculoză pulmonară". Pe lîngă acest pneumotorax spontan tuberculos cu prognostic rezervat, se mai constată apariţia din ce în ce mai frecventă a unei forme de pneumotorax „spontan", care apare la bolnavi aparent sănătoşi şi care are o evoluţie favorabilă, cunoscut în literatură şi sub numele de pneumotorax spontan benign, netuberculos sau „cu etiologie necunoscută".

Clinica acestei forme de pneumotorax a fost precizată însă înaintea erei radiologice (în 1888) de Galliard, care l-a mai denumit şi „pneumotoraxul recruţilor". Ulterior apar numeroase publicaţii a numeroşi clinicieni ca: Courcoux, Fischer, Wesels, Pardal, Castel şi Kazzei — care au adus contribuţii importante la elucidarea complexelor probleme ale acestui sindrom.

Wittaker este primul autor care a comunicat vindecarea unui caz de hemopneumotorax spontan prin aspiraţie pleurală continuă. Abia în 1948 Erol şi Murphy recomandă toracotomia şi practicarea decorticării pulmonare, la şase săptămîni după debutul pneumotoraxului spontan, în cazul în care afecţiunea s-a cronicizat.

De asemenea Briggs, în 1955 recomandă o atitudine activă în tratamentul pneumotoraxului spontan, concepţie dezvoltată ulterior (1966) de Bucklei şi McCormak.

Concepţia noastră terapeutică, bazată pe o mare experienţă, o vom prezenta la capitolul „tratament".

La noi în ţară, prof. Daniello publică primul caz de pneumotorax spontan în 1925, apoi Marcu şi Gologan care au publicat încă un caz, iar Anastasatu publică în 1955, 36 de cazuri clinice.

T. Kirileanu (1978) publică o statistică de 400 de cazuri, statistică provenită din mai multe servicii de pneumologie din Moldova. Mai recent prof. C. Coman a abordat problemele complexe ale pneumotoraxului spontan pe baza unei experienţe bogate şi a fundamentat o concepţie terapeutică ori-



Scanned with OKEN Scanner

ginală, aducînd o contribuție importantă în stabilirea indicațiilor tratamentului chirurgical pentru care a descris un procedeu personal.

În clinica noastră se internau în perioada 1952—1961, de la 1 la 4 cazuri pe an, în timp ce în anii 1961—1970, între 10 și 55 de cazuri anual, iar în anii următori se constată o creștere mereu ascendentă a cazurilor: astfel, în 1984, s-au internat 150 de cazuri pe an. Aceasta se explică prin aceea că lucrările clinicii dedicate acestei afecțiuni, au făcut cunoscut medicilor specialiști în pneumologie și radiologie, problemele terapeutice și rezultatele obținute pe o statistică mare (aproximativ 1 500 de cazuri); astfel, s-au dirijat cazurile, corect, spre clinica de chirurgie toracică.

*Frecvența.* Incidența pneumotoraxului spontan este apreciată de unii autori între 2—4/100 000 locuitori (Hart și Stokes); majoritatea autorilor sînt de acord că incidența pneumotoraxului spontan a crescut în lume între anii 1960—1970; Smith Huzly, de exemplu, la Londra, a menționat 10/100 000 locuitori în 1974.

Și în țara noastră, în ultimii ani, frecvența a crescut de trei ori în unele zone.

Nu se poate afirma dacă această creștere impresionantă este o creștere reală sau mai degrabă este rezultatul perfecționării metodelor de diagnostic și a posibilităților de adresabilitate și tratament ale bolnavilor. Statistic se constată că pneumotoraxul spontan „idiopatic" ar fi mai frecvent la tineri (20—25 de ani), în timp ce cel secundar, la vîrstnici.

Pneumotoraxul spontan poate să apară la orice vîrstă, chiar la sugari. Primul caz de pneumotorax spontan la un sugar de 15 luni este citat în tratatul lui Rillet și Berthez (1851), considerîndu-se, pe vremea aceea, drept o excepție.

Remarcăm faptul că toți autorii sînt de acord că predominanța la sexul masculin este în medie de 6,2 : 1, pentru pneumotoraxul primar și 3,2 : 1 pentru cel secundar.

Unii autori la care ne raliem și noi remarcă faptul că pneumotoraxul spontan ca și recidivele acestuia apar mai ales în anumite anotimpuri, deci ar avea o periodicitate (mai ales primăvara și toamna), incriminînd în anamneza lor, rolul factorilor meteorologici (ca presiunea atmosferică variabilă, umiditatea din epocile respective), care ar favoriza ruptura bulelor subpleurale. Noi am constatat o frecvență crescută a pneumotoraxului spontan mai ales în luna octombrie și considerăm că, în afara factorilor climaterici, un rol important ar putea să-l aibă și afecțiunile virale respiratorii.

Vom sublinia de la început cîteva caracteristici:

• Cazurile de „pneumotorax spontan" au crescut vertiginos între anii 1953—1970 (de la un caz, la 55 pe an); cifrele anilor următori se înscriu în continuare pe curbă ușor ascendentă, realizîndu-se în 1984, 150 de cazuri pe an.

• Din cauza dramatismului și a complexității sindromului inițial, instalat brutal, în plină sănătate, sau apărut pe un plămîn deja afectat, cu funcția amputată, pneumotoraxul spontan este considerat o urgență medico-chirurgicală.

• Prognosticul este deseori rezervat, la cazurile cronicizate, în hemopneumotorax, precum și acolo unde pneumotoraxul este o complicație a unei bronhopneumonii cronice (PBOC) cu insuficiență respiratorie; prognosticul



Scanned with OKEN Scanner

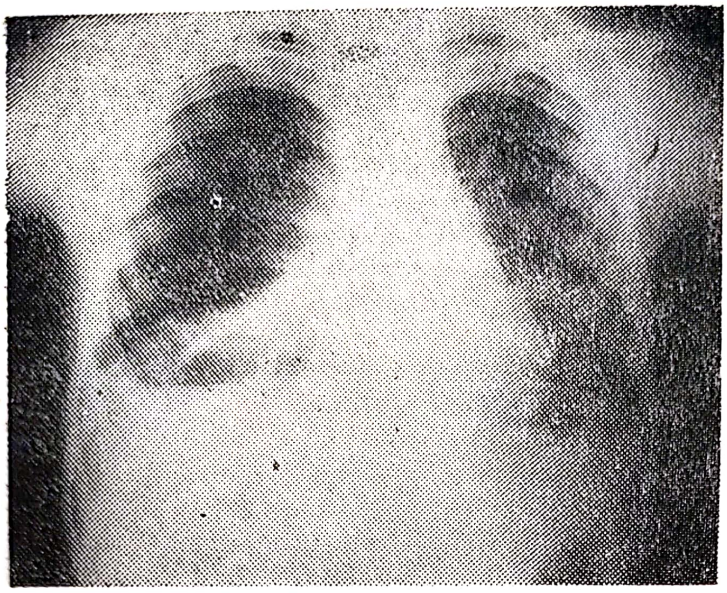

*Fig. IV.11.* — Pneumotorax spontan drept cu colaps pulmonar total.

depinde și de terapeutica corectă; ba mai mult, deseori prognosticul vital este dependent de aplicarea la timp a intervenției chirurgicale.

• Discuțiile care mai persistă asupra etiologiei și asupra atitudinii terapeutice, fac necesare orientarea spre o atitudine intervenționistă și aceasta ne permite ca la patrimoniul deja existent să adăugăm și experiența clinicii de chirurgie toracică, experiență care ne-a permis să fundamentăm o concepție terapeutică proprie, cu rezultate foarte bune, care au modificat prognosticul acestor afecțiuni (fig. IV.11 și IV.12).

*Etiopatogenia.* Pneumotoraxul spontan a suscitat multe discuții care nici pînă astăzi nu au fost complet elucidate.

*Pneumotoraxul spontan idiopatic.* Se admite în general că pentru instalarea unui pneumotorax zis spontan, sînt necesare două condiții: existența unui loc de minimă rezistență la nivelul pleurei viscerale și intervenția unui element declanșator. Locurile de minimă rezistență sînt bulele subpleurale („blebsurile"), puse de noi în evidență la bolnavii toracotomizați; bulele apar mai ales la vîrfurile pulmonare, prin ruptura limitantei elastice în țesut mal-

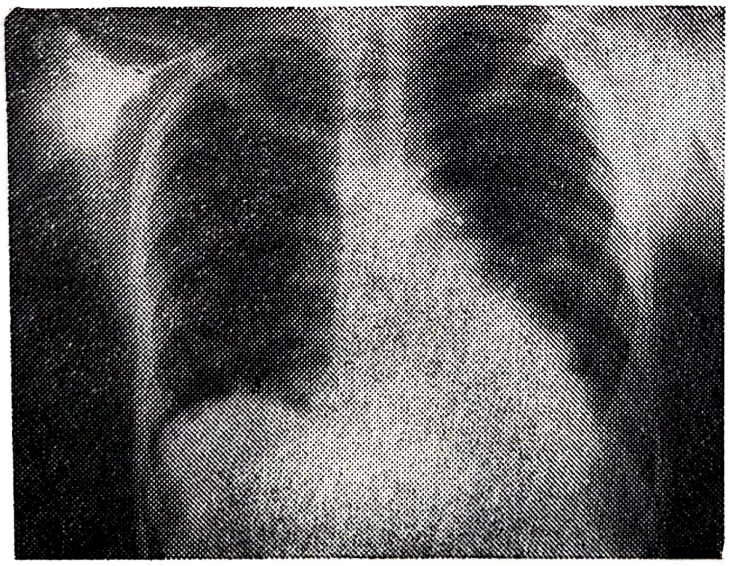

*Fig. IV.12.* — Același caz, plămîn reexpansionat, după pleurotomie minimă și drenaj aspirativ.



Scanned with OKEN Scanner

format sau cu rezistență scăzută. Cui se datorește acest lucru, cum se ajunge la formarea acestor bule la plămînul sănătos al tinerilor, care sînt factorii care intervin în patologia țesutului elastic pulmonar, dacă sînt malformații congenitale sau cîștigate etc., sînt întrebări încă nelămurite.

Pe experiența mare a clinicii noastre, pneumotoraxul spontan benign reprezintă 53% din numărul total.

Referitor la etiopatogenie trebuie subliniat faptul că în plămînul normal, nici unul dintre eforturi (fie el cît de brutal), nu poate realiza presiunea intrapulmonară necesară (după West — 200 mm Hg) pentru a produce o bulă subpleurală și în final o ruptură pleuro-pulmonară.

În etiopatogenia pneumotoraxului „spontan" au fost emise o multitudine de teorii, unele chiar am putea spune absurde, prin care pneumotoraxul s-ar produce fără nici o leziune aparentă, și anume prin difuziunea gazului; această multitudine de teorii dovedește că mecanismul nu este încă complet elucidat.

Referitor la bule precizăm:

— Bulele pulmonare pot avea diverse forme și mărimi ajungînd pînă la aspectul de evanescență; ele au preferința de a se localiza în vîrfurile lobilor.

— Bulele subpleurale reprezintă totuși principala cauză a pneumotoraxului spontan idiopatic. Aceste bule, „blebsuri", descrise de Miller, se formează între lamina elastică internă și cea externă a pleurei viscerale. Spre deosebire de acestea, bula de emfizem *(emphysematos bullae)* este înconjurată de parenchim pulmonar. Așa cum am arătat mai sus, cauza care determină ruptura acestor vezicule nu este încă elucidată. O teorie mecanică consideră că o anomalie congenitală sau obstrucția inflamatorie a bronhiolelor periferice ar determina un mecanism de supapă, care ar avea drept consecință distensia distală și ruptura consecutivă a peretelui acestor bule.

Macklin consideră că pneumotoraxul ar putea să fie cauzat de fisuri mici ale pleurei mediastinale, teorie care nu a fost confirmată.

Factorul care ar produce ruptura veziculelor ar fi reprezentate de presiunea crescută care apare în cursul expirației forțate, în prezența unui sistem valvular (Macklin).

În ultimul timp (1980), Massaki Ohata și Hiroshi Suzuki au cercetat ultrastructura bulelor emfizematoase cu ajutorul microscopului electronic, la bolnavii cu pneumotorax spontan operați și au făcut o clasificare a acestor bule astfel:

- Tipul Reid 1, bulele care au o comunicare cu parenchimul pulmonar adiacent, cu absența celulelor mezoteliale, dezgolirea fibrelor de colagen subiacente și prezența unor pori mici de 20 microni.
- Tipul Reid 2, la care bulele au un colet larg, iar demarcația dintre bulă și plămîn nu este netă.
- Bulele gigante, mari balonizări macroscopice, care sînt distincte de structura pulmonară. În ultimele două tipuri se constată însă prezența celulelor mezoteliale pleurale.

Au fost elaborate mai multe teorii care caută să explice mecanismul de formare al acestor bule, și anume:

- Teoria congenitală.
- Inflamația bronhiolelor, întîlnită în aproximativ 50% din cazuri.



Scanned with OKEN Scanner

- Perturbarea ventilației colaterale.
- Elastofibroza care a fost găsită în 100% din cazuri.

Masshoff și Höfer (1973) emit *teoria neomembranei în etiologia bulelor emfizematoase pulmonare* și susțin că la nivelul vîrfurilor sau a marginilor lobilor ar apărea anumite zone buloase, fapt confirmat și de experiența noastră. Aceste vezicule și neomembrane se pot permeabiliza și astfel să permită formarea unor generații succesive de bule.

Sattler, în 1959, a susținut că apariția aerului în cavitatea pleurală poate să survină și *fără ruptura unei bule emfizematoase*, și anume prin pleura viscerală devenită permeabilă, constituind un pneumotorax spontan „perforativ"; această ipoteză nu poate fi admisă, după părerea noastră, deși o serie de autori o susțin; Ohata și Suzuki admit și ei posibilitatea pătrunderii aerului în cavitatea pleurală la un anumit grad de presiune intrapulmonară, fără o ruptură a pereților veziculari, din cauza absenței celulelor mezoteliale la acest nivel.

Alți autori, ca Mayer și Miskovit, susțin că se poate produce pneumotoraxul spontan în absența rupturii bulelor, din cauza *modificărilor circulatorii la acest nivel*, cu degenerarea bulelor și difuziunea aerului în cavitatea pleurală din cauza diferenței de presiune din interiorul bulelor (care este pozitivă) și cavitatea pleurală, unde presiunea este negativă.

Depierre susține de asemenea această teorie și consideră că trecerea aerului din alveole prin pleura intactă s-ar datora formării gazului prin disocierea bicarbonatului din sînge sub influența unei enzime care ar trece în capilarele subpleurale și de aici în cavitatea pleurală. El a făcut unele experiențe pe vezica înotătoare a peștelui la care a observat că simpaticul este un inhibitor al producerii de gaz, iar vagul un excitator.

Noi considerăm că, practic, nu există pneumotorax spontan *sine materia*.

Pneumotoraxul spontan familial a fost descris pentru prima dată în literatura mondială de Faber (1921), considerîndu-se ulterior că ar putea fi de ordin ereditar.

Pentru a explica acest mecanism s-au impus cercetări biochimice ale enzimelor serice, cu activități potențiale elastice: alfa$_1$-antitripsina (Delaney, 1974) inhibitor al proteinazei (Pisharpe, 1980) și al leucocitelastazei (Taylor, 1977) încercînd să stabilească o legătură între concentrația de leucocitelastază și gravitatea emfizemului, la persoanele cu deficiență de alfa$_1$-antitripsină (Kidokoro, 1977).

Teoria genetică a aprofundat cercetările genetice prin studierea antigenului specific HLA și fenotipurile de alfa$_1$-antitripsină la 23 de membri ai unei familii dintre care șase membri aveau pneumotorax spontan: a observat că acestea au avut haplotipul HLA-A2, B40 și fenotipul alfa$_1$-antitripsina M1, asociate. Nu există însă niște markeri genetici pentru această maladie.

Un argument în favoarea acestei teorii genetice l-a adus prezența pneumotoraxului spontan la bolnăvii cu maladia Marfan. Această boală are o predispoziție constituțională pentru o afecțiune ereditară a țesutului conjunctiv, transmisă după modul dominant.

Tabloul acestei distrofii a țesutului conjunctiv se caracterizează prin:
— semne morfologice (musculo-scheletice);
— semne oculare (luxarea cristalinului și miopie consecutivă);
— semne cardio-vasculare (dilatație și anevrism disecant al aortei).



Scanned with OKEN Scanner

În cadrul acestui sindrom au fost semnalate manifestări pulmonare de Lamy (1926), Hayem (1966) și Marteaux (1968), reprezentate prin malformații congenitale, segmentare, hipersensibilitate la afecțiunile respiratorii, emfizem difuz sau bulos localizat, care explică apariția pneumotoraxului spontan (deseori recidivat) al acestor bolnavi cu sindrom Marfan.

În cadrul acestei teorii, se susține rolul alterării țesutului conjunctiv în patogenia pneumotoraxurilor „zise" idiopatice.

Apariția pneumotoraxului spontan în alte distrofii ale țesutului conjunctiv sau boli de colagen, ca sarcoidoza (boala Besnier-Boeck-Schaumann), granulomatoza difuză polisistemică de etiologie necunoscută, mucoviscidoza (fibroza chistică) reprezintă argumente pentru această etiopatogenie.

*Pneumotoraxul spontan catamenial* (Maurer, 1958) are cîteva caracteristici: apare constant la dreapta, coincide cu perioada de ciclu, survine în al IV-lea deceniu al vieții, nu se produce în timpul gestației, iar recidivele pot fi prevenite prin tratament contraceptiv. El s-ar datora endometriozei; mecanismul de producere s-ar explica prin faptul că țesutul subpleural se tumefiază în perioada de ciclu și aceasta ar provoca o dilatație bronșiolară, cu hiperdistensie localizată și efracție pleurală consecutivă.

*Rolul fumatului* este considerat de Zivy ca un factor esențial. El acuză „afumarea inhalatorie" de a favoriza unele afecțiuni bronho-pulmonare și în special apariția pneumotoraxului. De altfel, numeroase studii pun accent asupra formării leziunilor emfizematoase prin inhalarea fumului de țigară și insistă asupra rolului histaminei și a sclerozei tabagice. Zivy subliniază el însuși că apariția leziunilor plămînului tabagic (leziuni bronșice, scleroză, emfizem) este lentă și necesită 20 de ani de intoxicație tabagică.

Deci rolul tutunului în apariția pneumotoraxului s-ar putea incrimina la bolnavii de peste 35—40 de ani; în ultima instanță s-ar putea produce predominant în formele de pneumotorax spontan secundar, nu în formele idiopatice în care vîrsta medie este în jur de 25 de ani; pînă la această vîrstă nu s-au putut constitui leziunile plămînului tabagic.

Din cele 24 de meserii în care am încadrat bolnavii noștri, cele mai afectate în ordine descrescîndă au fost: funcționarii, elevii, pensionarii, agricultorii, inginerii, studenții, mecanicii. Este interesant că pe primele trei locuri nu se situează activități cu eforturi fizice deosebite care ar putea să declanșeze pneumotoraxul, ci profesiuni mai mult sedentare, fapt observat de altfel și de alți autori (P. Oudet și colab.).

Grupa de sînge nu arată deosebiri semnificative, iar împărțirea pe sexe denotă că perforațiile pleuro-pulmonare, atît cele idiopatice cît și cele secundare, se întîlnesc cu maximum de frecvență la bărbați (83%) și numai 17% la femei. Este greu de dat o explicație acestui fapt, luînd în considerare că repartiția pe sexe, sub 16 ani, este aproximativ aceeași: băieți 17% și fete 23% ; pînă la această vîrstă, o serie de factori trebuie eliminați (maladii ale vîrstei înaintate, activitatea de producție, diferite noxe etc.). Legrand, cercetînd cauzele prevalenței masculine, nu poate reține nici un factor determinant.

Care este cauza apariției bulelor subpleurale pînă azi nu este lămurită; rămîne încă o problemă de viitor, însă majoritatea autorilor la care ne asociem și noi, sînt de acord că ele sînt substratul anatomic, preexistent, obișnuit al pneumotoraxului spontan idiopatic. Acest factor anatomic prevalent fiind admis, deci un loc de minimă rezistență fiind stabilit, rămîn să fie căutate



Scanned with OKEN Scanner

cauzele declanşatoare; rămîne totuşi pînă la urmă, un număr nu neglijabil, de pneumotoraxe spontane idiopatice, care survin în afara unor cauze declanşatoare decelabile; uneori pneumotoraxul spontan chiar în timpul somnului.

Declanşarea este, de obicei, consecinţa unui efort fizic cu creşterea bruscă a tensiunii intrapulmonare: tusea, strănutul, rîsul, anumite eforturi sau mişcări bruşte, sportivi (gimnaşti, ciclişti, înotători) (Goetze). Gaillard a făcut observaţia că Anglia, „ţara sporturilor violente", este şi ţara pneumotoraxelor spontane. Dubot semnalează pneumotorax spontan la gravide; s-a mai observat în anumite eforturi fiziologice (defecare). Ruptura bulelor se poate face — aşa cum am mai spus — şi fără efort deosebit sau chiar fără nici un efort. Predominanţa apariţiei pneumotoraxului spontan la sedentari, cum a reieşit din statistica noastră, arată că dacă efortul joacă un rol deosebit în ruperea bulelor subpleurale, acesta este de cele mai multe ori unul obişnuit, al vieţii cotidiene, nu numai ieşit din comun.

Accard şi colab. fac un studiu asupra incidenţei apariţiei pneumotoraxului spontan, în funcţie de trei *parametri meteorologici* (temperatură, grad higrometric, presiune atmosferică). Această analiză arată că nu par a fi determinante condiţiile meteorologice. Reţinem rolul eventual favorizant al gradului higrometric. Pe statistica noastră totuşi, cele două croşete sînt lunile octombrie-noiembrie şi februarie-martie.

*Pneumotoraxul spontan „secundar"* survine pe fondul unei afecţiuni preexistente, cunoscută: emfizemul pulmonar, astmul bronşic, bronşita acută sau cronică, tuberculoza pulmonară (cel mai frecvent), abcesul pulmonar, pneumoconioza, sarcoidoza în stadiul III, pneumoniile bacteriene (stafilocociile pulmonare la copil care produc bule emfizematoase), cancerul bronşic, sindromul Marfan (amintit mai sus), mucoviscidoza, bronhopneumopatia cronică obstructivă. Sugarii cu „membrana alveolară hialină" sînt predispuşi la ruptura alveolară, mai ales în condiţiile ventilaţiei mecanice; de asemenea iradierea convenţională sau cu energii înalte a toracelui (pentru cancer mamar sau endotoracic) poate constitui un factor favorizant (Ayres).

Explicaţia perforaţiilor pleuro-pulmonare trebuie făcută diferenţiat, în funcţie de maladia respectivă; în tuberculoza pulmonară pneumotoraxele sînt cauzate de leziuni tuberculoase distructive subpleurale; este adevărat că aceste pneumotoraxe spontane generate de tuberculoză nu au diminuat în frecvenţă în ultimele decenii, ca urmare a terapiei complexe antibacilare moderne. Însă acest tratament cu tuberculostatice, mai ales cu streptomicină, poate produce odată cu vindecarea leziunii tuberculoase şi unele modificări structurale ale parenchimului pulmonar; scleroza şi apariţia emfizemului perilezional, care în anumite condiţii provoacă un pneumotorax spontan, observat mai ales în tuberculozele sechelare.

În etiologia pneumotoraxului spontan secundar am constatat, în statistica noastră, că tuberculoza este pe primul loc în timp ce pentru alţi autori a trecut pe un plan secundar.

Distrofia buloasă pulmonară şi supuraţiile pulmonare constituie în prezent, pentru majoritatea autorilor, cauzele determinante ale acestei afecţiuni considerate în trecut ca idiopatice. Pneumotoraxul spontan în cadrul cancerului bronho-pulmonar se întîlneşte foarte rar şi mai ales în fazele avansate ale bolii; diagnosticul este uşor, dar tratamentul este ineficient.



Scanned with OKEN Scanner

Pneumotoraxul iatrogen este de fapt, după părerea noastră, un pneumotorax „traumatic" și nu unul spontan; unii autori încadrează totuși pneumotoraxul iatrogen în acest sindrom.

Din această categorie face parte pneumotoraxul produs prin ventilație respiratorie asistată sub presiune intermitent pozitivă, la bolnavi protezați mecanic; cel survenit după pneumoperitoneu (Török), după mediastinoscopie, după angiopneumografie, după masaj cardiac extern, după infiltrația nervilor intercostali, după puncția transbronșică prin bronhofibroscop, puncția venei subclaviculare, biopsia cu acul special sau puncția bioptică pulmonară dirijată cu computer și ac Ciba, pneumotoraxul controlateral în timpul unei toracotomii, după traheostomie (așa cum am întîlnit și noi mai ales la copii), după sternocondroplastie în momentul trecerii lamei retrosternale.

Înainte de a încheia capitolul etiopatogeniei, considerăm că trebuie să discutăm despre *rolul efortului fizic* ca factor favorizant în ruptura bulelor subpleurale. Efortul fizic este însoțit de creșterea bruscă a tensiunii intrapulmonare, dar această hipertensiune intratoracică o mai întîlnim și în tuse, în strănut, rîs, în anumite eforturi fiziologice (ca defecarea). De asemenea există unele profesii predispuse, mai ales sportivii (gimnaști, cicliști, înotători), fapt ce l-a determinat pe Gaillard să afirme că Anglia „țara sporturilor violente" este și „țara pneumotoraxului spontan". Totuși, pe statistica noastră, noi nu putem confirma această remarcă deoarece la noi au fost întîlnite mai frecvent cazurile de pneumotorax spontan, la profesii sedentare; pensionari, funcționari.

Aceste date de etiopatogenie ne obligă să considerăm că *termenul de pneumotorax spontan este eronat*, deoarece în marea majoritate a cazurilor se găsește cauza care l-a generat; în general este vorba de „blebs" sau „bule". Aceste leziuni sînt greu de pus în evidență prin mijloacele curente de investigație. Un aport deosebit în evidențierea lor l-a adus însă tomografia computerizată. Practicarea, în ultimii ani, în unele din aceste cazuri, a intervențiilor chirurgicale, ne-a adus confirmarea anatomică a acestui punct de vedere.

*Semiologie clinică.* Tabloul clinic și simptomele sînt direct proporționale cu ritmul în care pătrunde aerul în cavitatea pleurală, cu volumul pneumotoraxului, cu starea cavității pleurale (liberă sau simfizată); starea mediastinului; starea funcției respiratorii anterior accidentului (mai grav la BPOC); tipul de perforație (mai grav în *chake valve* decît în *bypass valve);* starea funcției cardiace; vîrsta (mai grav la bătrîni); tarele organice (mai grav la diabetici).

Tipic, pneumotoraxul apare brusc, cel mai adesea după un efort fizic, dar el poate apărea și în absența oricărui efort. Semnele clasice sînt tipice: debut brusc prin junghi toracic, unilateral, violent, tuse, dispnee (amplificată de efort). La tineri cu hemitoracele controlateral sănătos, simptomele sînt mai puțin alarmante și se reduc la durerea toracică acută și la dispnee; dacă și plămînul controlateral este afectat, poate apărea rapid o insuficiență respiratorie acută.

În pneumotoraxul „spontan" bilateral, tabloul clinic este dramatic: dispnee intensă, cianoză, insuficiență respratorie gravă și reprezintă o urgență imediată. Acest tablou se poate întîlni și la pneumotoraxul spontan cu supapă (aerul pătrunde în cavitatea pleurală și nu mai iese).



Scanned with OKEN Scanner

Diagnosticul clinic se bazează pe trepiedul lui Gaillard: *timpanism, absența murmurului vezicular și a vibrațiilor vocale;* radiologic apare imaginea tipică de pneumotorax, cu deplasare mediastinală controlaterală în pneumotoraxele totale.

După tipul fistulei pleuro-bronșice se pot identifica tipurile clinice de pneumotorax „spontan".

• Pneumotoraxul benign, la care orificiul fistular este mic, elastic și fără leziuni scleroase în jur. Imediat după producerea pneumotoraxului spontan (de dimensiuni mici), orificiul fistular se închide (fig. IV.13 și fig. IV.14).

• Pneumotoraxul spontan deschis, la care fistula pleuro-bronșică rămîne deschisă *(bypass valve)* în ambii timpi ai respirației. Dacă este liberă cavitatea pleurală, plămînul este total colabat în hil; la aceasta se adaugă fenomenele de „balans mediastinal" în inspirație plămînul fiind aspirat de partea sănătoasă.

Tabloul clinic este grav: accentuarea dispneei, cianoză, tahicardie. Presiunea intrapleurală egală cu cea atmosferică, realizează sindromul de compresiune endotoracică cu saturarea elasticității membranei elastice pulmonare.

Dacă există aderențe pleurale, pneumotoraxul este parțial. În aceste cazuri însă, simptomatologia este gravă prin hiperpresiunea exercitată asupra mediastinului, datorită reflexelor neurovegetative care perturbă și echilibrul cardio-respirator. Nu prezintă balans mediastinal, dar tusea poate mări



*Fig. IV.13* — Cura chirurgicală a pneumotoraxului spontan; toracotomie prin spațiul intercostal, procedeu prof. C. Coman.

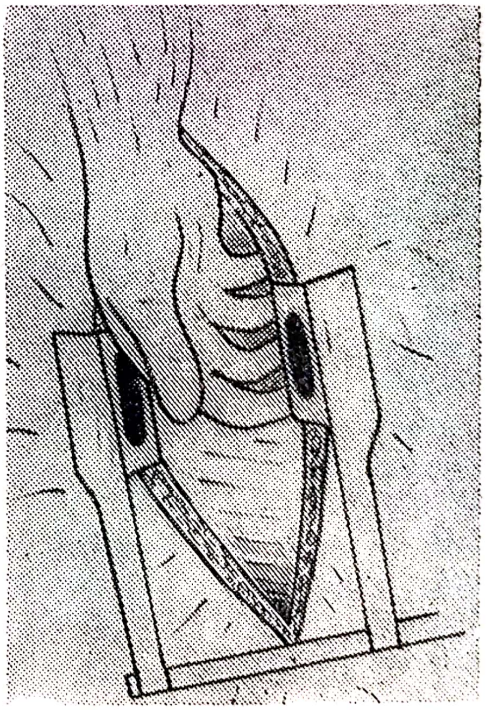

*Fig. IV.14.* — Decolarea pleurei parietale în plan extrapleural (procedeu prof. C. Coman).



Scanned with OKEN Scanner

breșa pleuro-bronșică sau poate rupe unele aderențe pleurale și pot apărea complicații (de exemplu hemotoraxul).

• Pneumotoraxul sufocant (hipertensiv). Douglas îl întîlnește în cazul fistulelor cu supapă. Aerul pătrunde în cavitatea pleurală în timpul inspirațiilor; în expirație însă, din cauza presiunii pozitive din cavitatea pleurală, supapa se închide și aerul nu mai poate ieși, ducînd rapid la apariția unui sindrom grav de compresiune endotoracică și balans mediastinal. Supapa poate fi reprezentată de o mică langhetă pulmonară situată deasupra fistulei, de o bronhiolă cu pereții acoperiți de un lambou pleural. Aerul pătrunde și în momentul expirator al tusei, glota fiind închisă; astfel, presiunea intrapleurală poate crește pînă la valori foarte pozitive (+20; +30 cm apă).

Clinic, semnele de insuficiență cardio-respiratorie se accentuează rapid. În această formă clinică poate apărea o complicație foarte gravă (torsiunea pediculului pulmonar), complicație de o gravitate deosebită. Din cauza mobilității mediastinului, tinerii sînt mai expuși la această complicație; complicația este direct proporțională cu viteza cu care crește presiunea pozitivă din cavitatea pleurală. Pneumotoraxul cu supapă poate duce la moartea rapidă a bolnavului, dacă nu se intervine imediat.

La bolnavi cu pneumotorax hipertensiv bilateral situația este mult mai gravă.

Explorările paraclinice necesare:

1. Examenul radiologic este obligator; el decelează prezența chiar și a unei cantități mai reduse de aer care se observă net în timpul expirației forțate. În pneumotoraxul total se constată colabarea plămînului în hil și deplasarea controlaterală a mediastinului. În unele cazuri, cu ajutorul radiografiei, pot fi detectate vezicule subpleurale sau chisturi. Tomografia computerizată poate decela însă cu ușurință prezența „blebs"-urilor și a bulelor de emfizem.

2. Datorită faptului că examenul radiografic este în general un mijloc insuficient de depistare a unor chisturi mici, s-a recomandat, în lipsa posibilităților de tomografie computerizată, toracoscopia — ca o metodă de diagnostic valoroasă în detectarea prezenței veziculelor. Unii anutori precum Curti și Poulsen practică examenul toracoscopic de rutină, în toate cazurile, fapt ce ni se pare exagerat și de aceea nu-l recomandăm.

Procedeul este următorul: se face anestezia locală cu xilină 2% (5 $cm^3$), în spațiul V—VI intercostal, pe linia axilară posterioară (după noi pe linia axilară mijlocie); pe aici vom introduce trocarul și după scoaterea „mandrinului" vom introduce toracoscopul (la nevoie aparatul de la trusa de Jacobeus) și vom inspecta suprafața plămînului pentru depistarea leziunilor și fixarea atitudinii terapeutice. Noi am simplificat atitudinea, drenînd de principiu, orice pneumotorax spontan.

Prin toracoscopie putem vedea leziunile absolut caracteristice: ele nu pot fi confundate cu nici o altă leziune deoarece se vede un număr mai mare sau mai mic de „blebs"-uri emfizematoase, transparente, cu pereții subțiri, de mărimi diferite, localizate pe vîrfurile lobilor sau pe marginile lor. În unele cazuri putem observa chiar fistula, prin care se observă bulele de aer eliminate, mai ales în timpul tusei.

Totuși, cu această metodă nu putem explora complet întregul proces patologic, deoarece scizurile și suprafața mediastinului sînt inabordabile; acest fapt va impune, în caz de pneumotorax total inexpansibil, puncția



Scanned with OKEN Scanner

aspirativă și toracotomia exploratorie (mai ales în pneumotoraxul recidivat și în cel cronicizat).

Clinic, *diagnosticul diferențial* al pneumotoraxului spontan se face cu pleurezia, cu edemul pulmonar acut, infarctul miocardic, embolia pulmonară, ulcerul perforat, angina pectorală, colica hepatică.

*Radiologic*, diagnosticul diferențial se face cu emfizemul bulos gigant, cu chistul aerian congenital, caverna tuberculoasă, hernia diafragmatică, cu chistul hidatic gigant.

Imaginea radiologică a pneumotoraxului spontan parțial este mai deseori predispusă la confuzii cu chisturile aeriene gigante, cu emfizemul malformativ lobar gigant; dar în aceste cazuri imaginea este rotundă, are o linie convexă superioară care ne ajută să le diferențiem, iar în chistul hidatic gigant evacuat, are, ca semn în plus, vomica și membrana încarcerată pe fundul cavității chistice restante.

*Evoluția* este în general spre complicații sau cronicizare. În pneumotoraxul spontan minim, reexpansiunea completă a plămînului se poate face uneori spontan în cîteva zile; în cele mai mari însă, poate dura 20—30 de zile sau mai mult, fapt ce duce de altfel la cronicizare.

Unii autori (Anastasatu) au citat cazuri de pneumotorax spontan ce au persistat ani de zile fără ca aerul să se resoarbă. Pneumotoraxul care se prelungește peste trei săptămîni, este considerat — după părerea noastră — cronicizat. Cronicizarea se datorează îngroșării pleurei viscerale prin exsudate, sau persistența unei fistule bronho-pulmonare care funcționează intermitent.

Tracțiunea aderențelor poate reprezenta deci indirect o cauză a cronicizării, care împiedică închiderea fisurii (teorie susținută de numeroși autori la care ne asociem și noi). În pneumotoraxul spontan total, bolnavul are o senzație de compresiune toracică, dispnee și cianoză, cu aspect de bolnavi subnutriți, de „deținuți în lagăr".

Pneumotoraxul spontan bilateral este mult mai rar decît cel unilateral, dar totuși este întîlnit în practica medicală; de aceea trebuie cunoscut. Gravitatea acestuia este deosebită și ea depinde de următoarele elemente:

— Modul de apariție (simultan sau succesiv); cele simultane sînt extrem de grave.

— Tipul anatomopatologic: „*stop valve*" (este închisă perforația pleurei bronșice), „*bypass valve*" (aerul intră și iese și colapsul nu este foarte compresiv) sau „*chake valve*" (aerul intră în cavitatea pleurală fără perforația blebsurilor și nu mai poate fi evacuat, generînd un pneumotorax compresiv extrem de grav).

— Tipul anatomopatologic al fistulei pleuro-bronșice existent de fiecare parte. Precizăm că în pneumotoraxul spontan bilateral simultan cu „*chake valve*" bilateral, supraviețuirea nu este posibilă dacă nu se intervine imediat. În celelalte tipuri, supraviețuirea este posibilă și există timp suficient pentru un tratament eficient.

În pneumotoraxele bilaterale simultane, simptomatologia este mult amplificată: dispneea este foarte gravă, presiunea parțială a gazelor mult alterată, cu scăderea $PaO_2$ mai jos de 50% și creșterea $PCO_2$. Examenul radiologic arată imagine de pneumotorax spontan bilateral; tratamentul este

de urgență: drenaj pleural aspirativ bilateral, după tehnica descrisă de noi. În cazurile în care nu se obține vindecarea, cu reexpansiunea totală pulmonară bilaterală, vom putea întîlni următoarele eventualități:

● Într-o parte s-a obținut vindecarea, iar în cealaltă parte nu, și atunci indicăm tratamentul chirurgical și aplicarea procedeului nostru (după șapte zile de la suprimarea drenului din hemitoracele unde pneumotoraxul s-a vindecat).

● Bilateral nu s-a obținut vindecarea și atunci sîntem obligați să intervenim bilateral simultan, prin toracotomii succesive așa cum am procedat în cazurile pe care le-am operat.

Un alt aspect al acestor tipuri de pneumotorax este următorul: la un timp mai mult sau mai puțin îndelungat, de la tratamentul cu drenaj aspirativ sau toracotomie, cu aplicarea procedeului nostru triplu (pleurectomie parietală + rezecție atipică a porțiunii de parenchim pulmonar care conține „blebs"-urile + chiuretajul diafragmului), poate surveni un pneumotorax de partea opusă. Vom trata și acest pneumotorax controlateral, după aceleași procedee terapeutice.

Printre complicații, în afara cronicizării, semnalăm:

● Hemotoraxul, în cazul ruperii aderențelor, prin creșterea presiunii intrapleurale datorită tracțiunii aderențelor care există la nivelul leziunilor și mențin fistula deschisă; deci cu cerc vicios: aderențe → persistența fistulei → creșterea debitului aerian și a presiunii intrapleurale, iar în final se poate produce ruperea unor alte aderențe.

● Infecția transformată într-un piopneumotorax este complicația gravă cea mai frecventă.

● Recidiva, o altă complicație a pneumotoraxului spontan, poate fi în medie de 21% la bolnavii care nu au avut un tratament chirurgical eficient (Meyers — 1952, Gansler — 1956, Watt — 1978). Dacă pneumotoraxul a recidivat și a fost tratat tot medical, posibilitatea unor noi recidive este de 40% după Hardt (1983) și de 50% după Killen și Gobble (1968). Pneumotoraxul spontan bilateral are însă o rată de recidive și mai mare, de 50% pentru fiecare parte; de aceea, noi recomandăm tratamentul chirurgical precoce după prima recidivă.

*Prognosticul* este întunecat de apariția recidivelor, care pot apărea la 1/3 din cazuri în decurs de 5 ani (Watt — 56). Rata de recidive este mare, pînă la 60%, datorită persistenței veziculelor pleurale periferice. Kinshan observă recidiva în 10%, Wilson în 20%, Kajaer Gaarde în 15%, Ornstein și Lercher în 30%, Wood în 45% din cazuri. Numărul recidivelor variază foarte mult. Locke și Anastasatu relatează cîte un caz cu 18 recidive.

*Tratamentul.* În concepția noastră tratamentul este unul singur — chirurgical; dar el mai poate fi:

— t r a t a m e n t  c o n s e r v a t o r: repaus la pat și supraveghere; recomandăm numai în pneumotoraxele foarte mici sau parțiale, în care aerul se poate resorbi spontan și plămînul să revină la perete în scurt timp; or, în majoritatea cazurilor, colapsul pulmonar este total, așa că metoda conservatoare își găsește indicații extrem de rare și ea trebuie abandonată la momentul oportun, înaintea apariției complicațiilor, și să fie urmat de un tratament activ;



Scanned with OKEN Scanner

— exsuflaţia este o metodă medicală recomandată tot în cazurile simple, fără colaps total cu deviere a mediastinului şi cu insuficienţă respiratorie acută. Exsuflaţia se poate face cu aparatele de tip Küss, pentru pneumotoraxul terapeutic, introducînd acul în al 3-lea sau al 4-lea spaţiu intercostal, pe linia axilară mijlocie.

Noi considerăm şi exsuflaţia o metodă depăşită prin dezavantajele sale: termenul lung scurs pentru a aduce plămînul la perete şi posibilitatea apariţiei infecţiei; riscul mare de recidive, posibilitatea lezării parenchimului pulmonar cu acul;

— toracocenteza şi introducerea prin trocar a unui cateter fin cu un diametru de 2—3 mm, racordat la o sursă de aspiraţie continuă, este de asemenea o *metodă nerecomandabilă* din următoarele motive: cateterul are un lumen insuficient şi se poate obstrua: aspiraţia prin el este cel mai des ineficientă. Din aceste motive, o considerăm indicată provizoriu, de maximă urgenţă, în pneumotoraxul hipertensiv; apoi transferul bolnavului într-un serviciu de chirurgie toracică pentru tratament eficient;

— drenajul aspirativ; pleurotomia „*a minima*“ tip Büllau este azi o metodă optimă de tratament, metodă recomandată sistematic de noi, deoarece a dat cele mai bune rezultate în majoritatea cazurilor.

Drenajul aspirativ trebuie să fie eficient şi să respecte toate condiţiile enunţate la capitolul „Drenajul în chirurgia toracică“; din aceste motive nu mai revenim cu detalii.

Reamintim că pentru pneumotoraxul total, locul optim al drenajului este spaţiul IV sau V intercostal, pe linia axilară medie; pentru cele parţiale însă, este în raport cu topografia pungii. Tubul de dren va fi racordat la o baterie de aspiraţie tip Mathey-Evrest. Trebuie supravegheată atent şi continuu eficacitatea drenajului pentru a ne asigura de buna lui funcţionare, de calitatea expansiunii şi de volumul pierderilor aeriene, pentru a regla intensitatea aspiraţiei.

După 3—4 zile, timp în care plămînul s-a reexpansionat, vom introduce pe tubul de dren o soluţie iritantă de tetraciclină 5%, 2—3 cm; vom clampa tubul de dren timp de 3—4 ore. Tubul de dren are un rol dublu: aspirativ şi iritant pentru pleură; adăugîndu-se şi soluţia iritantă, se va favoriza simfiza pleurei viscerale de cea parietală, asigurînd soliditatea vindecării.

Suprimarea drenajului se va face după 5—6 zile în cazul expansiunii pulmonare şi crearea unei simfize strînse. Reamintim că suprimarea drenajului trebuie corect făcută, conform protocolului de suprimare a drenajului pe care l-am expus la capitolul „Drenajul în chirurgia toracelui“.

În tratamentul local (drenajul aspirativ) vom asocia întotdeauna tratamentul general cu antibiotice, obligatoriu la orice caz de pneumotorax spontan drenat, la care există riscul infecţiei cavităţii pleurale şi al complicaţiilor ulterioare; la bolnavii cu etiologie tuberculoasă vom asocia obligatoriu şi tuberculostatice.

Timpul cît drenajul trebuie menţinut a preocupat pe mulţi autori; unii au recomandat clamparea tubului timp de 24 de ore şi dacă reexpansiunea se menţine, să fie suprimat. Alţii, ca Dyc You, consideră că după 48 de ore, dacă plămînul s-a reexpansionat, drenul poate fi suprimat. Noi considerăm că drenajul trebuie menţinut minimum 5—6 zile şi dacă după 7 zile nu s-a obţinut vindecarea, toracotomia este obligatorie.



Scanned with OKEN Scanner

În prezent, marea majoritate a autorilor sînt de acord cu o atitudine activă; pentru acest tratament activ pledează următoarele argumente:

• Colapsul pulmonar dezechilibrează funcția cardio-respiratorie prezentînd un sindrom de compresiune endotoracică care trebuie corectat rapid.

• Reexpansionarea spontană este foarte rară, tardivă, iar riscul recidivei este mare (20—25%).

• Frecvența pneumotoraxului hipertensiv este mare, aproximativ 42%; acest fapt impune tratamentul activ.

• Riscul pneumotoraxului bilateral simultan sau succesiv, în 50% din cazuri cu o evoluție fatală, impune rapid tratamentul activ.

• În pneumotoraxul tratat conservator tendința la cronicizare este foarte mare.

• Creșterea timpului de spitalizare și a costului spitalizării la bolnavii cu tratament conservator, în raport cu cei cu tratament chirurgical activ; sîntem de acord cu autori ca Andersen care apreciază că simplul drenaj nu trebuie considerat ca un tratament activ, deoarece el nu poate preveni recidivele; de aceea trebuie asociat cu soluții iritative intrapleural ca soluția de nitrat de argint 5% sau de tetraciclină 3%. Sînt autori ca Berstein (1973) care credem că exagerează cu indicațiile toracotomiei minime, recomandîndu-le în cazuri de:

— Pneumotorax cu reducerea volumului pulmonar de 50%, sau mai mult.

— Pneumotorax cu dispnee mare, mai ales la bolnavii cu CVA redusă sau cu BPOC.

— Pneumotorax care crește în volum, într-un timp foarte scurt.

Noi considerăm că în toate cazurile trebuie indicat drenajul aspirativ și numai dacă după șapte zile plămînul nu s-a reexpansionat, indicăm toracotomia și aplicarea tehnicii prof. C. Coman.

Drenajul pleural valvular (valva lui Heimlich); această *„flutter valve"* exclude folosirea trusei de drenaj aspirativ și imobilizarea la pat a bolnavului. Valva permite un drenaj unidirecțional al aerului din cavitatea pleurală spre exterior. Această idee nu este nouă: Fuld (1944) a descris un procedeu de urgență pentru tratamentul pneumotoraxului, în condiții de campanie, folosind o valvă cu supapă inversă de admisie, dintr-o trusă de transfuzie. O altă metodă de urgență, bine cunoscută, de tratament pentru pneumotoraxul hipertensiv este introducerea unui ac intrapleural, legînd la el un deget de mănușă de cauciuc, punctionat deasupra amboului acului (Birch, 1967). În 1965, Heimlich realizează o valvă, indicată în urgențe, pentru a înlocui aspirația pleurală după toracotomie. Avantajele metodei:

• presterilizarea ei de către fabricant;

• este ieftină, pentru a fi larg disponibilă;

• permite tratamentul ambulator al bolnavului;

• este ușor de întreținut fiind foarte simplă; este ușor de urmărit buna sa funcționare. La nevoie se poate asocia la o sursă de aspirație;

• poate fi aplicată pe termen lung, la bolnavii cu pneumotorax cronic și la care criteriile funcționale și biologice contraindică o intervenție chirurgicală.

Tehnica este următoarea: tubul de dren se introduce sub anestezie locală, în spațiul intercostal IV-V, pe linia axilară mijlocie, cu ajutorul unui

trocar Argyl nr. 20, după care vom racorda o valvă Heimlich la capătul extern al tubului.

Tubul se menține timp de cinci zile și dacă nu se obține expansiunea pulmonară, se trece la drenajul aspirativ cu trusă de aspirație.

Noi nu am folosit această metodă și din aceste motive rămînem de principiu partizanii metodei drenajului cu trusă de aspirație tip Matery-Evrest.

Referitor la problema obținerii unei simfize pleurale solide și a prevenirii recidivelor, s-a recomandat folosirea a diverse soluții ca: soluție de nitrat de argint, soluție de tetraciclină.

Pudrajul intrapleural cu talc a fost recomandat de Bethune în 1935, iar caolinul a fost folosit de Joynt, în 1958, în tratamentul pneumotoraxului spontan.

Grosman, în 1953, recomandă hemotoraxul artificial în pneumotoraxul bilateral, recidivat, cu rezultat satisfăcător.

Astfel, o discuție asupra acestor substanțe iritante trebuie făcută. Movitt consideră, pe bună dreptate, că glucoza hipertonică are o valoare îndoielnică; ba mai mult, poate genera unele complicații, ca exsudat voluminos. De asemenea, injectarea de sînge poate favoriza formarea cheagurilor de fibrină care pot jena reexpansionarea plămînului. Talcul iodat și produsele similare sub formă de pudră, generează pleurită importantă cu îngroșare a pleurei viscerale și parietale, cu retracție consecutivă, reprezentînd un obstacol în calea reexpansiunii plămînului.

Folosirea nitratului de argint, 1 cm soluție 10%, a dat rezultate mai favorabile (metodă introdusă de Brock în 1932). Metoda poate fi folosită fără drenaj: se introduce intrapleural 1 cm soluție și apoi se face exsuflația cu aparatul de pneumotorax sau pe tubul de dren la bolnavii drenați. După instilarea soluției de nitrat de argint, durerea persistă timp de 4—5 zile; uneori se constată și apariția febrei. Această metodă, cunoscută sub numele de Brock, poate fi repetată de 2—3 ori, considerîndu-se că pleurodeza cu nitrat de argint este un procedeu simplu și sigur (*safe procedure*), pe indicații corecte: la bolnavii cu „blebs"-uri mici, fără leziuni pulmonare preexistente. Soluția de tetraciclină 5% folosită de noi, ne-a dat rezultate favorabile și de aceea o recomandăm și noi; nu am observat fenomene asociate de febră, dar bolnavii acuză dureri toracice. Menționăm faptul că soluția trebuie să fie „proaspătă", să nu se introducă mai mult de 2—3 ori, deoarece am constatat la bolnavi la care ea a fost folosită mai mult, ulcerații pulmonare la nivelul tubului de dren.

Față de cele arătate mai sus, mulți autori consideră că tratamentul chirurgical este cel mai rațional, iar metoda cu nitrat de argint a lui Brock trebuie indicată la bolnavi care au contraindicații operatorii, pe baza criteriului funcțional și biologic.

Am folosit de asemenea și noi, în unele cazuri în care persistă pierderile aeriene, un „plombaj biologic" cu ajutorul a 10 ml de sînge, recoltat de la bolnav, amestecat cu 5 ml soluție de aureociclină, cu unele rezultate bune; este indicat la bolnavii la care tratametul chirurgical este contraindicat.

*Tratamentul chirurgical major.* În concepția noastră, tratamentul chirurgical major este indicat numai atunci cînd drenajul aspirativ corect efectuat și condus, nu a dat vindecări în cel mult șapte zile. Se cunosc mai multe procedee chirurgicale; le vom expune și noi și în final vom expune procedeul nostru.



Scanned with OKEN Scanner

— Rezecția pulmonară („blebsectomia"). Unii autori ca Tyson, Crandal Hoyer, Clagett au recomandat rezecția chisturilor pulmonare în pneumotoraxul spontan.

Se poate face rezecția pulmonară a zonei chistice periferice, cu ajutorul aparatelor sovietice de sutură mecanică pulmonară (de tipul UK 70), sau numai aerostază prin sutura acestor blebsuri.

— Pleurectomia parietală (decorticarea pleurală). Extirparea chirurgicală a pleurei parietale normale a fost indicată prima oară în 1949, nu în pneumotoraxul spontan, ci în bolile cardiace cianogene (Barett și Daley), pentru ameliorarea circulației pulmonare prin pleurectomie parietală bilaterală, la bolnavii inoperabili pentru tetralogie Fallot sau pentru revascularizarea plămînilor atrofici la bolnavii cu emfizem pulmonar. Ulterior, Carr, în 1954, a recomandat ca pleurectomia să fie aplicată la bolnavi cu pneumotorax spontan. Gaensler, în 1956, a comunicat primele cazuri de pacienți cu pneumotorax spontan la care a practicat pleurectomia parietală cu rezultate bune.

Pleurectomia a fost indicată:

- La bolnavii cu pneumotorax total și cu leziuni patologice macroscopice minime sau invizibile în momentul toracotomiei.
- Recidive ale pneumotoraxului spontan.
- Evidențierea de leziuni chistice la nivelul plămînului, pe radiografiile toracice.
- Persistența pierderilor aeriene (*air leack*) cu expansiunea incompletă a plămînului.
- Hemopneumotoraxul spontan. Autorii recomandă pleurectomia la nivelul peretelui mediastinal superior, cu excepția reflexiunii diafragmatice și pericardice.

Alți autori recomandă controlul sistematic al diafragmului în cursul toracotomiei, mai ales la femei (fiind cunoscută existența „pneumotoraxului catamenial"), cu închiderea defectului diafragmatic evidențiat, sau chiar cu excizia unei zone patologice de endometrioză a diafragmului (Maurer, Lillington, Stern).

Diafragmul poate fi traversat însă nu numai în cursul endometrio ei, ci poate fi și o complicație a unui pneumoperitoneu terapeutic (Jones, 1952), sau ca o complicație a pneumoperitoneului spontan. De aceea vom examina complet intraoperator diafragmul pentru depistarea și repararea prin sutură a defectelor.

Majoritatea chirurgilor conservă pleura diafragmatică (Thomar și Gebauer). Deoarece, practic, pleura diafragmatică nu poate fi extirpată, noi recomandăm procedeul nostru: chiuretajul sistematic al diafragmului, pentru a determina o simfiză solidă la acest nivel.

— Decorticarea pulmonară, cunoscută și sub diverse alte denumiri ca: pleurectomie totală, reexpansionarea chirurgicală a plămînului, decorticarea cu eliberarea funcțională, metodă de elecție în chirurgia empiemelor pleurale, este indicată în pneumotoraxul spontan cronicizat sau în cele complicate cu empieme pleurale.

— Procedeul nostru (prof. C. Coman) constă într-o triplă operație:

a) Toracotomia cu pleurectomie parietală (fig. IV.15 și fig. IV.16).

b) Rezecția atipică a zonei pulmonare afectate, sau numai sutura sa, sau ligatura la bază a „blebs"-urilor, dacă acestea sînt importante (fig. IV.17 și fig. IV.18).



Scanned with OKEN Scanner

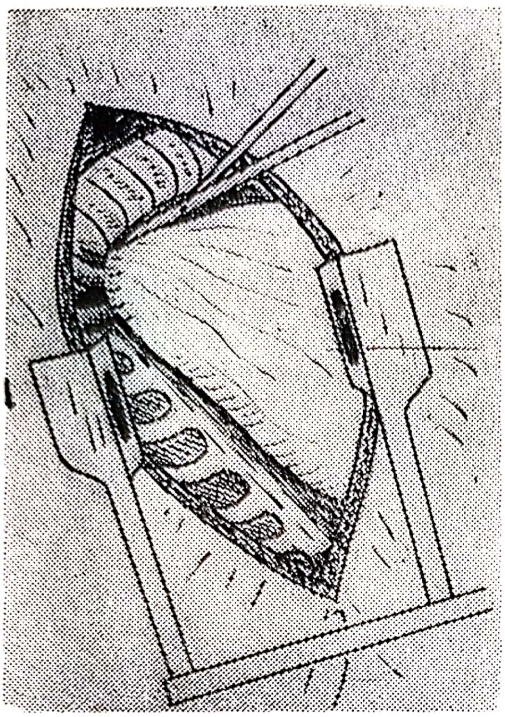

*Fig. IV.15.* — Rezecția pleurei parietale (procedeu prof. C. Coman).

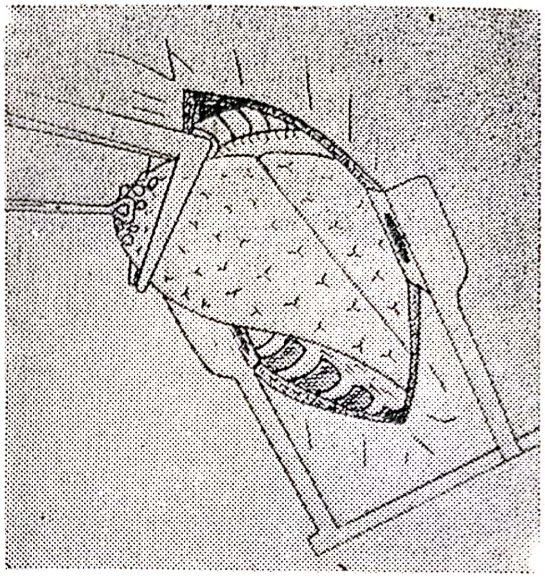

*Fig. IV.16.* — Sutura bulelor de emfizem cu aparatul de sutură mecanică U.T.L. (procedeu prof. C. Coman).

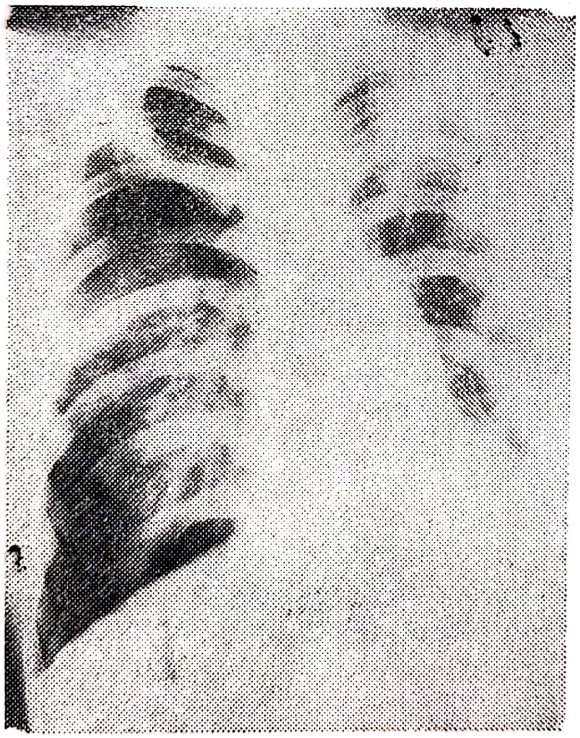

*Fig. IV.17* — Pneumotorax spontan stîng, rezolvat prin cura chirurgicală (procedeu prof. dr. C. Coman), și apariția unui pneumotorax spontan drept.

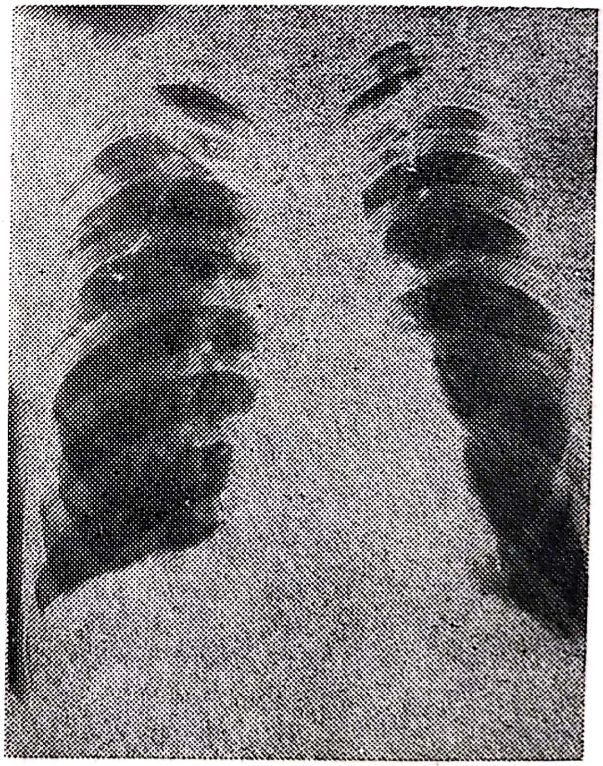

*Fig. IV.18.* — Același caz după rezolvarea chirurgicală (procedeu prof. C. Coman) a pneumotoraxului spontan drept.



Scanned with OKEN Scanner

c) Chiuretarea diafragmului.

d) Inspecția diafragmului și la nevoie sutura defectului.

Noi aplicăm de principiu acest procedeu la toți bolnavii la care reexpansiunea s-a obținut după șapte zile de drenaj aspirativ. Considerăm că un singur procedeu, izolat, rezecția bulelor de emfizem, nu este suficient. Toate acestea la un loc reprezintă metoda cea mai bună: nu s-a constatat nici o recidivă postoperatorie.

Rezultatele au fost foarte bune, fără nici o recidivă sau eșec. Tenhica: toracotomie postero-laterală, de obicei în spațiul VI; decolarea pleurei parietale fără a pătrunde în cavitatea pleurală; după introducerea depărtătorului Finochetto se execută decolarea pleurei parietale în totalitate și apoi se rezecă; astfel se realizează o pleurectomie totală. Se face inspecția parenchimului pulmonar și rezecția mecanică atipică a zonei de parenchim care conține bulele de emfizem și apoi se practică chiuretajul diafragmului pentru a favoriza simfiza bazală; apoi se drenează obișnuit cu tuburi de dren și se refac planurile anatomice.

Procedeul tehnic imaginat de noi realizează o simfiză strînsă, cu reexpansionarea completă (fig. IV.19 și fig. IV.20), fără sechele radiologice și fără recidive, fapt ce ne determină să-l recomandăm ca procedeu de rutină atunci cînd drenajul aspirativ nu a dat rezultate favorabile, din cauza unei fistule cu debit mare sau a unor fistule multiple.

*Tratamentul pneumotoraxului secundar.* Aceasta este o complicație a unei afecțiuni pulmonare cunoscute, ca tuberculoza cavitară perforată în pleură, abces pulmonar perforat în pleură, chist hidatic cortical perforat în pleură, cu hidropneumotorax hidatic, sau chist hidatic cortical nidat integru, în pleură, cancer bronho-pulmonar cavitar perforat în pleură etc.

În alte situații, afectarea pulmonară nu este cunoscută de bolnav, și bolnavul se prezintă în urgență cu semnele unui pneumotorax spontan; aceste situații se întîlnesc în unele chisturi hidatice foarte corticale, iar diagnosticul l-am stabilit intraoperator, cînd am găsit în cavitatea pleurală membrana chistului hidatic supurat și perforat.

În aceste cazuri, tratamentul este ca în pneumotoraxul spontan, cu mențiunea că sîntem obligați, în majoritatea cazurilor, să intervenim prin toracotomie și să aplicăm procedeul nostru, cu sutura parenchimului pulmonar efracționat.

În celelalte cazuri de pneumotorax, secundar unor alte afecțiuni: tuberculoză cavitară, abces pulmonar sau cancer, aceste complicații pleurale, în principiu vor fi tratate ca empieme potențiale, plus drenaj, plus tratament general al bolii de bază, plus tratament local; la nevoie, decorticare pulmonară pentru cele transformate deja în empieme.

## Concluzii

Pneumotoraxul spontan este astăzi o afecțiune destul de frecventă; ea reprezintă, în concepția noastră, o urgență chirurgicală care trebuie rapid diagnosticată și corect tratată pentru a obține o vindecare solidă.

Considerată de unii clinicieni în mod greșit o afecțiune medicală simplă, cu o evoluție benignă, în realitate ea trebuie considerată drept o urgență chirurgicală, care, netratată la timp și corect, este o sursă a unei grave compli-



Scanned with OKEN Scanner

caţii; ba mai mult, în unele forme anatomopatologice (*bypass valve*, *chake valve*) poate pune în pericol viaţa bolnavului. Chiar în cele catalogate simple, vindecarea se poate face cu sechele mari sau grevate de recidive.

De asemenea, considerăm că ele trebuie tratate în serviciile de urgenţă ale spitalelor judeţene şi apreciem ca nejustificată trimiterea lor de către unii chirurgi, impresionaţi de progresele chirurgiei toracice, care socotesc că aceste afecţiuni trebuie tratate doar în centrele mari specializate. Faţă de cele relatate mai sus, considerăm că rezolvarea acestor urgenţe trebuie făcută de chirurgi generali, care trebuie să fie în măsură să aplice rapid un tratament corect aşa cum l-am expus noi şi să trimită la centrele de chirurgie toracică numai cazurile complicate: procedînd în acest mod, vom putea vindeca fără complicaţii (sechele sau mutilări anatomo-funcţionale), această afecţiune care este astăzi destul de frecvent întîlnită în practica medicală.

Scanned with OKEN Scanner

# V. MALFORMAȚIILE CONGENITALE TRAHEO-BRONHO-PULMONARE

Malformațiile congenitale traheo-bronho-pulmonare reprezintă o achiziție recentă a patologiei chirurgicale toracice, cu multe necunoscute patogenice care așteaptă să fie lămurite; dintre acestea menționăm:

● Frecvența reală a malformațiilor traheo-bronho-pulmonare nu este exact cunoscută, deoarece ele sînt analizate cu precădere numai la cauzele mortalității neonatale; ea variază după autori:

— Mac Gregor dă o frecvență de 18,7%;
— Mac Intosh dă o frecvență de 7,5%.

Aceste date sînt neconcludente deoarece sînt obținute în urma necropsiilor neonatale (primele 30 de zile); în realitate însă ele sînt mai frecvente, mai ales cele compatibile cu viața.

● Cauzele malformațiilor sînt de asemenea încă incomplet elucidate.

## 1. NOȚIUNEA DE EMBRIOLOGIE TRAHEO-BRONHO-PULMONARĂ

Se consideră că explicația etiologică a malformațiilor congenitale este aceea a anomaliilor cu care copilul vine la naștere. Trebuie făcută deosebirea între ereditar (în care acțiunea are loc asupra germenului și este transmisibilă), în timp ce afecțiunea congenitală este cîștigată în timpul vieții intrauterine și este o maladie somatică netransmisibilă. Pînă în prezent nu s-a stabilit însă cu precizie rolul eredității în apariția malformațiilor congenitale.

Se consideră că explicația etiologică a malformațiilor congenitale este aceea a anomaliilor cu care copilul vine la naștere. Trebuie făcută deosebirea între ereditar (în care acțiunea are loc asupra germenului și este transmisibilă), în timp ce afecțiunea congenitală este cîștigată în timpul vieții intrauterine și este o maladie somatică netransmisibilă. Pînă în prezent nu s-a stabilit însă cu precizie rolul eredității în apariția malformațiilor congenitale.

Dintre factorii ambianți exteriori, următorii ar juca un rol important:

— Chimioteratogeneza menționează rolul nefast al Mg, Se, Co, alcoolului.
— Rolul virozelor (Gregg, 1940).
— Razele X.



Scanned with OKEN Scanner

— Carențele vitaminice din regimul mamei, mai ales la cele care au făcut tratament cu antibiotice; cea mai importantă ar fi carența în vitamina A (Wilson și Warkany).

— Unele medicamente: tranchilizante, antibiotice (tetraciclina, cloramfenicolul etc.).

O altă problemă este aceea a clasificării acestor malformații; s-au făcut multe clasificări; amintim pe cele cunoscute:

Clasificarea lui Jordan (1939):

a) Anomaliile plămînilor și ale țesutului pulmonar: agenezii, lobi supranumerari, absența de lobi pulmonari, lobi atipici, țesut pulmonar anormal cu pedicul accesoriu sau fără, atelectazii, malformații chistice congenitale, metaplazie congenitală (fig. V.1).

b) Anomaliile arborelui bronșic: agenezii, număr insuficient de bronhii, bronhii accesorii, chisturi bronșice, dilatații bronșice, stenoze bronșice, fistule, atrezii; anomalii ale traheei.

c) Anomalii ale laringelui și epiglotei. Breton și Dubois le clasifică astfel:

- Malformații mari: agenezii, aplazii, hipoplazii pulmonare.
- Localizări anormale de țesut pulmonar:
  — plămîn supranumerar și segmentațiile chistice;
  — chisturi bronhogenice ale mediastinului.
- Anomalii scizurale și bronșice:
  — anomalii scizurale prin exces sau prin absență;
  — anomalii bronșice prin deplasare sau prin exces.

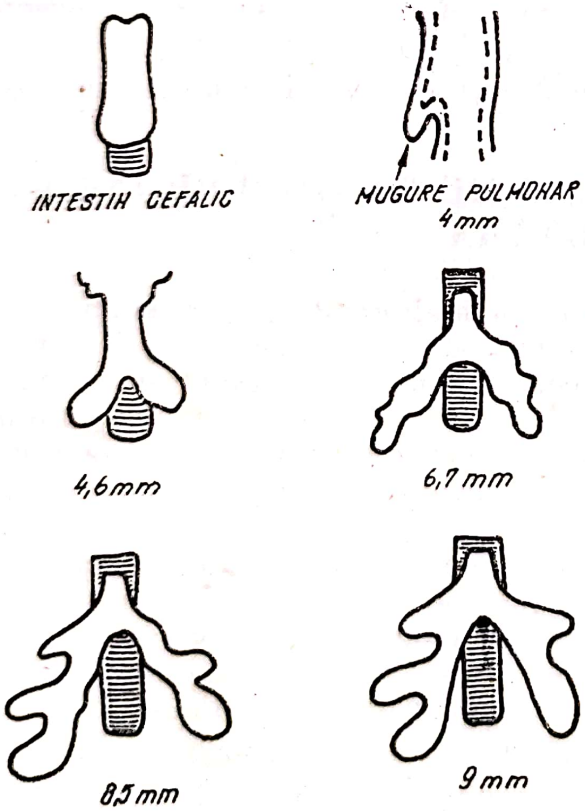


*Fig. V.1.* — Dezvoltarea mugurilor bronșici (după Heiss).

- Anomalii pulmonare cu origine malformativă discutabilă:
  — chisturi aeriene;
  — hamartoamele pulmonare (fig. V.2).

Pentru o înțelegere a acestor malformații sînt necesare cîteva noțiuni sumare de embriologie traheo-bronho-pulmonară.

Aparatul respirator se dezvoltă în trei faze:

1 — Perioada embrionară sau stadiul glandular.

2 — Perioada fetală sau canaliculară.

3 — Perioada neonatală și infantilă sau stadiul alveolar.

1. Perioada embrionară (0—5 luni). Mugurele respirator apare între săptămîna a 3-a — a 4-a, din intestinul cefalic; el crește lateral prin trunchiurile bronșice, care încep să se dividă dichotomic după Evast și Gretman, iar după Robinson, Heiss, Miller și

Norris dublu monopodic și dichotomic.

În această perioadă lipsește vascularizația.

2. Perioada fetală sau stadiul canalicular. În acest stadiu arborele traheo-bronhopulmonar este reprezentat de „criza vasculară", în care se constată apariția capilarelor mezenchimatoase și dispariția marginilor epiteliale la extremitatea conductelor bronșice.

Aceste capilare se înmulțesc foarte repede: astfel, la 5 luni apare ca un organ foarte vascular.

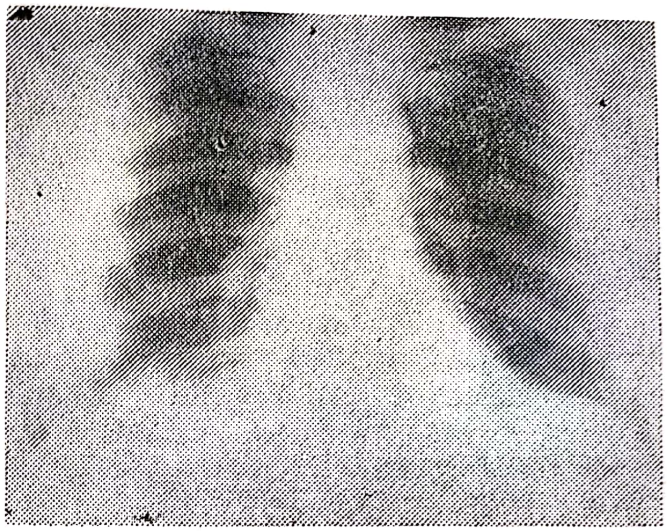

*Fig. V.2.* — Hamartocondrom pulmonar drept.

3. Perioada neonatală sau stadiul alveolar. Pătrunderea aerului în arborele traheo-bronșic la naștere duce la pneumatizarea parenchimului pulmonar; mecanismul formării alveolelor este încă neelucidat.

4. Perioada infantilă, dezvoltarea postnatală de la naștere pînă la vîrsta adultă; se consideră că plămînul mai suferă încă transformări, etapele principale fiind următoarele:

a) aerificarea primelor zone după naștere;
b) creșterea progresivă a dimensiunilor plămînului;
c) modificarea sistemului vascular pulmonar.

În privința creșterii plămînului se confruntă două teorii:

a) Teoria clasică elaborată de von Kölinker, conform căreia „plămînul copilului este miniatura plămînului adultului".

b) Teoriile zise moderne după care creșterea plămînului s-ar face cu ajutorul a două mecanisme:

- Neoformații alveolare.
- Creșterea de volum a alveolelor.

S-au adus argumente histologice (Brown), argumente macroscopice (Zeltner).

Ultimele cercetări aduc totuși argumente în favoarea teoriei conform căreia cu cîte terminații bronșice ne naștem, cu atîtea murim.

## 2. MARILE MALFORMAȚII

În această categorie am încadrat ageneziile, aplaziile și hipoplaziile pulmonare.

Încă din 1904, Schrider a precizat caracteristicile fiecărei entități.

1. Agenezia: absența completă a bronhiei și a țesutului pulmonar.

2. Aplazia: prezența unui mugure bronșic, dar fără țesut pulmonar.

3. Hipoplazia totală sau parțială: arborele bronșic este foarte slab dezvoltat, în totalitate sau parțial, iar țesutul pulmonar are un aspect patologic.



Scanned with OKEN Scanner

Le vom analiza separat, insistînd mai mult asupra hipoplaziilor, deoarece acestea au manifestări clinice care necesită sancțiune terapeutică.

1. Ageneziile și aplaziile pulmonare. Deși au unele deosebiri anatomice, totuși au un caracter comun, și anume: nu au manifestări clinice și nici sancțiune terapeutică.

În agenezie vom constata absența completă a bronhiei, a arterei pulmonare, a țesutului pulmonar, iar în aplazie vom găsi un mic trunchi bronșic, cu o lungime de maximum 1,5 cm.

Cavitatea hemitoracelui respectiv este ocupată de mediastin și de herniera plămînului controlateral.

Această malformație poate fi asociată cu alte malformații, de exemplu cu anomalii de lobulație a plămînului unic, fistule sau atrezie esofagiană, sau cu malformație cardio-vasculară (comunicarea interatrială, interventriculară, persistența canalului arterial, anomalii ale venelor pulmonare etc.); sau alte malformații situate la față, la cap, abdomen, perete costal, aparat uro-genital etc.

Diagnosticul clinic este o raritate; de obicei el este pus la necropsie la diverse vîrste: Heerup a comunicat trei cazuri descoperite la necropsie la vîrste înaintate: 58 de ani, 65 de ani și 78 de ani.

*Examenul de laborator* este obligator în diagnosticul pozitiv:

a) Examenul radiologic arată devierea foarte marcată a mediastinului și a inimii, care comblează hemitoracele respectiv.

b) Examenul bronhografic este indispensabil; el va arăta absența carenei și a unei bronhii primitive.

c) Angiopneumografia confirmă absența arterei pulmonare.

În fața acestei „pneumonectomii embriologice", organismul s-a acomodat și adaptat prin creșterea de volum a plămînului unic, hernierea lui controlaterală, iar examenele macroscopice au arătat chiar o creștere de volum a alveolelor, deci o „superexpansiune și o superdezvoltare".

2. *Hipoplazia pulmonară* este o malformație mai frecventă, deseori cu istorie clinică care necesită tratament chirurgical.

Ea este datorată opririi în dezvoltare a mugurelui endodermic în a 3-a săptămînă, dintr-o cauză nedeterminată. Diagnosticul se pune pe baza examenelor radiologice și bronhologice.

Radiologic se observă opacitatea parțială sau totală a unui hemitorace cu hernierea controlaterală; am constatat că cele mai multe hipoplazii sînt pe stînga. În cazul în care hipoplazia este pe dreapta, se constată o herniere masivă controlaterală a plămînului. Explicația este următoarea: bronhia primitivă stîngă este mai lungă și permite balansarea ei; cordul inițial este situat în hemitoracele stîng; deplasarea mediastinului se face mai greu, și de aceea comblarea hemitoracelui în cele 2/3 superioare se face prin herniera plămînului stîng.

Bronhoscopic și bronhografic se constată absența unor trunchiuri bronșice, iar cele prezente sînt hipotrofice și bronșiectatice (fig. V.3).

În cazul supurației pulmonare pe acest plămîn hipoplazic se recomandă pneumonectomia; trebuie să manifestăm o grijă foarte mare la sutura bronșică, deoarece există pericolul jenării circulației aeriene din plămînul sănătos, dacă bontul bronșic este plasat greșit.



Scanned with OKEN Scanner

Localizările anormale de țesut bronho-pulmonar. În această categorie sînt cuprinse:

1. Plămîni supranumerari cunoscuți și sub numele de „Nebenlunge" și descriși de Rektorzik (1861).

2. Lobii accesori sau suplimentari cunoscuți sub numele de „So called accesory lobs".

3. Sechestrațiile pulmonare bine studiate de Pryce (1946) și de noi în diverse articole și comunicări.

4. Chisturile bronhogenice ale mediastinului, descrise prima dată de Stileng (1889).

Deși foarte variate ca formă, totuși sînt cauzate de aceeași disembriopatie; sînt considerate țesuturi cu structură mixtă— bronșică și pulmonară, cu vascularizație care vine direct din aortă și localizată de preferință în mediastinul posterior, în afara cavității pleurale, cu excepția sechestrației care este situată în cavitatea pleurală.

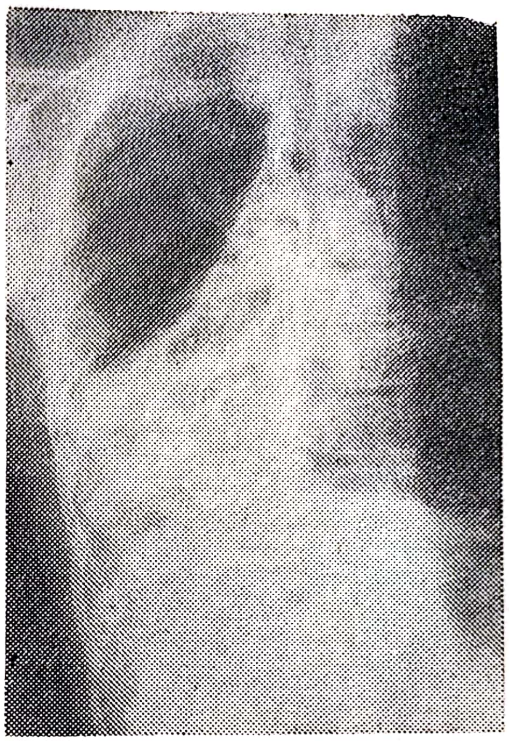

*Fig. V.3.* — Plămîn hipoplazic și bronșiectazic drept cu hernia plămînului stîng în hemitoracele drept (bronhografie dreaptă).

Precizăm că termenul de „lob accesoriu" nu mai este folosit astăzi; el este astăzi înlocuit cu termenul de „sechestrație pulmonară".

Noi le vom studia numai pe cele care au istorie clinică și necesită tratament chirurgical.

## 3. SECHESTRAȚIA PULMONARĂ

Sechestrația pulmonară este reprezentată de o masă densă, ovoidă, de consistență remitentă și colorată albicios, nepigmentată de antracoză; se deosebește astfel de parenchimul pulmonar normal : nu există plan de clivaj între sechestrație și parenchim; este situată de preferință în lobii inferiori (după experiența noastră, mai frecvent în stînga), fără comunicare cu arborele bronșic al lobului; este nutrită de o arteră anormală, care este ramură a aortei, uneori de dimensiuni foarte mari (am întîlnit și de diametrul unei artere femurale).

Termenul de sechestrație a fost și el contestat de o serie de autori (Guliner, Gebauer, Tossatu) care au propus termenul de „maladie parachistică cu irigație arterială sistematică"; totuși, termenul de „sechestrație" a fost consacrat și de aceea îl vom folosi și noi.

Prima descriere a fost făcută de Müller în 1928, iar termenul de sechestrație a fost introdus de Pryce în 1946, el aducînd mari contribuții la studierea acestor malformații.



Scanned with OKEN Scanner

Sechestrația are trei elemente principale:

a) sechestrația parenchimatoasă (absența ventilației la acest nivel);

b) sechestrația vasculară (absența vascularizației funcționale);

c) prezența arterei sistemice anormale.

Element caracteristic, prezența vasului anormal arterial, poate lipsi după unii autori (Gebauer); se pot întîlni asemenea vase și în alte supurații pulmonare. Noi, pe baza cercetărilor clinice și experimentale, considerăm greșită această afirmație, deoarece dezvoltarea circulației sistemice anormale în supurație are altă patogenie; din aceste motive, noi considerăm că vasul anormal arterial sistemic este elementul caracteristic al sechestrației (fig. V. 4).

Diagnosticul se pune pe baza examenului radiologic, care arată opacitatea bazală respectivă; examenul bronhografic arată lipsa de comunicare între lob și formație; în cazul în care sechestrația este complicată cu o supurație, am constatat apariția unui lac la nivelul sechestrației în bronhografia cu lipiodol.

Aortografia retrogradă este obligatorie; ea aduce elementul diagnostic patognomonic prin punerea în evidență a arterei anormale. Venele sechestrației sînt drenate de vena pulmonară inferioară.

*Clasificări:*

*1. Clasificarea lui Pryce:*

a) Tip I: prezența arterei anormale fără anomalie de parenchim.

b) Tip II: artera anormală vascularizează atît sechestrație cît și parenchimul lobar anormal.

c) Tip III: artera anormală vascularizează exclusiv sechestrația.

2. Clasificarea lui Delarme:

a) Tip I Pryce: sechestrația izolată a arterei pulmonare cu arbore bronșic integru.

*Fig. V.4.* — Sechestrație pulmonară stîngă. Radiografie în profil stîng.

b) Tip II Pryce: sechestrația artere pulmonare cu absența a 1-2 bronhii segmentare; artera anormală irigă și sechestrația și parenchimul normal.

c) Tip III Pryce: artera segmentară irigă exclusiv sechestrația.

d) Tipul Le Brigand-Dupez: artera sistemică irigă sechestrația, dar ramurile arterei pulmonare lobare și sistemul bronșic sînt normal reprezentate și în sechestrație.

Problemele cele mai importante sînt cele *diagnostice* și *terapeutice*. Precizarea diagnosticului este necesară pentru a ne aviza de prezența arterei anormale, ramură din aortă, care poate avea traiecte foarte curioase, uneori transdiafragmatice. În cazul în care nu ne așteptăm la prezența sa și nu o căutăm, ea poate fi lezată și hemoragia este foarte greu de stăpînit.



Scanned with OKEN Scanner

Diagnosticul diferențial îl facem cu bronșiectaziile, pioscleroza, chistul hidatic sau bronhogenetic, cu tumori benigne sau maligne, cu afecțiuni congenitale pulmonare ca de exemplu sindromul Halasz; acest sindrom este caracterizat prin retur venos anormal, hipoplazie de arteră pulmonară, anomalie bronșică cu dublă vascularizație plus anevrism arterio-venos pulmonar.

*Patogenia* este controversată; teoria fracționării susține că în cursul dezvoltării embrionare o ramură bronșică s-ar izola din arborele bronșic normal, neurmat de ramuri ale arterei pulmonare și, din aceste motive, acest teritoriu este vascularizat de arterele sistemice.

Teoria „mugurelui accesoriu" consideră că sechestrația s-ar datora unui al doilea mugur respirator derivat din intestinul primitiv, a cărei vascularizație ar fi asigurată de sistemul arterial splanhnic.

Pryce consideră că *primum movens* al sechestrației pulmonare ar fi reprezentat de artera anormală, din cauza ageneziei arterei pulmonare la acest nivel și înlocuirea ei cu o arteră sistematică care ar avea o structură elastică asemănătoare cu a arterei pulmonare (teoria a fost susținută de Smoth, Mourgue, Delavue).

Alți autori contestă originea congenitală a sechestrației (Gebauer, Masson — 1959) și o consideră o afecțiune dobîndită, consecutivă unui proces postnatal.

Totuși noi considerăm că sechestrația pulmonară este o afecțiune congenitală: teoria lui Gebauer și Mason nu are argumente plauzibile.

Pe baza experienței noastre subliniem următoarele caracteristici ale sechestrației:

- Localizarea este tipică în lobii inferiori.
- Clinic se manifestă prin puseuri de supurație, fără afectarea stării generale.
- Somatic, coexistență posibilă cu alte malformații.
- Diagnosticul pozitiv este dificil deseori; pe experiența noastră, diagnosticul pozitiv a fost stabilit intraoperator, elementul patognomonic fiind vasul anormal.
- Terapia constă în lobectomie inferioară, cu ligatura separată a vasului anormal care poate veni direct din aortă sau transdiafragmatic; din aceste motive, la bolnavi cu puseuri supurative și stare generală bună, să ne gîndim și la sechestrație, mai ales în timpul eliberării lobilor inferiori de aderențe și să căutăm dacă are sau nu un vas anormal.

## 4. CHISTURILE BRONHOGENETICE

Chisturile bronhogenetice sînt localizate în afara parenchimului pulmonar; uneori însă legate printr-un pedicul de arborele bronșic, iar embriologic ele sînt datorate unei anomalii a mugurelui respirator, descrise fiind de Stileng, în 1889.

Din punct de vedere topografic ele se pot clasifica astfel:

1. Grupul paratraheal drept; sînt cele mai frecvente pe experiența noastră.

2. Grupul carinal; pot fi în legătură cu bifurcația traheală; nu am întîlnit nici un caz în experiența noastră.



Scanned with OKEN Scanner

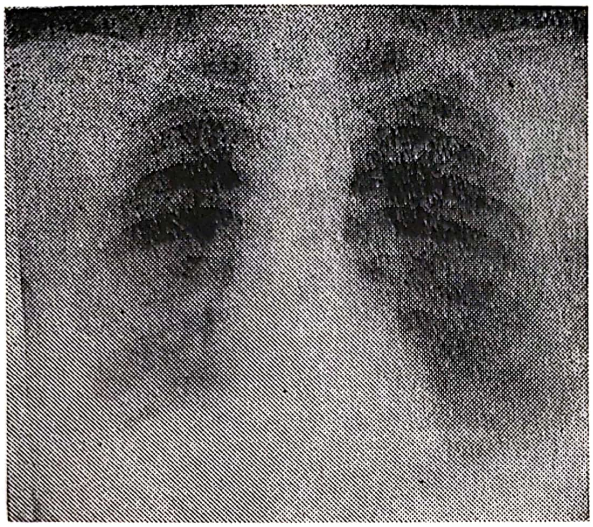

*Fig. V.5.* — Chist bronhogenetic în 1/3 superioară stîngă.

3. Grupul hilar situat de obicei parabronșic (fiig. V.5).

4. Grupul paraesofagian, de preferință aproape de cardia; unele sînt situate chiar în peretele esofagian.

5. Grupul divers: pericard, țesut subcutanat presternal, retrovertebral.

*Clinica* acestor chisturi este săracă; ele sînt o descoperire radiologică, deseori fără fenomene clinice.

Diagnosticul pozitiv este dificil; diagnosticul diferențial se face cu: chisturi hidatice, tumori benigne, cazeoame, anevrisme, tuberculoame, leiomioame etc.

*Tratamentul* este chirurgical, de extirpare; noi recomandăm deschiderea chistului, evacuarea conținutului lichidian filant gălbui și extirparea parțială a peretelui. După părerea noastră, nu este necesară extirparea totală, fiind riscantă. Nu am constatat nici o recidivă după procedeul recomandat de noi.

Anomaliile de scizuri și de bronhii. Aceste malformații nu au expresie clinică și nu prezintă importanță chirurgicală decît în măsura în care ar crea dificultăți tehnicilor chirurgicale de rezecție segmentare; au o indicație mai restrînsă astăzi; pentru a cunoaște aceste anomalii bronșice am recomandat ca la toate rezecțiile segmentare, să se practice obligatoriu examenul bronhografic care va preciza existența acestor anomalii (fig.V.6).

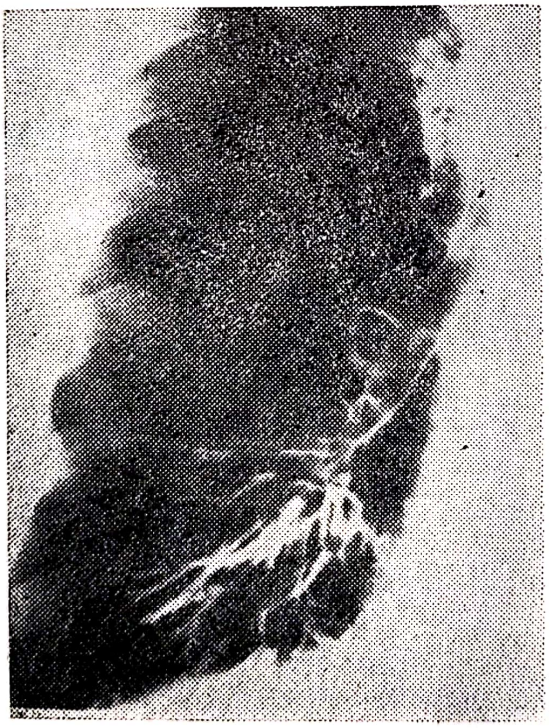

*Fig. V.6.* — Bronhie traheală dreaptă situată deasupra lobarei superioare drepte (bronhografie de față).

În ceea ce privește anomaliile de scizură, precizăm că scizurile suplimentare nu au nici o semnificație practică; singura anomalie de scizură care are semnificație practică este aceea a absenței scizurii stîngi, îmbrăcînd aspectul de plămîn monobloc și care pune mari probleme tehnice lobectomiilor stîngi, deoarece acestea trebuie practicate tip segmentectomie.

Malformații pulmonare de natură malformativă contestabilă. În aceste categorii încadrăm două entități: chisturile aeriene ale plămînului și hamartoamele pulmonare.



Scanned with OKEN Scanner

— Chisturile aeriene ale plămînului sînt malformaţii pulmonare destul de frecvente, atît la copil cît şi la alte vîrste; apar sub formă de chisturi unice sau multiple.

Galley şi Delarue (1951) au făcut următoarea clasificare:

1. Chisturi cu înveliş bronşic (bronhogenic).
2. Chisturi parenchimatoase sau bule de emfizem.
3. Pneumatocel.

• Chisturile bronhogenice le-am studiat; precizăm că ele pot avea un conţinut aerian sau lichidian.

• Chisturile parenchimatoase (bula de emfizem); se întîlnesc două tipuri:

a) emfizem interstiţial subpleural („blebs"), descris de Miller;

b) emfizem alveolar situat în parenchimul propriu-zis (bulele Miller).

*Emfizemul interstiţial „blebs"*

„Blebs"-urile sînt localizate între pleură şi plămîn şi deseori sînt la originea pneumotoraxelor zise spontane, atunci cînd ele se fisurează. Sînt caracterizate prin aceea că sînt multiple şi de obicei sînt localizate la vîrfurile plămînului.

*Emfizemul alveolar* corespunde distrucţiei unei zone de parenchim pulmonar printr-un proces pe care Besançon şi Delarue l-au denumit „pneumonie reticulară atrofică".

Se disting mai multe tipuri:

— bule de emfizem scleroatrofice, sechele ale unei scleroze localizate sau diseminate;

— emfizem obstructiv cu bronhia obstruată prin mecanismul *Chek Valve*, descrise de Chevaleur şi Jackson;

— emfizem bulos pseudocavitar;

— maladia emfizematoasă în care treptat plămînul este distrus şi există aspectul de plămîn evanescent;

— emfizemul pseudocavitar, vicariant sau de supleanţă;

— pneumatocelul, cavitate buloasă gigantă, goală sau cu nivel de lichid; se întîlnesc aproape exclusiv la copii. Uneori pot îmbrăca aspecte gigante cu deplasare controlaterală a mediastinului şi insuficienţă respiratorie (fig.V.7).

Dintre acestea vom detalia chisturile aeriene unice sau multiple sub aspectul de plămîn polichistic.

Chisturile aeriene pulmonare sînt cunoscute în literatura medicală sub diferite denumiri: marile cavităţi aeriene de origine distrofică; chisturi pulmonare; emfizem lobar gigant; boală chistică congenitală a plămînului; emfizem malformativ lobar gigant etc. Noi preferăm termenul de chist aerian pulmonar care ni se pare mai adecvat, deoarece arată sediul şi conţinutul său fără referiri la originea acestora, care este foarte controversată.



Scanned with OKEN Scanner

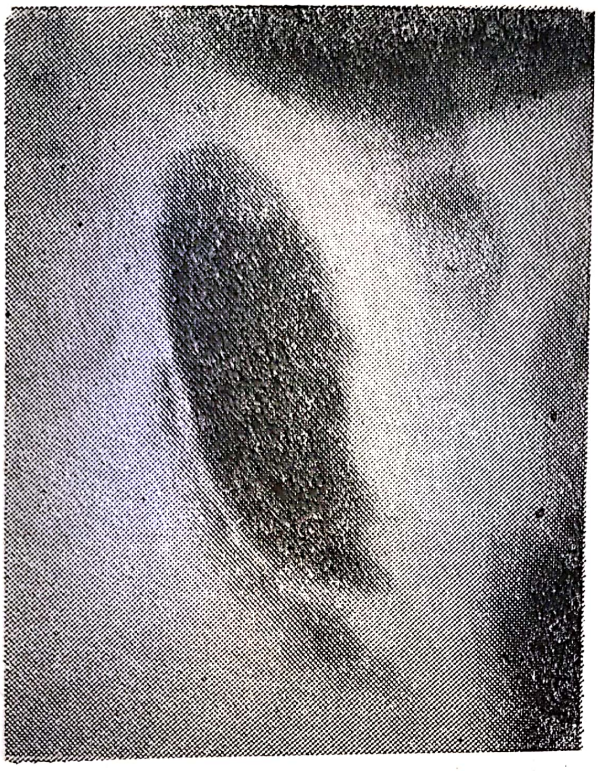

*Fig. V.7.* — Chist aerian gigant al plămînului stîng.

Fără a intra în detaliile legate de diversele clasificări, am dori să amintim totuși clasificarea lui Mercier și Vaneuville, denumită tridimensională, la care parametrul spațial se reduce la două variante:

— malformații ortotopice;

— malformații heterotopice.

Folosirea metodelor moderne cantitative de investigație au adus contribuții importante la cunoașterea etapelor de dezvoltare embriologică ale plămînului și asupra modalității sale de creștere, admițîndu-se astăzi de mulți cercetători că la vîrsta de 40 de zile (17 mm), fetusul are arborele bronșic exact (topografic) la fel cu cel al adultului și că creșterea nu s-ar face prin apariția de noi teritorii bronșice, ci prin dezvoltarea celor existente. Aceste cercetări combat deci vechile ipoteze (Bremer) potrivit cărora numărul ramurilor bronșice ar crește pînă la vîrsta de 18 ani.

## 5. CHISTURILE AERIENE PULMONARE

Chisturile aeriene pulmonare se întîlnesc destul de frecvent în patologia toracică a copilului și chiar a adultului; trebuie să recunoaștem că diagnosticul și tratamentul acestora nu se face întotdeauna corect.

Noi am adoptat clasificarea clinică (deoarece celelalte clasificări sînt încă controversate), care are avantajul că este practică și didactică. Astfel chisturile aeriene pulmonare se împart în:

• Chisturi aeriene solitare care pot afecta unul sau mai mulți lobi și care pot comprima restul parenchimului pulmonar și deplasa controlateral mediastinul. Aceste chisturi au un perete tapetat cu epiteliu ciliat cilindric sau cubic. Acest perete poate fi sau nu afectat de procese infecțioase cronice sau acute, în cazul în care chistul aerian pulmonar este infectat și atunci examenul histologic nu mai evidențiază acest înveliș bronșic, ceea ce nu exclude originea congenitală.

În alte cazuri, acest epiteliu caracteristic este absent mai ales în cele cu supradistensie realizate prin mecanismele *Bypass valve* (inspirația și expirația sînt posibile), sau mai ales *Chek valve* (inspirația posibilă — expirația, nu). Aceste forme se întîlnesc mai frecvent la nou-născut și la copilul mic.



Scanned with OKEN Scanner

• Chisturile aeriene multiple, diseminate în întregul plămîn sau la un lob, sau unele chiar bilaterale. Sructura lor histologică este asemănătoare cu a celor solitare; alteori au aspectul adenomatos. La secțiune acest plămîn are aspect de burete, de unde și diversele denumiri: *Honeycomb Kunh*, *Poumon aréolaire* sau *Nebenlunge* (fig. V.8).

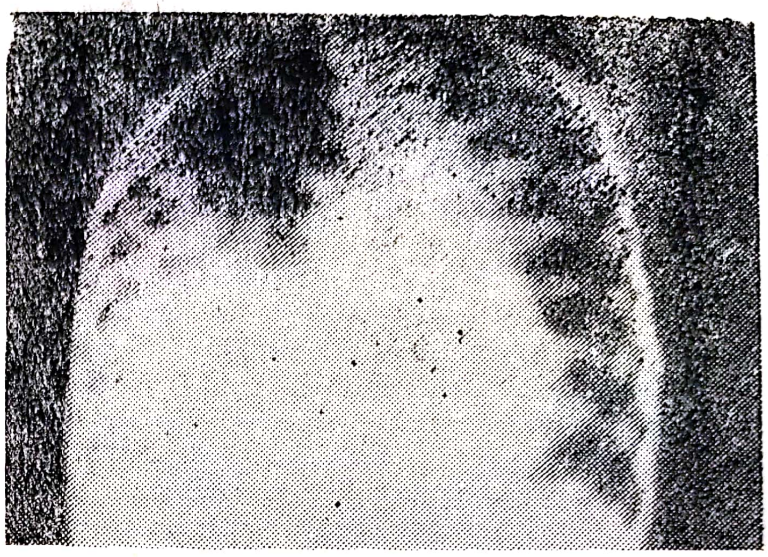

*Fig. V.8.* — Chisturi aeriene pulmonare dreapta supurate.

Cu ajutorul metodelor moderne de investigație și a examenului clinic, diagnosticul pozitiv poate fi pus în multe cazuri cu mare ușurință, datorită imaginilor radiologice aproape specifice.

Examenul clinic nu trebuie subestimat; el este de mare ajutor în precizarea diagnosticului, în funcție de vîrsta copilului și de conținutul chisturilor. Este cunoscut faptul că chisturile aeriene pulmonare, spre deosebire de chisturile pline, au o simptomatologie clinică deseori zgomotoasă, generată de trei tipuri de complicații:

1. Mecanice, cauzate de creșterea prea mare a chistului, punerea lui sub tensiune. În aceste cazuri, toracele este globulos, mediastinul foarte deplasat spre partea sănătoasă, copilul este cianotic, uneori insuficient respirator.

2. Infecțioase: chistul are nivel de lichid variabil de la o examinare la alta, iar infecția afectează și plămînul controlateral; fenomenele de insuficiență respiratorie sînt dramatice.

3. Mixte — mecanice și infecțioase; în aceste cazuri, insuficiența respiratorie este gravă și unii bolnavi decedează înaintea stabilirii diagnosticului și a aplicării tratamentului.

În alte cazuri se constată o latență clinică și copilul este depistat cu ocazia unui examen radiologic, mai ales în chisturile solitare mici sau multiple necomplicate. Reamintim faptul că aceste malformații pulmonare pot fi asociate cu alte malformații osteo-cutanate, cardiace, digestive, fapt ce ne obligă ca în prezența acestora să investigăm și plămînul, și invers.

Examenele paraclinice sînt însă extrem de valoroase în precizarea diagnosticului pozitiv. Dintre acestea cele radiotomografice sînt cele mai importante; imaginea radiologică este aproape tipică; hiperclaritatea este omogenă, uneori cu trabecule care pot evoca existența unor lojete; în cele neinfectate conturul este clar, net, bine delimitat; în cele infectate se vede nivelul de lichid, conturul mai gros, zonă de infecție în parenchimul înconjurător, deplasare a mediastinului, spațiile intercostale destinse.



Scanned with OKEN Scanner

În chisturile aeriene multiple apare imaginea de ciorchine de strugure.

Celelalte examene ca: bronhoscopia, bronhografia, angiopneumografia, scintigrafia își găsesc indicații mai restrînse, deoarece foarte rar poate fi pusă în evidență cu ajutorul bronhografiei, comunicarea chistului cu arborele bronșic; în unele cazuri însă, se pot depista alte malformații bronșice și de aceea bronhografia își găsește indicația.

Angiografia și cateterismul cardiac sînt indicate atunci cînd se bănuiește asocierea unor malformații cardio-vasculare, mai ales că în unele cazuri malformațiile pot fi complexe, iar insuficiența respiratorie poate fi consecința unei malformații cardio-vasculare: de exemplu, un canal arterial în care presiunea din artera pulmonară este egală cu cea sistemică și care cedează odată cu suprimările canalului, după care funcția respiratorie se ameliorează.

La aceste examene clinice și paraclinice, noi am mai recomandat, mai ales în chisturile aeriene situate în 1/2 inferioară a toracelui, în plămînul stîng polichistic și esofagografia și examenul baritat al tubului digestiv, în poziția standard și Trendelenburg. Acest examen simplu poate să aducă elemente de mare valoare în excluderea unor malformații digestive și precizarea diagnosticului pozitiv. În experiența noastră am întîlnit un caz de hernie diafragmatică stîngă, care a fost etichetat drept plămîn polichistic stîng și un altul cu diverticul gastric, interpretat drept chist aerian pulmonar de lob inferior drept infectat.

Diagnosticul diferențial al chisturilor aeriene pulmonare este deseori dificil și cu toată bogăția investigațiilor, uneori numai toracotomia îl poate preciza; el trebuie făcut cu diverse afecțiuni bronho-pulmonare sau cu malformații digestive. Afecțiunile bronho-pulmonare cu care se face diagnosticul diferențial sînt:

— Pneumotoraxul spontan, de care poate fi deosebit cu ajutorul examenului radiologic care arată la chistul aerian un unghi obtuz de racordare a marginii inferioare a chistului de mediastin; la acest semn noi adăugăm distensia spațiilor intercostale și a conturului inferior al chistului care este rotund, cu concavitate în sus, în timp ce la pneumotoraxul spontan conturul este linear, cu diverse înclinații, iar spațiile intercostale nu sînt destinse.

Totuși, uneori se poate face confuzia cu un pneumotorax; în aceste cazuri drenajul este indicat, dar el se dovedește ineficient; la un copil de 3 luni s-a practicat o pleurotomie *a minima* cu drenaj, pentru pneumotorax spontan; diagnosticul a fost infirmat de evoluție și intraoperator s-a găsit un chist aerian gigant.

— Emfizemul bulos și emfizemul sclero-atrofic.

— Stafilococia pleuro-pulmonară; aici un rol mare îl joacă anamneza și examenul radiologic.

— Emfizemul unilateral prin corpi străini, la care examenul radiologic și bronhoscopia sînt edificatoare.

— Bronșiectaziile chistice: bronhografia este concludentă și edificatoare.

— Malformații adenomatoide pulmonare; sînt dificil de diferențiat cu ajutorul examenului clinic și radiologic.

— Cavernele tuberculoase buloase, mai ales după tratamentul cu HIN; anamneza, IDR, celelalte examene sînt edificatoare.

— Pneumatocelul; diagnosticul diferențial poate fi foarte dificil.



Scanned with OKEN Scanner

— Abcesul pulmonar epitelizat, chistul hidatic evacuat, pleureziile închistate și evacuate; anamneza joacă un rol important în stabilirea diagnosticului.

Tratamentul acestor chisturi aeriene este exclusiv chirurgical; momentul operator trebuie însă ales într-o fază în care simptomatologia este mută; excepție fac cazurile în care indicația este de urgență;.

Indicația tratamentului chirurgical se impune în fața acestor afecțiuni, cu condiția aprecierii riscului operator în contextul posibilității coexistenței și a altor malformații. În cazul malformațiilor pulmonare unice, recomandăm ca tratamentul chirurgical să fie aplicat imediat ce diagnosticul a fost stabilit, deoarece complicațiile mecanice infecțioase și funcționale sînt frecvente și grave.

La nou-născut sau la copilul mic, fenomenele de insuficiență respiratorie pot pune problema practicării unei traheostomii preoperatorii pentru reechilibrare și tratament preoperator; în alte cazuri este necesar un tratament antibiotic susținut pentru tratamentul infecției supraadăugate, după care vom indica tratamentul chirurgical.

Clasificarea clinică a chisturilor aeriene pulmonare adoptată de noi, are și repercusiuni practice în cazul chisturilor multiple lobare sau pulmonare; indicăm rezecția parenchimului pulmonar afectat, în timp ce la chistul aerian pulmonar, principiile chirurgiei toracice funcționale ai cărei adepți sîntem, ne-a determinat să punem la punct un procedeu original care respectă aceste principii funcționale și este contrar indicațiilor clasice.

Tehnicile chirurgicale pe care le recomandăm noi, după ce am făcut tratamentul preoperator cu antibiotice la cele infectate, pentru stabilizarea procesului inflamator supraadăugat, sînt următoarele:

1. Chisturile lobare multiple, rezecția pulmonară a teritoriului afectat.
2. La chisturile gigante solitare sîntem împotriva rezecției și recomandăm procedeul nostru (prof. C. Coman) care constă din:

— Rezecția pereților chistului pînă la joncțiunea cu parenchimul pulmonar.

— Surjet la „bordură“, cu nylon dus-întors, în „X“.

— Capitonajul zonei de implantare a parenchimului pulmonar.

## 6. MALFORMAȚIILE DIGESTIVE

a) Aplazia de diafragm stîng, cu hernierea conținutului digestiv în torace, care simulează plămînul polichistic.

b) Chistul enterogen supradiafragmatic, diverticul gastric, diverticul esofagian pot crea confuzii cu chistul aerian pulmonar (fig. V.9, V.10, V.11, V.12).

c) Herniile diafragmatice.

## 7. MALFORMAȚIILE TRAHEALE ȘI BRONȘICE

Cele mai frecvente anomalii ale traheei sînt cele reprezentate de fistulele eso-traheale, deseori asociate, și cu diferite forme de atrezie esofagiană.



Scanned with OKEN Scanner

*Fig. V.9.* — Chist gastroenterogen drept.

*Fig. V.10* — Diverticul esofagian.

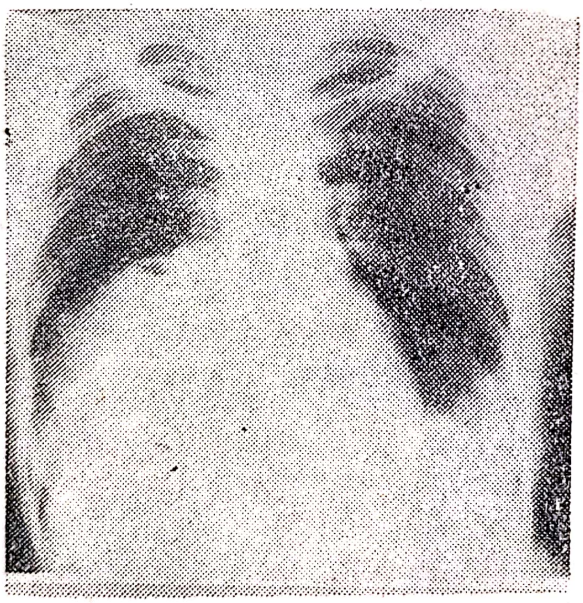

*Fig. V.11.* — Chist gastrogen supurat drept.

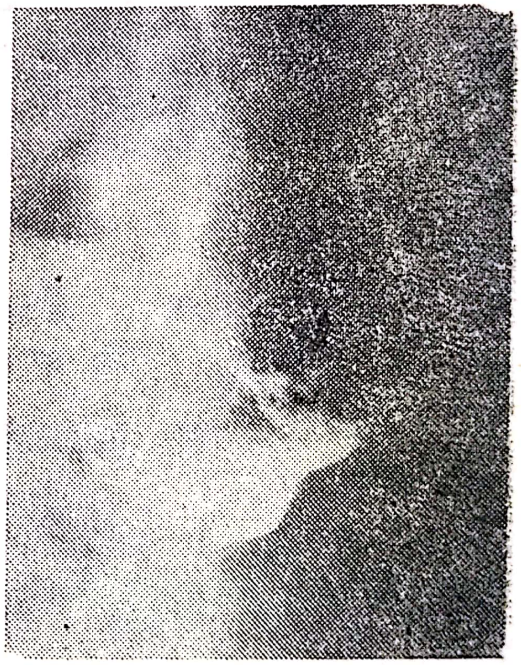

*Fig. V.12.* — Acelaşi caz, după cura chirurgicală a chistului gastrogen; se vede linia de sutură cu agrafe metalice.

Patogenia lor este explicată prin aceea că nu se face separarea completă a mugurelui respirator primitiv din intestinul primitiv. S-au făcut numeroase clasificări ale fistulelor eso-aeriene; pe baza experienţei clinice am făcut şi noi o clasificare care este mai completă.

*Clasificarea fistulelor eso-traheo-bronșice*

— Prof. Dr. Doc. Constantin Coman —

I. Fistule eso-traheo-bronșice congenitale (primitive):
   1. Ale nou-născutului:
      a) cu atrezie esofagiană;
      b) fără atrezie esofagiană.
   2. Ale copilului:
      a) cu complicații pleuro-pulmonare;
      b) fără complicații pleuro-pulmonare.
   3. Ale adultului:
      a) cu complicații;
      b) fără complicații.

II. Fistule eso-traheale dobîndite (secundar):
   1. Fistule eso-traheale secundare unor tumori maligne ale esofagului sau traheo-bronșice:
      a) spontane;
      b) postradioterapie;
      c) iatrogene (consecutive unor investigații bronșice sau esofagiene).
   2. Fistule eso-traheo-bronșice posttraumatice ale mediastinului:
      a) traumatism esofagian complicat cu fistulă traheo-bronșică
      b) traumatism traheo-bronșic complicat cu fistule esofagiene.
   3. Fistule eso-traheo-bronșice după corpi străin :
      a) corpi străini eso-bronșici;
      b) corpi străini endoesofagieni;
      c) corpi străini endotoracici.
   4. Fistule eso-traheo-bronșice postcaustice.
   5. Fistule eso-traheo-bronșice postinflamatorii:
      a) tuberculoză ganglionară mediastinală, cu fistulizare eso-traheo-bronșică;
      b) micoze traheo-bronșice fistulizate;
      c) diverticuli esofagieni infectați și fistulizați;
      d) supurații bronho-pulmonare fistulizate în esofag.

Reamintim de asemenea faptul că, din punct de vedere anatomopatologic, fistulele eso-aeriene au fost împărțite în patru tipuri:

1. Tipul I corespunde unui diverticul esofagian congenital.

2. Tipul II este cel mai frecvent și corespunde unui traiect fistular direct între esofag și arborele aerian.

3. Tipul III: fistula esofagiană se deschide într-o cavitate chistică pulmonară.

4. Tipul IV: esofagul comunică cu un segment pulmonar sechestrat.

Insistăm asupra unui element esențial privind investigațiile pentru stabilirea diagnosticului de certitudine: endoscopia nu poate fi edificatoare; bronhoscopia nu evidențiază fistula, datorită sediului ei distal și țesutului de granulație nespecifică din vecinătate; esofagografia nu este concludentă, datorită faptului că orificiul fistular, adesea neinflamat, este ascuns de un repliu al mucoasei esofagiene.

Numai esofagografia este examenul cheie în aceste cazuri; în mod obligatoriu trebuie să injecteze și arborele traheo-bronșic.



Scanned with OKEN Scanner

Tratamentul este exclusiv chirurgical. Pregătirea operatorie a bolnavului implică anumite particularităţi esenţiale, pe care le-am aplicat şi bolnavilor noştri:

— „Uscarea" la maximum a secreţiei bronşice prin antibioterapie, gimnastica medicală respiratorie şi drenajul postural.

— Cu 24 de ore înainte de operaţie se recomandă o dietă totală pentru a evita inundaţia bronşică în timpul manevrelor de întoarcere a bolnavului dacă pregătirea preoperatorie este bună, intubaţia cu sonda Carlens nu mai este necesară.

— „Alegerea" momentului operator optim, la o distanţă de aproximativ 20 de zile după ultimul puseu bronhopneumonic febril.

*

Concluziile care se pot degaja din experienţa noastră prezintă unele particularităţi din punct de vedere clinic, radiologic şi terapeutic.

1. Fistula traheo-esofagiană primitivă, congenitală, este o malformaţie ce se întîlneşte destul de rar; pe statistica noastră, doar 2% din cazurile cu fistule eso-traheo-bronşice de diferite origini.

2. Mascat de supuraţii bronho-pulmonare repetate, diagnosticul de fistulă eso-aeriană este relativ dificil de precizat; interogatoriul minuţios şi atent, precum şi esofagografia lipiodolată sînt edificatoare.

3. Diagnosticul de fistulă eso-traheală trebuie în mod obligator să fie evidenţiat prin esofago- şi traheografie; altfel, diagnosticul este doar o supoziţie, fără valoare şi fără dreptul de toracotomie (fig. V.13, V.14).

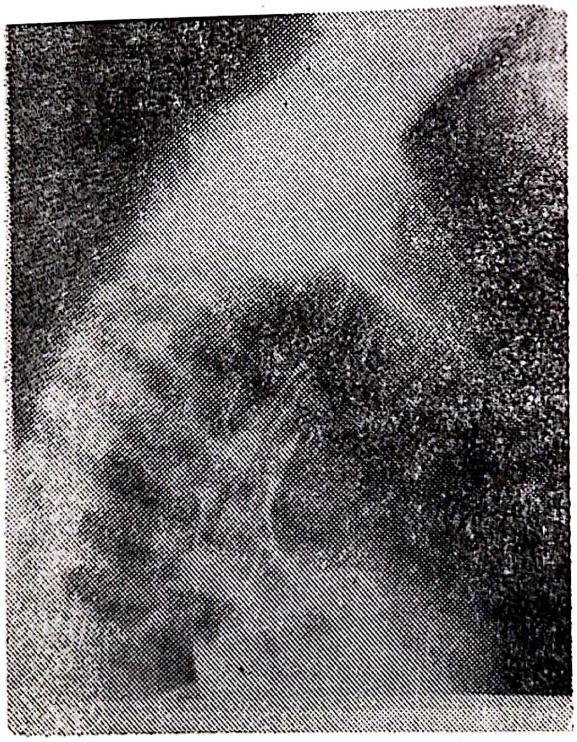

*Fig. V.13.* — Fistulă eso-traheală: esofagografie cu traheobronhografie.

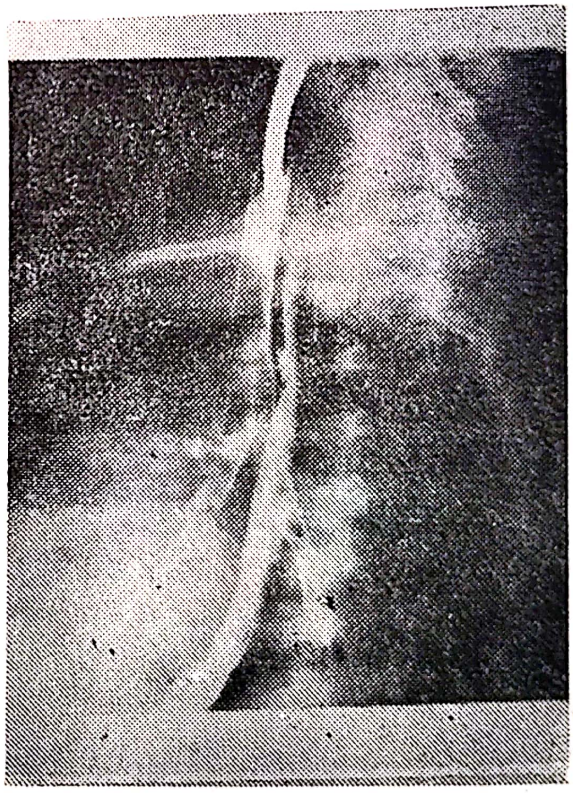

*Fig. V.14.* — Fistulă eso-traheală; traheografie cu pătrunderea lipiodolului prin fistulă în esofag.

De asemenea trebuie investigată prin bronhografie bilaterală, starea parenchimului pulmonar; în cazul unor bronşiectazii, asocierea rezecţiei teritoriului respectiv este obligatorie.

În istoricul acestor bolnavi se găsesc infecţii pulmonare repetate; în mod secundar, tusea la deglutiţia lichidelor sau mai simplu, a salivei, este un semn fundamental ce apare în special după deglutiţia de lichide iritante, în timpul ingestiei de fructe reci.

Sancţiunea terapeutică chirurgicală este singura care aduce vindecarea; de aceea este importantă stabilirea cît mai precoce a diagnosticului pozitiv, înaintea apariţiei unor complicaţii grave pleuro-pulmonare.

La nou-născut, în mai mult de 80% din cazuri, sediul fistulei este eso-traheal; la adult, sediul este mai frecvent eso-bronşic. Cu cît calibrul fistule este mai mic şi sediul mai jos, cu atît simptomatologia este mai frustă şi descoperirea se face mai tardiv; de aceea, în unele cazuri ale noastre, existenţa unor fistule eso-aeriene a fost descoperită cu prilejul unor rezecţii pulmonare efectuate pentru alte afecţiuni (bronşiectazii, supuraţii), fapt ce ne-a determinat ca în toate supuraţiile bronho-pulmonare de lobi inferiori, să recomandăm în mod obligatoriu esofagografia.

Aspectul intraoperator al traiectului fistulos de fistulă simplă, liberă într-un ţesut intact, fără adenopatie, constituie unul din cele mai bune criterii de a eticheta fistula drept congenitală; cele dobîndite prezintă însă un ţesut bogat de inflamaţie şi de scleroză perifistulară.

Din punct de vedere tactic, noi sîntem partizanii efectuării intervenţiei într-un singur timp operator şi începem cu cura fistule ieso-traheale terminînd întotdeauna cu gastrostomia, pe care o considerăm obligatorie şi pe care o menţinem 21 de zile.

Din punct de vedere tehnic, recomandăm pregătirea unui lambou pediculat de pleură parietală cu care manşonăm sutura fistulei la capătul ei esofagian şi traheal.

Alte malformaţii ale traheei şi ale bronhiilor sînt:

a) Traheocelul, manifestat clinic prin infecţii cronice cu distrugerea ţesutului elastic al porţiunii membranoase a traheei, cu dezvoltarea la acest nivel a unor pungi cu conţinut purulent. Manifestarea clinică este de supuraţie pulmonară iar examenul traheoscopic pune diagnosticul pozitiv al originii supuraţiei. Tratamentul este chirurgical: extirparea formaţiunii de pe partea membranoasă a traheei, aşa cum recomandă Sulivan şi Onangiardi (1960).

b) Traheomalacia este cauzată de un defect în creştere a cartilajelor traheale. Această afecţiune este deseori asociată cu alte malformaţiie de exemplu cu emfizemul obstructiv, cu chisturi aerine pulmonare. Examenul bronhoscopic arată o mobilitate anormală a lumenului traheal în inspiraţie şi expiraţie. Diagnosticul diferenţial trebuie făcut cu compresiuni extrinseci traheale (vasculare, tumori mediastinale) şi cu neoplasmul de trahee. Examenul traheografic cu lupiodol arată o trahee mult dilatată şi sinuoasă.

c) Diverticulii bronşici sînt malformaţii extrem de rare şi a căror istorie clinică se confundă cu a supuraţiilor traheo-bronho-pulmonare.



Scanned with OKEN Scanner

## Bibliografie


1. BRUSA P. — La sindrom di Kartegéner, *Minerva Ped.*, 1951, 5/18, 778—781.
2. BOYDEN E.A. — Bronhogenetic cysts and the therapy of intralobar sequestration intralobar. Nex embriologic data, *J.J. Thorac. Surg.*, 1958, 35, 604.
3. CĂRPINIȘAN C., COMAN C., NICOLESCU P., ȘTEFĂNESCU M.C., POPESCU LYDIA, LENGHEL E. — Contribuții la studiul hamartocondroamelor pulmonare, *Chirurgia (Buc.)*, 1952, XX, 4, 210—214.
4. COMAN C., GEORGESCU GEORGETA, DIMITRIU MURA, ZARA D. — Problèmes actuels des séquestrations pulmonaires extra- et intralobaires, *Le Poumon et le Coeur*, 1973, 2, 115, 120.
5. COMAN C., STAN A., GEORGESCU GEORGETA, DIMITRIU MURA — Probleme diagnostice și terapeutice ale chisturilor aeriene la copii, *Pediatria (Buc.)*, 1971, 6, 533 — 547.
6. COMAN C., Scurai A., ZARA D. - Fistulă eso-traheală la copil operată și vindecată, *Pediatria (Buc)*, 1975, 1, 59.
7. DIKEY B.L. — Kartagener's syndrome in children, *Dis. Chest*, 1953, 23, 657—777.
8. SANTY P., GALY P. și colab. — La séquestration pulmonaire kystique avec artère anormale; à propos de 20 observations, *Lyon Méd.*, 1959.


Scanned with OKEN Scanner

# VI. SUPURAȚIILE BRONHO-PULMONARE

## 1. GENERALITĂȚI

Supurațiile bronho-pulmonare se întîlnesc astăzi destul de frecvent în practica medicală și cu toate descoperirile etapei moderne medicale, a investigațiilor complexe în ajutorul precizării diagnosticului precoce (clinic, bacteriologic, radiologic), al chimio- și antibioterapiei, multe supurații ajung însă în domeniul terapeuticii chirurgicale.

Mai mult chiar, din cauza unor greșeli de medicație, a încrederii prea mari în mirajul antibioticelor, a unor tratamente foarte îndelungate care vindecă puseul dar nu și leziunea, încă se mai întîlnesc cazuri inoperabile pe baza criteriului funcțional, biologic sau chiar tehnico-anesteziologic.

Repetarea puseurilor supurative alterează atît funcția cardio-respiratorie cît și parenchimurile nobile, putînd duce la insuficiențe hepato-renale sau chiar la amiloidoză; din aceste motive, indicația tratamentului chirurgical trebuie pusă cît mai precoce, pentru a se putea obține rezultatele cele mai bune.

Au fost făcute multe *clasificări* ale supurațiilor bronho-pulmonare, bazate pe diverse criterii; vom enumera și noi cîteva:

1. Abces simplu, abces putrid, abces amoebian.
2. Prima clasificare a aparținut lui Jacoud, care le-a împărțit în:

a) abcese pulmonare primitive;

b) abcese pulmonare metastatice;

c) prin propagare la plămîn a unor supurații primitive osoase, mediastinale sau esofagiene.

3. Clasificarea lui Durand (1939).
4. Clasifcarea lui Kourilsky (1949—1960).
5. Clasificarea lui Popper și colaboratorii (1960).

Experiența mare acumulată în clinica noastră ne-a permis să facem și noi o clasificare care să cuprindă toate criteriile și, în plus, să aibă și viză terapeutică.

În concepția noastră, termenul de supurație bronho-pulmonară ni se pare cel mai corect, deoarece secrețiile purulente sînt eliminate prin bronhie, afectînd și bronhiile tributare procesului supurativ.



Scanned with OKEN Scanner

Noi am clasificat astăzi supurațiile bronho-pulmonare în *supurații bronho-pulmonare predominant parenchimatoase* și *supurații bronho-pulmonare predominant bronșice.*

Această distincție este corectă deoarece, chiar la supurațiile predominant bronșice, în cazurile mai vechi, cu multe puseuri evolutive, se constată și afectarea parenchimului tributar, care deseori este atelectaziat, scleros și supurat.

Supurațiile bronho-pulmonare predominant parenchimatoase *primitive* se împart în acute și cronice.

A. Acute:

a) abcesul pulmonar;
b) gangrena pulmonară;
c) pneumonia.

B. Cronice:

a) abcesul cronic;
b) pneumonia cronică;
c) pneumonia cronică pseudotumorală.

Supurațiile bronho-pulmonare predominant parenchimatoase *secundare* se împart în:

a) secundare unui cancer bronho-pulmonar;
b) secundare corpilor străini endobronșici;
c) consecutive fistulelor eso-bronșice;
d) secundare unor malformații congenitale bronho-pulmonare;
e) secundare unor chisturi hidatice sparte și evacuate;
f) secundare unor traumatisme traheo-bronșice cu stenoză și supurație retrostenotică.

*Supurațiile bronho-pulmonare predominant bronșice* se împart în dobîndite și congenitale:

A. *Dobîndite*

1. Bronșiectazii unilaterale:
   a) segmentare sau plurisegmentare;
   b) lobare;
   c) depășind un lob.
2. Bronșiectazii bilaterale:
   a) segmentare sau plurisegmentare;
   b) lobare;
   c) depășind un lob.

B. *Congenitale.* Bronșiectazii în cadrul unor sindroame complexe:

a) sindromul Kartagener (*situs inversus* + sinuzită);
b) bronșiectaziile din cadrul sindroamelor de fibroză chistică pancreatică;
c) sindrom de agamaglobulinemie.

Datorită incontestabilelor progrese terapeutice actuale, supurațiile bronho-pulmonare, altădată așa de frecvente și de grave, au devenit astăzi mult mai rare și mai benigne. Acest fapt se explică atît prin precocitatea diagnosticului, cît și prin aceea că orice infecție, fie ea cît de neînsemnată în aparență, este tratată energic cu antibiotice, metode ce au reprezentat cea mai bună profilaxie a acestora. Folosirea pe scară largă a antibioticelor a schimbat, am putea spune, nu numai clinica supurațiilor bronho-pulmonare, dar și bacteriologia, anatomopatologia și terapeutica acestora. Supurațiile putride,



Scanned with OKEN Scanner

gangrenele pulmonare provocate de germenii anaerobi proteolitici ai florei Veillon și de spirili, au dispărut practic din tabloul supurațiilor bronho-pulmonare. Germenii s-au selecționat, unii au devenit rezistenți la antibiotice și se întîlnesc frecvent în cadrul supurațiilor pulmonare, cum este stafilococul, iar alții, foști saprofiți, ca *Pseudomonas aeruginosa*, au devenit patogeni și extrem de periculoși. Astăzi se pun clinicianului probleme noi de bacteriologie și terapie, probleme care trebuie rezolvate în bune condiții.

Chirurgia joacă și astăzi un rol important în rezolvarea unor supurații bronho-pulmonare primitive sau secundare, deoarece cele mai optimiste statistici dau, prin tratamentul medical, următoarele rezultate:

— 70% vindecări *„restitutio ad integrum"*;
— 20% vindecări cu sechele;
— 10% eșecuri, cronicizare.

În afară de aceasta, supurațiile bronho-pulmonare secundare nu-și găsesc rezolvarea decît prin tratament chirurgical.

Cele expuse reprezintă concepția clinicii de chirurgie toracică București, privind tratamentul chirurgical al supurațiilor bronho-pulmonare care se bazează pe o experiență de peste 20 000 de supurații bronho-pulmonare operate.

*Patogenia* supurațiilor bronho-pulmonare este complexă și multiple mecanisme pot fi incriminate; vom aminti cîteva elemente comune tuturor supurațiilor bronho-pulmonare, urmînd ca la fiecare formă să le detaliem.

Referitor la patogenie este necesar a se preciza dacă supurația este primitivă sau secundară unor boli, unor tehnici de investigație sau metode terapeutice. Este cunoscută frecvența asocierii supurațiilor bronho-pulmonare la cancerul bronho-pulmonar, ele reprezentînd deseori o mască a bolii primitive. Tratamentul medical cu antibiotice al supurației duce la ameliorarea stării clinice și a tabloului radiologic, cu agravarea însă (în contrast) a cancerului și deseori a pierderii momentului operator. Subliniem că ori de cîte ori supurația nu-și demonstrează etiologia, se impune un examen bronhoscopic.

Asocierea tuberculozei pulmonare cu supurația pune deseori probleme etiopatogenice, care, uneori, nu pot fi tranșate decît de examenul histopatologic al piesei de rezecție.

Etiopatogenia supurațiilor a devenit mai complexă, deoarece au apărut cauze noi de infecție, ca reanimarea cardio-respiratorie prin traheostomie, cu protezarea mecanică a respirației; septicemia, ca o complicație a cateterismului cardiac, cu metastaze infecțioase pulmonare; poluarea mediului; tratamente imunosupresoare cariolitice; tratamente iradiante; infecțiile intraspitalicești, uneori sub formă explozivă, de adevărate epidemii.

Izolarea germenului patogen este deseori dificilă, fapt ce creează dificultăți în aplicarea unui tratament adecvat eficace și astfel multe supurații primitive necesită, în cele din urmă, un tratament chirurgical.

Scăderea importantă a cazurilor de supurații bronho-pulmonare nu a redus însă, în aceeași măsură, gravitatea lor, ci fac din ele o problemă mereu actuală a patologiei toracice.

Chirurgia joacă astăzi un rol important în rezolvarea unor supurații bronho-pulmonare primitive sau secundare. Cele mai optimiste statistici dau, așa cum am arătat, în urma tratamentelor medicale ale supurațiilor pul-



Scanned with OKEN Scanner

monare — 70% vindecări cu „*restitutio ad integrum*", 20% vindecări cu sechele, mai ales sub forma cavităților deterjate epitelizate și 10% eșecuri cu cronicizare.

Precizăm faptul că supurațiile pulmonare secundare nu pot fi rezolvate decît cu ajutorul chirurgiei de rezecție; dacă la acest număr mare mai adăugăm eșecurile antibioterapiei în proporție de 10% din totalul cazurilor și în concepția noastră și cele 20% sechelare mari, ne putem face o imagine mai precisă asupra actualității tratamentului chirurgical al supurațiilor bronho-pulmonare.

Pneumologul este astăzi tot mai des confruntat cu două probleme importante ale supurațiilor bronho-pulmonare:

1. Probleme de diagnostic, legate de precizarea tipului de supurație: primitivă sau secundară. Această problemă este, am putea spune, capitală pentru prognostic, deoarece obiectivele tratamentului medical în formele tipice nu pot fi radicale, în timp ce pentru cele secundare, ele nu reprezintă decît o etapă imediată după răcirea puseului evolutiv, urmînd a fi pusă indicația tratamentului chirurgical.

1. Probleme de concepție privind supurațiile bronho-pulmonare cronice și pneumoniile cronice, în ceea ce privește criteriile de apreciere și atitudinea terapeutică.

Puține capitole de patologie umană au cunoscut atîtea frămîntări și evident, progrese, ca cele privitoare la supurațiile bronho-pulmonare, care au provocat numeroase dispute nosografice și terapeutice.

Mecanismul supurațiilor în cancerul bronho-pulmonar este astăzi bine cunoscut și sînt descrise două posibilități care pot evolua, separat sau concomitent, la același bolnav:

a) Supurația teritoriului hipoventilat și slab irigat în amonte poate fi realizată fie de evoluția unei tumori endobronșice, fie prin compresiune extrinsecă, fie mixt. Dacă tumoarea bronșică este asociată și cu congestie, stenoza incompletă inițial poate deveni totală; ulterior se poate realiza stenoza totală a bronhiei primitive cu atelectazia și supurația gravă a plămînului respectiv. Tratamentul cu antibiotice poate deseori să ducă la resorbția supurației și repermeabilizarea bronhiei.

b) Uneori, în special în tumorile periferice gigante, necroza masei tumorale duce la supurația tumorii. Mecanismul necrozei și al supurației pulmonare se explică astăzi astfel: creșterea masivă a tumorii realizează o discordanță între timpul de proliferare tumorală și posibilitățile nutritive prin arterele bronșice, fapt ce duce la necroză și supurație.

## 2. ABCESELE PULMONARE

Sînt cavități apărute în parenchimul pulmonar; ele conțin puroi și reprezintă ultimul stadiu al unei infecții pulmonare necrozate.

Clasificări. În raport cu agresivitatea și complexitatea infecției sau în funcție de starea imunitară a organismului, abcesele pot să fie clasificate în unice sau multiple, uni sau bilaterale (mai ales stafilocociile pulmonare la copil, sau după avort septic); de asemenea pot fi gigante, uneori

ocupînd aproape întregul hemitorace la bolnavi deficitari imunitar sau cu tare organice (diabetici, cu insuficiență hepatică).

Au fost făcute diverse clasificări ale abceselor pulmonare; Overholt și colab. (1941) le împart în abcese simple care evoluează fără complicații și abcese complicate, respectiv abcesele multiple localitate în zona de pneumonie complicată cu bronșiectazii secundare.

O altă clasificare a acestora este cea bazată pe criteriul clinic în abcese acute și abcese cronice.

Sînt discuții asupra criteriilor obiective care să ne ajute să delimităm aceste două categorii de abcese, delimitare foarte importantă din punct de vedere terapeutic, deoarece cele cronice sînt de domeniul tratamentului chirurgical.

Studiile anatomopatologice ale supurațiilor cronice pulmonare efectuate de Bariéty și colab. (1960) au arătat că în peretele abcesului au loc fenomene de scleroză foarte marcată. Ei disting, după aspectul peretelui care îl delimitează, trei tipuri de abcese:

— abcesele pulmonare cronice evolutive, la care peretele conține puroi sau granuloame;

— abcese pulmonare cronice epitelizate;

— abcese pulmonare cronice fibroase deterjate.

Prin termenul de supurație pulmonară cronică înțelegem supurațiile localizate într-un teritoriu bronho-parenchimatos, negrefate pe o leziune pulmonară preexistentă, care nu s-a vindecat în urma unui tratament medicamentos complex, bine condus ca durată și asociere timp de aproximativ șase luni; leziunile ce persistă sînt ireversibile și devin o indicație majoră chirurgicală.

*Criteriile de apreciere* a supurațiilor bronho-pulmonare cronice diferă de la autor la autor.

1. *Criteriul timp* este cel mai apreciat. Unii autori, ca Mexer și Rochemaure, apreciază că dacă după șase săptămîni supurația nu s-a vindecat, procesul trebuie considerat cronicizat. Le Brigand consideră acest termen pînă la trei luni, iar alți autori pînă la patru luni. Trebuie precizat că acest criteriu este arbitrar, el depinzînd în primul rînd de corectitudinea tratamentului aplicat, astfel încît după reluarea sa, de data aceasta corect ca doză, asociere și timp, se poate constata vindecarea unor procese considerate deja cronice.

2. *Criteriul anatomic;* ireversibilitatea procesului, ca de exemplu stenoza bronșică, bronșiectaziile asociate, grosimea peretelui acesului cu intricarea proceselor de scleroză. Deci, în fața unei supurații pulmonare cronice, examenul bronhografic este obligatoriu, deoarece el poate demonstra ireversibilitatea procesului și deci, indicația tratamentului chirurgical.

Supurațiile pulmonare primitive cronice pot apărea sub forma unui abces pulmonar cronic, sub forma unei pneumonii cronice sau a intricării acestor aspecte. Uneori pot apărea și sub forma unei supurații cu aspect bulos, mai ales la copiii cu stafilococii pleuro-pulmonare.

Diagnosticul supurației pulmonare cronice se bazează pe un complex de semne. El este important, deoarece orientează spre tratamentul chirurgical.



Scanned with OKEN Scanner

a) Semnele clinice: persistența unei tuse, deseori cu expectorație mucopurulentă; febră discontinuă, în raport cu fenomenele de retenție sau acutizare; afectarea stării generale nu este semnificativă; uneori slăbire și fatigabilitate.

b) Semnele radiologice: zonă de condensare heterogenă, cu limite neprecise sau imagine hidroaerică cu pereți groși.

c) Studiul arborelui bronșic arată fie stenoză, fie bronșiectazii asociate.

*Incidența abceselor pulmonare* a scăzut mult în ultimele decenii, ca urmare a tratamentelor precoce cu antibiotice active, a oricăror infecții bronho-pulmonare.

Se semnalează însă o creștere a cazurilor de stafilococie pulmonară la copii și nou-născuți, infecții care rămîn încă destul de grave, cu toată indicația antibioterapiei din ce în ce mai activă și mai puțin toxică. De asemenea se constată o creștere a abceselor pulmonare cu germeni anaerobi, coli, *Proteus* și *Pseudomonas aeruginosa* (piocianic), mai ales la bolnavii supuși unei terapii imunodepresive și iradiante.

*Etiologia abceselor pulmonare* este foarte complexă și diversificată. Vom prezenta și noi principalele cauze:

a) Aspirarea materialului infectat sau a unor corpuri străine.

b) Tulburări ale funcției cerebrale cu vomismente și aspirări de resturi alimentare.

c) Alcoolism cronic atît prin slăbirea terenului cît și în stările de beție acută cu aspirația de resturi alimentare.

Se consideră că aspirarea de boluri infectate ar fi cauza cea mai frecventă a abceselor pulmonare. Lemon a demonstrat aceasta experimental, la animale, mai ales cînd este deprimat reflexul de tuse, sau tusea este ineficace (din cauza epuizării forțelor organismului sau a durerilor toracice mai ales în cazuri de traumatisme toracice).

Brock a demonstrat că topografia abceselor deprinde de poziția individului în timpul aspirării și de anatomia arborelui bronșic.

Așa se explică că peste 70% dintre abcese sînt localizate pe plămînul drept (datorită unghiului pe care bronhia primitivă dreaptă îl formează cu traheea), de preferință în segmentul apical al lobului superior sau în segmentul Fowler al lobului inferior.

Sursa materialului aspirat rămîne însă deseori greu de identificat; aspirația se poate produce după operații septice efectuate pe căile aeriene superioare, regiunea oro-faringiană, bucală, infecție dentară, (Shoemaker, Shinoi) etc.; aspirarea secrețiilor infectate din gură sub formă de sînge, cheag mucus, fragmente de țesut infectat, este un mecanism destul de frecvent întîlnit.

De asemenea aspirația particulelor alimentare sau a corpilor străini poate fi uneori cauza acestor abcese pulmonare.

d) Cancerul bronho-pulmonar prin stenoza bronșică și atelectazia secundară poate fi cauza frecventă a abceselor pulmonare.

e) Alte cauze: pneumoniile bacteriene primare sau secundare unor afecțiuni pulmonare: tuberculoză pulmonară, micoze pulmonare, leziuni congenitale, traumatisme toracice închise sau deschise.

f) Prin propagarea infecției din vecinătate: mediastin, diverticuli esofagieni, fistule eso-bronșice, abcese subfrenice fistulizate în plămîn.

În afara aspirării corpilor străini şi a secreţiilor infectate, pneumonia bacteriană este cauza frecventă a abceselor pulmonare; unele pneumonii se pot complica cu abcesele cu germeni mai frecvenţi: stafilococul, care poate fi iniţial localizat în afecţiuni ale pielii (furuncul, abces); complicaţii ale gripei, ale virozelor respiratorii.

În general, în abcese flora bacteriană este mixtă: stafilococ, pneumococ, coli, *proteus*.

*Anatomie patologică*. Necroza tisulară pulmonară, în cazul în care ea comunică cu bronhia, este evacuată şi apare cavitatea intraparenchimatoasă.

Iniţial pereţii abcesului sînt formaţi din ţesut necrotic, ulterior înlocuit cu ţesut de granulaţie, iar mai tîrziu apare ţesutul fibros, element care marchează trecerea la cronicitate.

În abcesele secundare unei embolii, abcesul apare în centnul zonei infarctizate, şi putem întîlni ca germeni: bacilul Friedländer, pneumococul, stafilococul.

*Simptomatologie*. După o perioadă de latenţă de la infecţie (cîteva zile la cîteva săptămîni) apare: febra, tusea, afectarea stării generale cu semnele tipice ale infecţiei la care se adaugă: durerea, pierderea rapidă în greutate. Tusea începe să devină productivă şi uneori apare vomica, în urma căreia simptomatologia se ameliorează: febra scade, starea generală se îmbunătăţeşte, este aşa-numita formă de vindecare a vechilor clinicieni din epoca preantibiotică.

În alte cazuri, mai ales la copii cu infecţii stafilococice, apare dispneea starea toxică, distensia abdominală, cianoză, prostraţie.

Pot apărea şi complicaţii grave, ca:

— Inundaţia traheo-bronşică în urma vomicii cu încărcare bronşică hipoxemie şi insuficienţă respiratorie gravă.

— Perforarea abcesului, „golirea" în pleură, cu apariţia unui piopneumotorax sufocant.

*Diagnosticul* se stabileşte pe baza examenelor clinice şi radiologice:

a) În faza de pneumonie, semnele clinice şi radiologice tipice ale pneumoniei francă lobară (Lisfranc).

b) În faza de constituire a abcesului apare imaginea radiologică tipică:

— Opacitatea omogenă bine delimitată, ovoidă de dimensiuni variabile, de la prinderea unui segment sau lob pînă la opacifierea întregului hemitorace.

— După vomică, imagine aeriană cu pereţi bine delimitaţi, cu nivel de lichid (fig. VI.1).

— În faza cronică, imaginea aeriană este mai mică, cu fenomene de scleroză în jur (fig. VI.2).

Examenele bacteriologice cele mai fidele sînt cele recoltate prin brohoaspiraţie, direct din teritoriul afectat; în lipsa acestuia, examenul sputei cu punerea în evidenţă a ţesutului elastic şi a germenilor patogeni, la care antibiograma este obligator necesară pentru conducerea tratamentului.

Vechile metode clinice de colectare a expectoraţiei uneori foarte abundentă (de la 500—6000 $cm^3$/24 ore şi uneori şi mai mult), în borcane speciale, conice, gradate, cu stratificările cerute, nu se mai folosesc deoarece tratamentul masiv cu antibiotice (uneori doze mamut — 200 000 000 U.I. penicilină 24 perfuzie/24 ore), scad rapid expectoraţia.



Scanned with OKEN Scanner

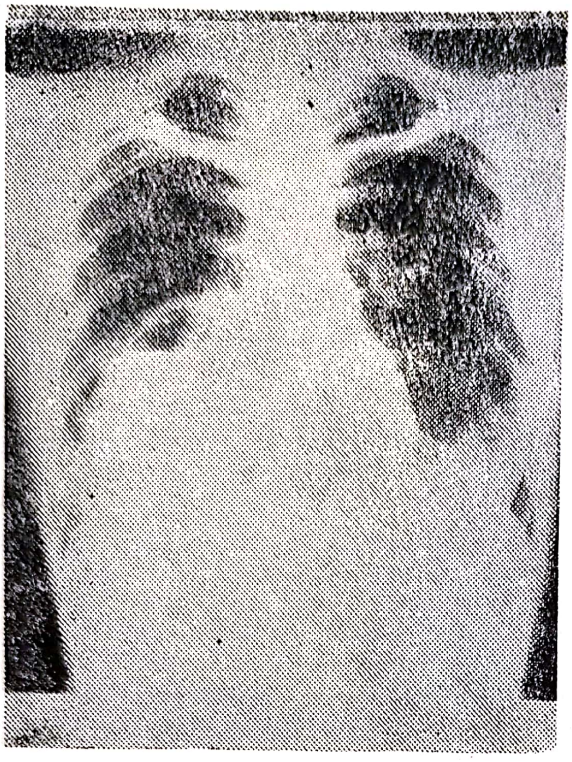

*Fig. VI.1.* — Abces pulmonar după vomică; imagine hidroaerică.

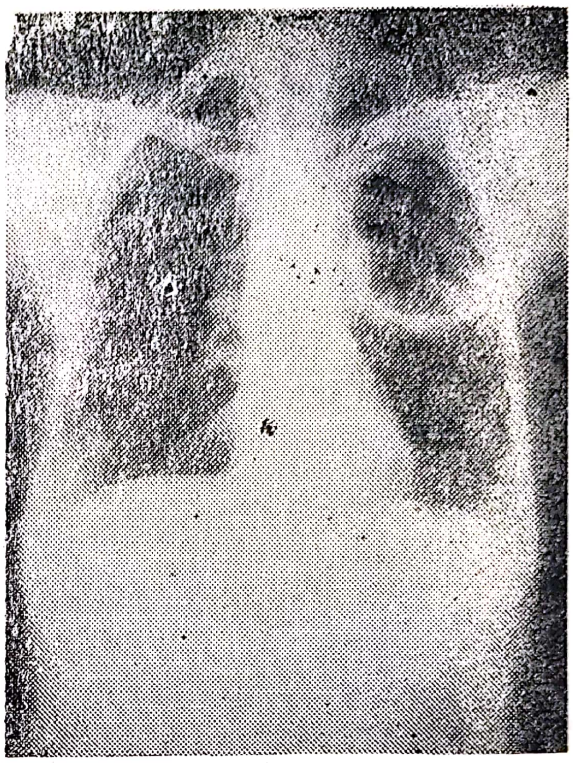

*Fig. VI.2.* — Abces pulmonar în faza cronică; imagine aeriană cu scleroză perilezională.

*Diagnosticul diferențial* se face cu toate cavitățile intraparenchimatoase suprainfectate:

— Chisturi hidatice evacuate și infectate (aici însă avem anamneza și semnul membranei ondulate pe fundul cavității).

— Chistul aerian infectat.

— Chistul bronhogenetic infectat.

— Caverna tuberculoasă (confirmată de prezența b. Koch).

— Cancerul bronho-pulmonar supurat și abcedat (examenul bronhoscopic tranșează diagnosticul).

*Evoluție.* Sub influența tratamentului medical precoce și corect condus, leziunile se pot resorbi, sau procesul se poate croniciza.

Pot apărea însă și complicații grave, mai ales în faza acută:

— golirea prin vomică, cu inundare traheo-bronșică;

— perforarea în pleură cu apariția unui piopneumotorax spontan sufocant;

— cronicizare cu hipercronicizare și afectarea funcției cardio-respiratorii a parenchimelor nobile, atunci cînd indicația chirurgicală nu este pusă la timp.

Tratamentul va fi discutat odată cu tratamentul tuturor supurațiilor bronho-pulmonare, într-un capitol special.



Scanned with OKEN Scanner

## 3. Bronşiectaziile

Capitol mult discutat în patologia medicală atît în ceea ce priveşte patogenia cît şi terapeutica. Au fost descrise prima dată de Laënnec (1819), ca afecţiuni caracterizate prin dezordini ale parenchimului bronho-pulmonar şi dilataţii ale bronhiilor. Această definiţie includea toate tipurile de bronşiectazii: chistice, cavitare sau dilatări ale structurilor pereţilor bronşici. De la descrierile lui Laënnec şi pînă astăzi cercetările au continuat, s-au aprofundat toate problemele acestei maladii cunoscute şi sub numele de maladia lui Laënnec.

Printre problemele neelucidate încă amintim:
— existenţa bronşiectaziilor fără bronhoree;
— existenţa bronhoreei fără bronşiectazii.

Delarue susţine că aceste maladii ar genera şi perturbări neurovegetative şi vasculare.

*Patogenie.* Cu toate succesele înregistrate în domeniul studierii bronşiectaziilor, trebuie să recunoaştem că patogenia este încă incomplet elucidată.

În general sînt cunoscute patru mari categorii de mecanisme patogenice:

1. Originea congenitală. Medlas a atras atenţia asupra malformaţiilor diferitelor părţi constitutive pulmonare, malformaţii care s-ar produce în viaţa intrauterină şi ar continua după naştere pînă la vîrsta adultă. Această ipoteză ar putea explica faptul că nu toţi indivizii supuşi acelorași cauze „dobîndite" fac bronşiectazii; unii nu fac. Totuşi se consideră că o parte foarte mică din bronşiectazii sînt de natură congenitală, marea majoritate fiind dobîndite.

2. Tulburările de ventilaţie pulmonară. Această categorie de mecanisme ar putea acţiona prin mai multe modalităţi:

a) Tulburări mecanice (de exemplu stenoză sau obstrucţie bronşică, blocaj bronşic prin exsudate seroase, cu atelectazia hemitoracelui respectiv).

b) Procese de condensare inflamatorie. Glands Koff explică localizarea de predilecţie a bronşiectaziilor la bazele pulmonare, deoarece în aceste regiuni mecanica ventilatorie externă este mai activă prin pompa diafragmatică. De asemenea Haman emite ipoteza existenţei unei stenoze reversibile.

c) Tulburările de excreţie cu retenţie de secreţii muco-purulente care ar putea altera peretele bronşic, sînt încă un element care explică raritatea bronşiectaziilor lobare superioare, deoarece în aceste zone drenajul secreţiilor bronşice este uşor.

3. Procesele inflamatorii pot avea localizări multiple: bronşice, parenchimatoase, pleurale.

4. Deficienţe organice sau funcţionale ale arborelui bronşic.

Teoriile precedente — congenitală, mecanică şi excretorie — susţin că în bronşiectazii predomină leziunile scheletului musculo-elastic al peretelui bronşic, însă ele vin în contradicţie cu unele fapte clinice, cu rapiditatea cu care se instalează unele bronşiectazii şi cu caracterul reversibil al unor bronşiectazii.



Scanned with OKEN Scanner

Delarue, Sors ș.a. susțin teoria că în bronșiectazii leziunile nu interesează numai bronhia, ci realizează așa-numita maladie a „organitului pulmonar“:

— leziunea de trombarterită a arterelor bronșice;
— iritații ale plexului nervos peribronșic.

*Fiziopatologie.* Trebuie explicate manifestările clinice ale bronșiectaziilor, și anume: puseurile evolutive, dispneea, hemoptiziile, hipertensiunea pulmonară, insuficiența ventriculară dreaptă, persistența aerului în teritoriile pulmonare excluse din punct de vedere bronșic.

1. Hipersecreția bronșică se explică prin perturbări ale circulației generale, astfel că sub influența diferiților factori externi, anastomozele dintre circulația pulmonară și cea sistemică, se deschid.

2. Hemoptiziile au aceeași explicație ca și hipersecreția.

3. Dispneea se explică prin încărcare bronșică.

4. Hipertensiunea pulmonară; în bronșiectazii, debitul prin arterele bronșice poate atinge 1 000 ml/minut, cu deschiderea anastomozelor cu șuntul stînga-dreapta, care determină hipertensiunea pulmonară și poate explica și agrava dispneea.

5. Insuficiența ventriculară dreaptă se explică tot prin mecanismul anterior.

6. Persistența aerului în teritoriile excluse bronșic se explică prin circulație colaterală prin porii lui Kuhn.

*Simptome. Evoluție.* În bronșiectaziile zise primitive, în etiologia lor s-au incriminat factori infecțioși: pneumopatii acute, boli contagioase (tusea convulsivă); rolul infecțiilor descendente de origine rino-faringiană.

1. Debutul poate fi variabil:

— acut, mai ales în timpul tusei convulsive la copii, sau pneumonii zise atipice la adult, cu reversibilitatea bronșiectaziilor;

— acut, sub forma pneumoniei, dar bronșiectaziile sînt ireversibile;

— acut, cu progresiunea bronșiectaziilor pînă la prinderea întregului plămîn;

— forme latente;

— forme de bronhoreee, uneori bine tolerată.

2. *Simptome*

A. *Expectorația* variabilă, uneori abundentă pînă la 700—800 cm² și mai mult chiar/24 ore, cu predominanță matinală, așa-numita toaletă bronșică.

Expectorația adunată într-un pahar conic se depune în straturi (patru): 1) spumos; 2) galben-verzui; 3) translucid; 4) purulent verzui.

Mirosul este variabil în funcție de flora bacteriană; el poate fi uneori urît mirositor. Expectorația poate conține și striuri sanguine.

Expectorația este semnul clinic dominant al bronșiectaziilor; expectorația poate avea următoarele tablouri clinice;

a) poate fi predominant mucoasă;
b) poate fi sanguinolentă și există riscul unor hemoptizii;
c) poate fi predominant purulentă.



Scanned with OKEN Scanner

B. *Tusea* este chinuitoare, umedă, productivă, mai puternică dimineaţa şi mai accentuată în anumite poziţii.

C. *Dispneea* nu este obligatorie, mai ales în procesele incipiente; ea apare şi se agravează pe parcurs, odată cu hipercapneea şi creşterea numărului de puseuri infecţioase.

D. *Hemoptizia* este un sindrom inconstant şi apare de regulă într-un stadiu mai avansat al bolii.

E. *Starea generală* este, de obicei, bine conservată.

F. *Semne fizice*. De remarcat, deseori, prezenţa hipocratismului digital.

*Diagnosticul* se stabileşte pe baza examenului clinic şi a examenului de laborator, în care examenul radiologic este în contrast cu simptomatologia, în sensul în care bolnavul are semnele tipice, deoarece mai sus de bronşiectazii uneori şi examenul radiologic pulmonar simplu este normal.

Examenul bronhoscopic şi bronhografic aduce elementele caracteristice şi patognomonice ale diagnosticului. Examenul bronhografic poate decela următoarele tipuri de bronşiectazii:

a) cilindrice (fig. VI. 3);

b) amputarea caracterizată prin dilataţii la partea terminală a bronhiei şi un fund de sac terminal (fig. VI. 4, 5);

c) bronşiectaziile saculare au fund de sac terminal întins de la hil la periferie (fig. VI. 6);

d) bronşiectazii moniliforme (fig. VI. 7).

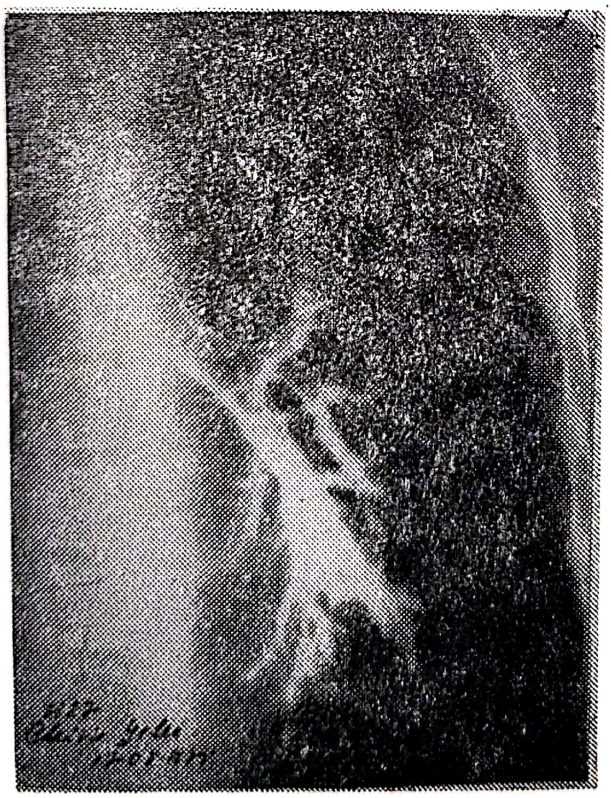

*Fig. VI.3.* — Bronşiectazii cilindrice de lob inferior stîng.

*Fig. VI.4.* — Bronşiectazii ampulare de lob inferior stîng. Bronhografie de faţă.

*Fig. VI.5.* — Același caz; bronhografie de profil stîng.



*Fig. VI.6.* — Bronșiectazii saculare de lob inferior și mediu; bronhografie dreaptă.



*Fig.VI.7.* — Bronșiectazii monififorme pulmonare dreapta; bronhografie de profil drept.

G. *Complicații:* evoluția lor duce la o infirmitate a bolnavului din cauza expectorației:

a) complicații pulmonare:

1. condensări pulmonare care pot abceda, așa-numitele abcese bronșiectatice;

2. gangrena pulmonară este excepțional de rară;

b) funcționale (fig. VI. 8).

Reducerea CVA cu dispnee; tulburări de perfuzie evidențiate de scintigramă;

c) altele: tuberculizarea lor este foarte rară;

d) la distanță:

1. abcese cerebrale.



*Fig.V. 18.* — Bronșiectazii medio-inferioare complicate cu empiem bazal închistat.

## 4. TRATAMENTUL CHIRURGICAL

În formele cronicizate în care procesul infecțios a fost stabilit după un tratament bine condus ca durată și asociație cu antibioticele la care flora este sensibilă și la care s-a asociat și metronidazolul, (la cele cu germeni anaerobi), se indică tratament chirurgical.

Tratamentul chirurgical al supurațiilor bronho-pulmonare trebuie făcut diferențiat, în funcție de tipul de supurație, forma anatomopatologică și topografia acesteia, și indicat într-un moment optim, în care procesul este stabilizat, fixat și cantonat într-un teritoriu anatomic bine delimitat.

Înaintea oricărui tratament chirurgical se va face un test terapeutic și un examen bronhologic complet, în afara examenelor obligatorii în chirurgia toracică. Testul terapeutic are un dublu scop; uneori se poate constata vindecarea unei supurații bronho-pulmonare considerate cronice și ireversibile sau, în caz contrar, va constitui o bună pregătire operatorie, obligatorie în aceste afecțiuni.

Indicațiile actuale ale tratamentului chirurgical se pun de obicei între două extremități:

— Pe de o parte cazuri cu o bună indicație, în care leziunile sînt limitate, se găsesc după maximum șase luni de tratament și, de obicei, după primul puseu evolutiv.

— Pe de altă parte, cazuri cu supurație întinsă după ani de zile de evoluție, cu un număr mare de puseuri, cu afectarea stării generale, a biologiei și a funcțiilor organismului. Uneori, prezența semnelor de amiloidoză nu mai constituie elemente de contraindicație absolută, deoarece am constatat cîteodată reversibilitatea procesului după extirparea focarului de supurație bronho-pulmonară.

Alte elemente care întregesc tabloul indicațiilor tratamentului chirurgical sînt reprezentate de:

— Apariția unor accidente hemoptoice în cadrul supurațiilor bronho-pulmonare cronice. Aceste hemoptizii sînt uneori foarte importante și sînt

explicate prin dezvoltarea extrem de importantă a circulației bronșice întîlnite în supurațiile bronho-pulmonare. Reamintim că Mac Namura a arătat că debitul circulației bronșice poate atinge cifra de 600 ml/min.

— Absența unui diagnostic etiologic, mai ales în unele pneumonii cronice, unde nu poate fi exclusă existența unui cancer bronho-pulmonar.

În general, în fața unor supurații bronho-pulmonare cronice trebuie intervenit cît mai repede, deoarece o cît de mică întîrziere a actului operator are repercusiuni nu numai asupra stării generale funcționale și biologice a organismului, dar creează dificultăți tehnice cauzate de instalarea unor simfize strînse pleurale, adenopatie și scleroză peripediculară.

Înainte de a trece la indicația diferențiată a tratamentului chirurgical, amintim cîteva principii generale, valabile pentru toate tipurile de supurații bronho-pulmonare, și anume:

— Se va evita indicarea unui act chirurgical radical, dar periculos sau mutilant, atunci cînd ne aflăm în fața unor focare de supurație bronho-pulmonară cronică sau hipercronică exstinsă, dar care nu amenință viața bolnavului.

— Se va pune întotdeauna în balanță riscul evoluției spontane a supurației bronho-pulmonare și riscul intervenției chirurgicale.

A. *Indicațiile tratamentului chirurgical în supurațiile bronho-pulmonare acute.* Trebuie precizat, de la început, că supurațiile bronho-pulmonare acute, în principiu, nu sînt de domeniul terapiei chirurgicale, ele putîndu-se vindeca astăzi prin terapeutica medicală complexă, într-o proporție de peste 90%.

În supurațiile bronho-pulmonare acute, în condițiile actuale, indicațiile tratamentului chirurgical s-au restrîns foarte mult, ele fiind rezervate unor cazuri în care terapia medicamentoasă singură nu poate stabiliza procesul sau afecțiunea, punînd în pericol viața bolnavului, sau în prezența unor complicații grave (ca de exemplu perforarea unui abces gigant în cavitatea pleurală, cu instalarea unui empiem cu fistulă bronșică și insuficiență respiratorie acută). În aceste situații, instituirea de urgență a unui drenaj este singurul gest terapeutic logic și eficace. O altă indicație se referă la abcese gangrenoase mari, prost drenate prin bronhii, cu nivel de lichid mare și cu stare de intoxicare marcată. Aceste forme de supurații pulmonare n-au dispărut, dar se întîlnesc azi din ce în ce mai rar; se constată uneori că, cu tot tratamentul complex cu doze foarte mari de antibiotice, starea generală este neinfluențată, iar riscul complicațiilor grave este evident. Noi am înlocuit pneumonia cu drenajul endocavitar, care are avantaje categorice (fig. VI. 9):

a) exclude posibilitatea infectării țesuturilor din jur;

b) permite un drenaj aspirativ, cu dublu scop: drenajul secrețiilor și micșorarea cavității intraparenchimatoase;

c) permite un tratament local eficient — tip spălătură — și instilarea de antibiotice, conform antibiogramei;

d) evită riscul complicațiilor tip inundație bronșică și cele tip fistule bronșice cu piopneumotorax și suprainfecție;

e) suprimarea drenajului este simplă, fără repercusiuni asupra tehnicilor ulterioare.

B. *Indicațiile tratamentului chirurgical în supurațiile bronho-pulmonare cronice primitive.* În cazul

supurațiilor bronho-pulmonare cronice primitive, tratamentul chirurgical își găsește o largă indicație, de îndată ce s-a stabilit diagnosticul de cronicitate și de ireversibilitate a procesului. În aceste tipuri este recomandată de obicei exereza lobară, mai rar cea segmentară sau plurisegmentară ori totală.

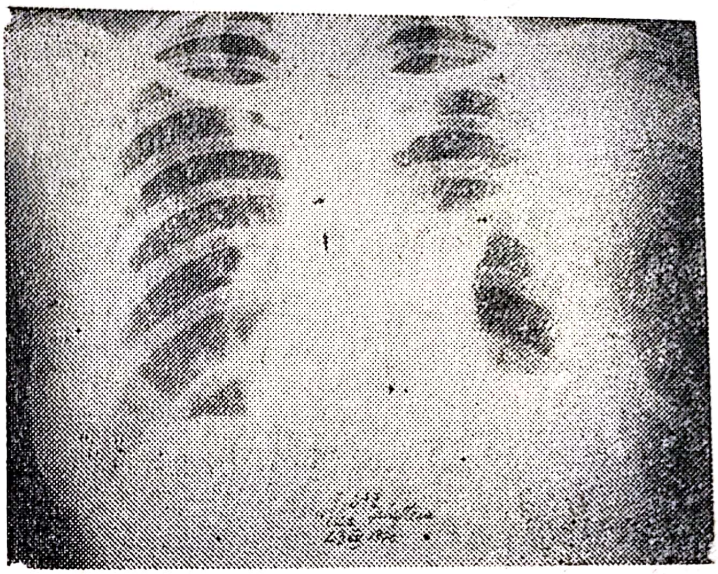

*Fig.VI.9.* — Abces pulmonar stîng gigant, drenat.

Indicația tratamentului chirurgical se impune în:

a) caz de eșec al tratamentului medical bine condus, cu persistența imaginii radiologice, după 4—6 luni de tratament;

b) recidive cu reapariția unui nou puseu supurativ, în același teritoriu sau teritorii învecinate, după stabilizarea procesului inițial;

c) în cazul suspiciunii unui cancer-bronho-pulmonar asociat;

d) supurațiile pulmonare cronice, „sechelare", epiteliale, buloase, deoarece există riscul unor complicații ulterioare ca: hemoptizii, reinfecția cavității, grefarea unei micoze, tuberculoză, sau perforarea cavernei în pleură, mai ales în cele buloase periferice, cu apariția unui pneumotorax „spontan" sau piopneumotorax.

Reamintim că indicația trebuie pusă cît mai precoce, într-un moment optîm, în care procesul să fie stabilizat, funcția cardio-respiratorie neafectată, starea generală bună, cu parenchimele nobile nealterate.

Sintetizînd indicațiile tratamentului chirurgical în supurațiile parenchimatoase de tipul abceselor pulmonare, putem sublinia următoarele aspecte:

1. Momentul operator este extrem de important în obținerea unor rezultate favorabile; el trebuie să fie ales într-o perioadă în care tratamentul medical și-a epuizat rezervele, fără însă să fi avut prea multe puseuri supurative, care să fi dus la instalarea insuficienței cardio-respiratorii și a amiloidozei. În abcesul acut, indicația operatorie își găsește extrem de rar locul, dar atunci cînd este cazul, momentul operator trebuie să fie stabilit cu mult discernămînt, de la caz la caz.

2. Exereza este singura metodă logică care trebuie indicată astăzi în tratamentul supurațiilor pulmonare. Ea trebuie să respecte principii oarecum contradictorii: să fie radicală, adică să extirpe întregul teritoriu afectat (deoarece procesele patologice sînt ireversibile), și să fie cît mai conservatoare, în ceea ce privește economia de parenchim. Respectarea acestor linii directoare este absolut necesară, riguroasă și fără concesii. Întinderea rezecției va fi în concordanță cu ele.

3. Din punct de vedere tehnic, este necesar să ținem seama de faptul că nu trebuie să indicăm rezecția segmentară, plurisegmentară sau combinată, decît numai în cazuri în care planul de clivaj anatomic (delimitat de planul venos intersegmentar) trece prin țesut sănătos.



Scanned with OKEN Scanner

4. Pneumotomia, metodă „en vogue" în urmă cu cîteva decenii, a fost aproape complet abandonată, ea găsindu-şi justificarea numai în cazuri deosebit de rare.

5. Indicaţia chirurgicală se găseşte cîteodată în faţa unor cazuri aparte, care au un caracter specific şi, în consecinţă, impune anumite particularităţi tactice şi tehnice:

a) Abcesele amoebiene, în cazul eşecului tratamentului cu emetină, în faţa unor leziuni ireversibile. Abcesul se poate suprainfecta şi, în aceste cazuri, exereza este singura în măsură să aducă vindecarea.

b) Abcesele stafilococice, mai frecvente în ultima vreme, îndeosebi la copii.

c) Abcesele tuberculizate, indiferent de mecanism, adică fie abces primitiv, tuberculizat secundar, fie o cavernă tuberculoasă suprainfectată ulterior negativării.

d) Abcesele la diabetici, cirotici, taraţi. Aici întîlnim forme grave şi de aceea tratamentul chirurgical trebuie să ţină seamă de tratarea şi controlul afecţiunii respective: echilibrarea diabetului, a proteinemiei la cirotici, a tensiunii arteriale etc. şi numai ulterior se va putea aplica tratamentul chirurgical radical în condiţii de securitate pentru bolnav.

C. *Indicaţiile tratamentului chirurgical în supuraţiile bronho-pulmonare secundare.* Supuraţiile bronho-pulmonare secundare, cum ar fi stenozele bronşice, corpii străini endobronşici, cancerul bronho-pulmonar, supuraţia unei malformaţii (fig. VI-10) existente (emfizem gigant, plămîn polichistic, hipoplazie, aplazie, sechestraţie, chisturi bronhogene, esofagiene etc.) sînt de domeniul tratamentului chirurgical. În asemenea situaţii tratamentul medical joacă rolul de medicaţie preoperatorie.

D. *Indicaţiile tratamentului chirurgical în pneumoniile cronice.* Pneumoniile cronice tipice, atipice, virotice, interstiţiale, pseudotumorale sau nu — ridică multe probleme în ceea ce priveşte diagnosticul şi tratamentul, din cauza simptomatologiei fruste şi a tabloului radiologic nespecific.

Responsabilitatea celor care depistează şi îngrijesc bolnavul este cu atît mai mare, cu cît riscul operator, în asemenea cazuri, este neînsemnat, iar intrevenţia chirurgicală are un dublu scop — diagnostic şi terapeutic —, punînd la adăpost bolnavul atît de riscurile evoluţiei şi ale tratamentului, cît şi de cele ale investigaţiei diagnostice.

Bazaţi pe aceste considerente, vom sublinia, rolul toracotomiei şi al biopsiei extemporanee intraoperatorii şi al rezecţiei, singurele în măsură să lămurească definitiv problemele complexe ridicate de asemenea cazuri.

Radiologic prezintă aspect de opacitate toracică policiclică, polimorfă sau bine delimitată, fără adenopatie satelită (fig. VI.11).

Semnele majore ale unui diagnostic pozitiv lipsesc.

Problemele acestor afecţiuni sînt însă de ordin terapeutic şi deseori este dificil de apreciat riscul evoluţiei spontane, în cazul existenţei unui neoplasm bronho-pulmonar.

În general, în pneumoniile cronice se pot comite erori, dintre care una foarte gravă, cu repercusiuni severe asupra evoluţiei şi prognosticului bolnavu-

*Fig.VI.10.* — Cancer pulmonar supurat de lob inferior drept. Radiografie de profil drept.

*Fig.VI.11.* — Pneumonie cronică bazală dreaptă. Aspect pseudotumoral.

lui, iar cealaltă fără urmări negative și cu efecte curative salutare. Acestea sînt:

1. Cea mai gravă este confundarea unui carcinom bronho-pulmonar cu o pneumonie cronică și aplicarea, în exclusivitate, a unui tratament medical „à la longue", înșelător, deoarece are efecte trecătoare asupra componentei inflamatorii prezente adesea în tumorile bronho-pulmonare, cu consecințe negative asupra prognosticului, pierzîndu-se, de regulă, momentul operator. Mulți bolnavi inoperabili se pot încadra în această situație.

Metoda de apreciere și de corectare a greșelii este cea clinico-radiologică, la care adăugăm criteriile bronhologice și histopatologice. Dacă după maximum 30 de zile nu se obține remanierea leziunii, ba dimpotrivă, după o perioadă de acalmie clinică și resorbție parțială radiologică, se constată persistența simptomatologiei clinico-radiologice, cu menținerea sau creșterea imaginii (situație în care este necesară repetarea bronhoscopiei și a bronhografiei) se recomandă, de urgență, toracotomia. Unicul risc al acesteia — dacă poate fi considerat risc — este acela al infirmării diagnosticului de cancer și al tratării leziunii prin rezecarea țesutului afectat de procese anatomopatologice ireversibile, care poate fi sursa unor complicații infecțioase ulterioare.

2. Cea mai mică eroare este aceea a confundări pneumoniei cronice cu cancerul bronho-pulmonar și indicarea toracotomiei, aceasta avînd avantajul de precizare a diagnosticului și de rezecție a teritoriului afectat, tipică sau atipică, în raport cu topografia leziunilor.

În concluzie, dorim să subliniem faptul că în fața unor opacități toracice, la care diagnosticul de certitudine nu poate fi stabilit, recomandăm întotdeauna toracotomia exploratorie cu biopsie extemporanee, și cura leziunilor



Scanned with OKEN Scanner

pulmonare prin rezecție tipică sau atipică a țesutului afectat. Procedînd astfel vom face profilaxia cancerelor inoperabile și cura radicală a unor leziuni pneumonice cronice, cu potențial evolutiv spre complicații.

E. *Indicațiile tratamentului chirurgical în bronșiectazii.* Maladia bronșiectatică este o afecțiune destul de frecventă și reprezintă o adevărată invaliditate, provocată de distrugerea definitivă a armăturii musculo-elastice a bronhiilor, în anumite teritorii (de obicei localizate de preferință în lobul mediu, lingulă și în lobii inferiori stîngi).

Tratamentul chirurgical trebuie situat în cadrul tratamentului medical, care reprezintă pregătirea preoperatorie necesară stabilizării procesului și atingerii momentului optim operator. Trebuie coordonate judicios diferite mijloace terapeutice de care dispune medicina contemporană (tratamentul antibiotic local și general, drenajul de postură, kineziterapie, cura focarelor de infecție ș.a.) și fixa locul, valoarea posibilităților, limitele și momentul în care fiecare își găsește indicația optimă.

Bazele asocierii actului chirurgical la planul terapeutic complex al tratamentului medical sînt date de următoarele elemente: existența expectorației abundente mucopurulente; repetarea puseurilor infecțioase ireductibile prin medicație; apariția unor complicații (hemoptizii, atingeri pleurale sau parenchimatoase, fixitatea imaginii bronhografice și ireversibilitatea procesului anatomopatologic).

Deciziile terapeutice în maladia bronșiectatică trebuie luate în așa fel, încît să asigure vindecarea bolnavului cu o bună recuperare funcțională și socială. Opțiunea între tratamentul conservator și cel chirurgical depinde de estimarea următorilor factori:

1. *Riscul tratamentului:*

a) Tratamentul medical prezintă neajunsul ineficacității sale și al intoleranței provocate de numărul ridicat al medicamentelor, precum și de tipul acestora, cît și pe cel al cronicizării și al complicației, în cazurile în care este prelungit peste posibilitățile sale.

b) Riscul tratamentului chirurgical în supurațiile bronho-pulmonare, în condițiile actuale, este extrem de mic dar totuși existent. Pe cazuri bine pregătite, rezecția pulmonară, practicată într-un moment optim în condițiile actuale, cînd gradul de periculozitate al actului operator este extrem de redus, el nedepășind pe cel al tratamentului medical; prezintă avantajul vindecări bolnavului (ne referim la supurațiile bronho-pulmonare, la care tratamentul medicamentos a eșuat).

2. *Gravitatea și importanța simptomelor* variază în funcție de tipul supurației bronho-pulmonare, de tratamentul aplicat, de coexistența altor maladii (astm, amiloidoză etc.), determinîndu-l pe bolnav și pe medicul curant să solicite sau nu intervenția chirurgicală.

Tratamentul chirurgical al bronșiectaziilor trebuie indicat cu mai mult curaj și aplicat în momentul în care procesul respectă următoarele deziderate: este fixat, stabilizat și cantonat într-un teritoriu anatomic bine delimitat.

De asemenea, atragem atenția că, din punct de vedere tehnic, rezecția este necesar să fie radicală, adică să extirpe întregul teritoriu afectat. Lăsarea pe loc a unor bronșiectazii zise „reversibile" are urmări nefavorabile deoarece, după rezecția pulmonară, bronșiectaziile „incipiente și reversibile" din zona restantă continuă să evolueze, mai ales după noua reorientare și arhitectură

impusă de reexpansiune. Precizăm și faptul că intraoperator, singurul element obiectiv este reprezentat numai de examenul bronhografic.

Sintetizînd indicațiile tratamentului chirurgical radical în maladia bronșiectatică, putem afirma că ele pot fi clasificate, sub aspect lezional.

Indicațiile radicale sînt:

1. Indicații foarte bune, în cazurile limitate la un teritoriu care nu depășește un lob pulmonar (segment, lobeloni, lobi) și la care exereza întregului parechim afectat are caracter radical.

2. Indicații bune, în procesele morbide care depășesc teritoriul unui lob și sînt necesare rezecții combinate sau asociate, cele mai frecvente fiind: bilobectomia medio-inferioară: lob inferior și lingulă; piramidă și lob mediu; piramidă bazală și lingulă.

3. Indicații mediocre în procese patologice extinse aproape la întregul plămîn; rezecția teritoriului afectat ar fi însă prea întinsă, iar parenchimul pulmonar restant nu ar putea realiza reexpansiunea completă. Menționăm și cazurile în care procesul patologic afectează întregul plămîn, principiul radicalității impunînd pneumonectomia.

4. Indicații de excepție, cu viză de radicalitate în bronșiectaziile bilaterale.

Cercetările din literatură ca și cele efectuate în clinica noastră, demonstrează că bronșiectaziile bilaterale au fost reconsiderate în ultimii ani; unii autori, la care ne asociem și noi, indică și în aceste cazuri tratamentul chirurgical. Părerile sînt însă diferite în ceea ce privește tactica și tehnica operatorie, dar toți sînt de acord că tratamentul chirurgical nu trebuie indicat decît în bronșiectaziile bilaterale limitate; cele extinse bilateral, la întregul arbore bronșic, reprezintă și astăzi o contraindicație operatorie absolută. Majoritatea cercetătorilor (Le Brigand, Naëf, Jaubert și alții) sînt adepții abordului chirurgical succesiv, începînd cu partea cea mai secretîndă; după aproximativ șase luni urmează intervenția controlaterală. De asemenea, se subliniază faptul că indicația bilaterală trebuie pusă numai atunci cînd leziunile sînt limitate la doi lobi, deoarece orice depășire ar avea o evoluție postoperatorie defavorabilă.

Pentru cazurile de bronșiectazii bilaterale, care cuprind 3—4 lobi, s-a indicat tratamentul chirurgical „paliativ", și anume: unilateral, prin suprimarea focarului dominant, cu efecte favorabile ulterioare și asupra leziunilor controlaterale neafectate.

În ceea ce privește autorii partizani ai tratamentului chirurgical, prin toracotomii succesive de la 3—6 luni, aceștia se împart în două categori:

a) Overholt, Chamberlain, Sanley, Mathey, Galey ș.a. fac prima reacție în plămînul în care focarul este dominant, de teama inundării bronșice postoperatorii.

b) Swieringa și Shaw susțin optica contrarie, motivînd prin aceea că plămînul mai puțin bolnav va putea asigura mai ușor funcția respiratorie postoperator.

De asemenea, în cazul abordului bilateral succesiv ar exista *următoarele avantaje:*

— risc operator mic;
— dureri și jenă respiratorie unilaterală;
— funcția respiratorie mai puțin alterată;
— adaptare și compensări treptate.



Scanned with OKEN Scanner

*Ca dezavantaje* enumerăm:
— necesitatea a două intervenţii seriate;
— tratament prelungit cu antibiotice;
— spitalizare îndelungată;
— sechele funcţionale mai mari.
*Abordul unilateral simultan* ar avea următoarele dezavantaje:
— dubla toracotomie dureroasă;
— incomod pentru bolnav, cu imobilizare;
— atingerea marcată a funcţiei respiratorii.

Aceste dezavantaje sînt, după părerea noastră, exagerate, ele neputînd umbri avantajele acestei tactici, şi anume:

— o singură secvenţă operatorie;

— conservarea unei mobilităţi a bazelor cu repercusiuni favorabile asupra recuperării funcţionale;

— evoluţie postoperatorie şi spitalizare scurtă în cazurile cu dinamică favorabilă.

În general se admite că numai bronşiectaziile bilaterale simetrice trebuie tratate bilateral, prin toracotomii succesive şi, excepţional, prin atac simultan. La bronşiectaziile bilaterale asimetrice se va aplica tratament chirurgical paliativ, cu extirparea focarului dominant, în cele limitate.

Longefait a practicat abordul bilateral simultan numai în cazuri localizate la doi lobi, cu retracţia acestora, deci cu lobectomie funcţională.

Pe experienţa noastră referitoare la abordul bilateral simultan, citäm cazul operat de noi care pare a fi mai deosebit faţă de cele publicate anterior, deoarece cumulează o serie de factori de risc:

— extinderea leziunilor la cei cinci lobi pulmonari;

— extirparea a 11—12 din cele 20 de segmente, deci echivalentul depăşeşte valoarea unei pneumonectomii;

— rezecarea ambelor baze pulmonare (cu mare rol ventilator);

— conservarea teritoriilor apicale, a căror valoare în lobi diferiţi, cu multe planuri de clivaj, care pot fi sursa unor grave complicaţii postoperatorii atunci cînd ablaţiile nu sînt executate corect şi pe cazuri bine alese. Din punct de vedere tehnic se disting două planuri de clivaj în dreapta (segmentul ventral al lobului superior şi interapico-bazal) şi două în stînga — interapico-bazal şi interculmino-lingular — cu rezultate postoperatorii mediate la 15 mai de la intervenţie, excelente.

Consideraţiile care pledează pentru abordul simultan sînt, după părerea noastră, următoarele:

— la copil, reexpansiunea şi adaptarea ulterioară se fac prin creşterea teritoriilor pulmonare restante, nu prin supradistensie, ca la adult;

— localizarea strictă a bronşiectaziilor şi stabilizarea procesului.

— experienţă tehnică mare, acumulată în practica tuturor tipurilor de rezecţii pulmonare;

—beneficiul funcţional constatat şi în abordul toracic bilateral, practicat pentru alte afecţiuni, cum ar fi toracotomia bilaterală simultană, pentru hidatidoza pulmonară; explicaţia rezidă în aceea că bolnavul este obligat, pentru a-şi asigura funcţia respiratorie, să-şi mobilizeze ambele hemidiafragme;



Scanned with OKEN Scanner

— experienţa tratamentului pre- şi postoperator corect administrat.

Tratamentul chirurgical al bronşiectaziilor bilaterale în concepţia noastră, prin abord bilateral simultan, indicat pe cazuri bine alese, este urmat de rezultate favorabile.

*Indicaţii paliative.* Bronşiectaziile bilaterale au fost considerate — aşa cum am arătat — multă vreme, inoperabile.

Această concepţie a rămas valabilă numai în cazurile în care acestea sînt extinse la ambii plămîni, amputînd majoritatea teritoriilor bronho-pulmonare, însoţite sau nu de excluderi funcţionale.

În cazurile în care bronşiectaziile sînt bilaterale însă limitate, simetrice sau asimetrice, situaţia se schimbă în sensul că în unele se indică tratamentul chirurgical bilateral. În cele în care actul operator nu poate fi radical, se recomandă tratamentul chirurgical paliativ, care constă în rezecţia unilaterală a focarului dominant (acesta din urmă fiind responsabil în cea mai mare măsură de simptomatologia clinică şi funcţională a bolnavului).

Extirparea focarului dominant va avea efecte favorabile asupra leziunilor din plămînul controlateral, dar în special asupra simptomatologiei clinice şi recuperării sociale a bolnavului, fapt ce ne determină să apreciem ca pozitive asemenea intervenţii chirurgicale.

Indicaţia în tratamentul chirurgical paliativ poate fi dictată nu numai de criteriul lezional, dar şi de cel functional, în cazul unor bronşiectazii bilaterale asimetrice cu abord bilateral succesiv sau simultan.

Indicaţiile unui tratament „paliativ" care să se abată de la principiul radicalităţii, în bronşiectaziile unilaterale, trebuie proscris, chiar în cazul în care criteriul funcţional este afectat, deoarece — aşa cum am arătat — lăsarea pe loc a unor leziuni, chiar incipiente, nu împiedică evoluţia lor postoperatorie, datorită traumatismului de supradistensie şi a noii arhitecturi bronşice impuse de reexpansiune.

Discutarea acestui capitol considerăm că evidenţiază faptul că mai sînt cazuri de bronşiectazii inoperabile; pentru a fi mai expliciţi, vom sintetiza totuşi această contraindicaţie, pentru a nu se crea confuzii.

Intervenţia este contraindicată în caz de întindere prea mare a teritoriului care urmează să fie rezecat bilateral sau unilateral, iar teritoriile restante nu pot asigura bazele funcţionale necesare.

Încheind capitolul indicaţiilor chirurgicale în maladia bronşiectatică subliniem că statistic, se constată că aceste afecţuni reprezintă procentul cel mai mare din numărul intervenţiilor chirurgicale practicate pentru supuraţii bronho-pulmonare. Pe statistica noastră ele reprezintă 85% din cazuri şi sînt, în acelaşi timp, cele care dau rezultatele cele mai bune.

## 5. PNEUMONIILE CRONICE PSEUDOTUMORALE

Această entitate patologică reprezintă o achiziţie relativ recentă a medicinii contemporane, a căror studiere s-a putu face graţie dezvoltării chirurgiei toracice care, prin intervenţiile de rezecţie pulmonară în asemenea cazuri, a permis anatomiei patologice să aprofundeze şi să elucideze problemele acestor afecţiuni.



Scanned with OKEN Scanner

Această problemă este astăzi larg dezbătută în literatura medicală şi este strîns legată de problemele diagnostice şi terapeutice ale tumorilor maligne bronho-pulmonare.

Pneumoniile cronice sînt cunoscute de multă vreme, din 1860, de la teza de agregaţie a lui Charcot. Este însă meritul chirurgiei toracice care a repus din nou în scenă problema, datorită examenelor histopatologice ale pieselor de rezecţie de la bolnavii care fuseseră internaţi cu diagnosticul preoperator de carcinom pulmonar. Prima lucrare de acest gen a fost aceea a lui Brewer care, în 1848, a publicat trei asemenea cazuri. De la această dată, lucrările publicate au demonstrat frecvenţa acestor pneumonii cronice în jurul a 3%. În statistica noastră ele nu depăşesc 0,5% din totalul pieselor de rezecţie extirpate de la bolnavii cărora li s-a practicat operaţie cu diagnosticul preoperator de cancer bronho-pulmonar.

Caracteristic pentru aceste pneumonii cronice sînt următoarele elemente:

1. Starea generală bună, deci criteriul clinic negativ.
2. Absenţa semnelor funcţionale locale sau generale.
3. Sărăcia datelor furnizate de examenele preoperatorii de specialitate: examenul bronhoscopic, examenul histologic al bronhoaspiratului, brosajul nu oferă date concludente.
4. Intraoperator, aspecte caracteristice ale leziunii, care este bine delimitată, cu pediculul bronho-vascular neinfiltrat.
5. Radiologic aspect de opacitate toracică bine delimitată fără adenopatie satelită.
6. Absenţa semnelor majore ale unui diagnostic pozitiv, de tumoare malignă.

Deseori este descoperită întîmplător sau cu ocazia unor viroze respiratorii; examenele clinice şi de laborator sînt deseori în limite normale, cu excepţia opacităţii radiologice cu aspect tumoral, localizat în parenchimul pulmonar, de preferinţă în lobii inferiori şi la care nu avem semne obiective de diagnostic pozitiv, dar nici pentru a infirma existenţa unei tumori maligne periferice incipiente.

*Histogenetic şi patogenetic* aceste pneumopatii cronice pseudotumorale sînt rezultatul acţiunii persistente a unor factori de mediu antigenici, vehiculaţi pe căile aeriene. Acţiunea lor continuă determină reacţii celulare, locale repetate, uneori cu caracter imun, la nivelul corionului bronşic. De la acest nivel, produsele antigenice şi endogene ajung în plămîn, extinzînd procesul reacţional din aproape în aproape. Fibroza locală este termenul final al tuturor acestor procese care, ca şi în cazurile noastre, poate genera formaţiuni dure, macroscopic tumorale, cu structuri fibroblasto-plasmocitare.

Prezenţa plasmocitelor şi a hiperglobulinemiei atestă componenta imunopatogenică a morfogenezei acestor pseudotumori pulmonare.

Problemele cele mai dificile ale acestor afecţiuni sînt însă terapeutice şi de apreciere a riscului evoluţiei spontane.

În esenţă, în asemenea cazuri, se pot face două erori, dintre care una foarte gravă cu repercusiuni asupra evoluţiei şi prognosticului bolnavului, iar alta fără repercusiuni negative, sau dimpotrivă, cu efecte curative salutare. Aceste erori posibile sînt:

1. Eroa rea ce mai gravă este aceea a confundării unui carcinom bronho-alveolar cu o pneumonie cronică şi a aplicării în exclusivitate a unui tratament

medical, care are efecte trecătoare asupra componenței inflamatorii prezente deseori în tumorile bronho-pulmonare, dar cu repercusiuni grave asupra viitorului bolnavilor, care pot pierde ușor momentul operator. Precizăm faptul că mulți din bolnavii inoperabili se pot încadra în asemenea situații la debutul maladiei, confuzia făcîndu-se deseori cu o pneumonie cronică. Metoda de apreciere și corectarea erorii este clinico-radiologică, la care adăugăm criteriile bronhologice și histopatologice. Noi considerăm că, dacă după un tratament antibiotic complet de maximum 30 de zile, nu se obține remanierea leziunii, ba dimpotrivă după o perioadă de acalmie clinică și resorbție parțială radiologică, se constată reapariția simptomatologiei clinico-radiologice cu persistență sau creșterea imaginii (situație în care este necesară repetarea bronhoscopiei și a bronhografiei), se recomandă de urgență toracotomia. Unicul risc al acesteia este acela al infirmării diagnosticului de cancer și al rezolvării leziunii prin rezecarea țesutului afectat, care poate fi sursa unor complicații infecțioase ulterior, chiar în cazurile de pneumonie cronică, care poate în timpul unui puseu, să ducă la abcedare.

2. „Eroarea" cea mai mică este aceea a confundării pneumoniei cronice cu cancerul bronho-pulmonar și indicarea toracotomiei. Aceasta nu o considerăm eroare; ea are un dublu efect:

a) diagnostic (precizarea diagnosticului de certitudine);

b) curativ (rezecția țesutului afectat, atipică sau tipică, în raport cu topografia și amploarea leziunilor). Dorim să subliniem încă odată faptul că în fața unor opacități toracice la care diagnosticul de certitudine nu poate fi precizat, recomandăm totdeauna toracotomia exploratorie cu biopsie extemporanee și cura leziunilor pulmonare prin rezecția tipică sau atipică a țesutului afectat. Procedînd în acest mod, vom face profilaxia cancerelor care, *á la longue*, devin inoperabile; de asemenea, se realizează cura radicală a unor leziuni de pneumonie cronică, care poartă în ele germenul unor complicații imprevizibile.

## Bibliografie


1. BRIGAND LE — Traitement chirurgical des suppurations pulmonaires chroniques de l'adulte. *Rev. Prat. (Paris)*, 1970, XX, 14, 2 397—2 412.
2. CĂRPINIȘAN C., COMAN C., TURBATU D. — Particularități tehnice în chirurgia supurațiilor bronho-pulmonare, *Chirurgia (Buc.)*, 1966, XXIV.
3. COMAN C., GEORGESCU G., NAUMESCU A., ZARA D. — Rezecția pulmonară simultană pentru bronșiectazii la copil, *Pediatria (Buc.)*, 1971, 2.
4. COMAN C. — Tratamentul chirurgical al supurațiilor bronho-pulmonare, Edit. Medicală, București, 1976.
5. COMAN C., ESCHENASY A., STINGHIE R., DIMITRIU MURA, DOBRINOV H., ALEXANDRESCU V. — Étude clinique et experimentale de la valeur du parenchyme pulmonaire privé de circulation fonctionnelle, *Le Poumon et le Coeur*, 1971, 7, XXVII, 4, 429—448.
6. ECHAPASSE H. — Le traitement chirurgical de la maladie bronchiectasique, *Vie Médicale*, 1971, 4, 1 467—1 477.
7. JOUBERT DE BEAUJEN — Encyclopédie màdico-chirurgicale (Poumon, Plèvre, Mediastin), 1964, p. 6 002.


Scanned with OKEN Scanner

# VII. CANCERUL TRAHEO-BRONHO-PULMONAR

## 1. CANCERUL BRONHO-PULMONAR

Această afecțiune reprezintă azi o problemă de sănătate pentru marea majoritate a țărilor, deoarece este localizarea cea mai frecventă a bolilor canceroase și cu cea mai mare mortalitate.

Diagnosticul și tratamentul cancerului bronho-pulmonar sînt de dată relativ recentă, din era radiologică a medicinei, deși prima tumoară pulmonară a fost descrisă de Morgagni și Laënnec care le denumește „encefaloide pulmonare", iar în 1912, Adler publică prima monografie a cancerului pulmonar.

Spre deosebire de alte cancere viscerale, chirurgia de exereză a cancerului pulmonar s-a dezvoltat după radiologie și și-a găsit locul abia după dezvoltarea tehnicii chirurgicale. Istoria cancerului pulmonar este istoria dezvoltării mijloacelor de investigație (investigații complexe), de diagnostic și de tratament în domeniul pneumologiei în general.

Cancerul primitiv al plămînului, cel mai adesea, are la origine un cancer bronșic care se propagă din aproape în aproape la parenchimul pulmonar.

Statisticile din ultimii 20—30 de ani arată o creștere importantă a frecvenței cancerului bronșic, denumit obișnuit cancer pulmonar (tabelul VII. I)

*Tabelul VII. 1*

**Intervenții chirurgicale pentru cancer pulmonar 1949—1986**

| | | |
|---|---|---|
| *Rezecții pulmonare* | 2 720 | 3 396 |
| Toracotomii | 676 | |
| Biopsii | | 620 |
| Total | | 4 016 |

Această creștere a frecvenței este nu numai relativă, datorită creșterii vîrstei medii a bolnavilor, dezvoltării practicii medicale ceea ce a permis creșterea relativă a cancerului diagnosticat, ci este o creștere reală, generală, obiectivă.



Scanned with OKEN Scanner

Există deci o creştere reală indiscutabilă a cancerului bronşic astfel că în ultimii 20 de ani mortalitatea prin cancer pulmonar este dublă.

Cancerul bronşic nu are o etiologie proprie; a-i căuta etiologia înseamnă a pune problema etiologiei cancerului şi aceasta încă necunoscută în zilele noastre. Ipotezele patogeniei sînt multiple. Amintim doar:

— rolul eredităţii;
— teoria embrionară;
— cauze infecţioase;
— cauze fizice (traumatis, radiaţii);
— cauze chimice: poluarea mediului, fumul de tutun, gazele de automobile, pulberile minerale şi metalice, azbestoase, gudronul, sărurile de crom.

S-ar putea vorbi de o patogeneză determinată de factori de mediu interni (hormoni sexuali) şi factori de mediu extern, care pot genera iritaţiile şi inflamaţiile cronice. Alături de iradiaţiile cronice, inflamaţiile cronice de tip bronşite cronice cu repetiţie, pneumopatii cronice, sindromul de lob mediu, pneumopatiile virotice par să aibă un rol în elaborarea procesului malign. Gripa, de asemenea, se pare că dă modificări histopatologice la nivelul epiteliului bronşic, cu potenţial oncogen.

Anatomia patologică a cancerului bronho-pulmonar este dominată de neoplasmul bronşic cu extensie pulmonară şi mediastinală, cancerul pulmonar stricto senso fiind rar.

Localizarea frecventă a cancerului bronho-pulmonar este în raport de 6/4 de partea dreaptă, în special în teritoriul bronşiei ventrale a lobului superior.

Vom prezenta succint formele anatomo-clinice ale cancerului bronho-pulmonar, care vor influenţa şi conduita terapeutică. Există mai multe clasificări, pe care le vom prezenta şi noi:

*Clasificarea lui Letulle;* împarte cancerul în: cancer bronho-pulmonar al hilului; cancerele masive (forma encefaloidă); cancerul schiros infiltrativ; cancer formă pahipleurită; cancer primitiv cavitar sau cancer bronşiectatic; cancer nodular sau plurinodular.

O altă *clasificare, cea a lui Hoguevin* este aceea topografică, care pune la bază originea bronşică a cancerului bronho-pulmonar: forma circumscrisă cu localizare diferită şi tendinţă la excavare; forme masive; forme lobare sau pseudo-lobare (masive şi difuze); forma mediastino-pulmonară; forma pleurală; forma nodulară; forme hilare sau bronşice (procesul predomină în hil).

În stadiul clinic găsim două tipuri de cancere:

1. Cancerul marilor bronşii, la început endobronşice apoi invadante.
2. Cancerul bronşiolelor lobulare sau periferice, intraparenchimatoase.

Aspectul macroscopic, dimensiunile, forma tumorilor, toate nu depind numai de tumora propriu-zisă, ci şi de fenomenele supraadăugate (bonşiectazie, inflamaţii, supuraţii etc.).

Corelaţia anatomo-clinică şi radiologică impune de la începutul diagnosticului, moduri de manifestări ale tumorilor bronho-pulmonare:

a. Localizarea centrohilară (tumori localizate pe bronhiile lobare şi segmentare).

b. Localizarea periferică cuprinde tumorile localizate pe bronşiile periferice şi parenchimul adiacent.



Scanned with OKEN Scanner

În cadrul tumorilor centrohilare, distingem tumori centrohilare cu dimensiuni de 4—5 cm și tumori centrohilare mari (forma circumscrisă, forma masivă excavată sau forma mediastino-pulmonară și forma extensivă difuză).

În cadrul tumorilor periferice distingem carcinoame cu stroma remaniată, carcinoame bronhiolo-alveolare și carcinoase epidermoide.

*Clasificarea histologică* cuprinde următoarele tipuri:

1. Carcinom nediferențiat, anaplazic, sau cu celule mici.
2. Carcinom nediferențiat cu celule mari.
3. Carcinom epidermoid malpighian sau pavimentos.
4. Carcinom cilindro-cubic sau adenocarcinom.
5. Pe lîngă aceste forme, mai există carcinomul bronșic, cu stromă remaniată, care cuprinde un grup de neoplazii relativ unitar din punct de vedere anatomo-clinic, histopatologic și care se caracterizează printr-o malignitate relativ redusă — carcinomul bronhiolo-alveolar.

O altă *clasificare histologică* este aceea *a lui Basset*, care clasifică tumorile bronho-pulmonare în două grupe:

1. Tumori epiteliale maligne comune.
2. Tumori cu potențial malign redus.

Din grupa 1 fac parte:

a. *Carcinoamele epidermoide* (fostele epitelioame maligne) care, după diferențiere, se împart și ele în 3 categorii: foarte diferențiate; mediu diferențiate și puțin diferențiate.

Aceste forme diferențiate, cu necroză centrală, evoluează foarte lent sub tratament.

b. *Carcinoamele anaplazice* (fostele epitelioame diferențiate) sînt proliferările celulare anarhice și din acest grup fac parte: cancerele cu celule mari (sînt mai mari ca un histocit); cancerele cu celule mici (celule de mărimea unui limfocit), apar numai pe marile bronhii, nu se necrozează și au o evoluție rapidă.

c. *Adenocarcinomul* (fostul epiteliom glandular; majoritatea autorilor admit că n-ar fi decît forma sa metastatică); aceste forme sînt foarte greu de diferențiat de cancerul alveolar.

În grupa a II-a se încadrează tumorile cu potențial malign atenuat, sau clinic benigne din punct de vedere anatomic; ele încă nu se pot separa net de epitelioame.

Din această grupă se disting următoarele forme: tumorile carcinoide ale bronhiilor; cilindroamele; tumorile cu celule mici epiteliale; tumorile cu țesuturi multiple.

Cele mai frecvente sînt carcinoamele cunoscute după terminologia anglo-saxonă, ca adenoamele tip Jackson.

Pe baza criteriului malignității am putea clasifica carcinoamele astfel:

1. Cancer nediferențiat, cu celule mici (boabe de ovăz), fără nici o histosistematizare.
2. Cancer diferențiat epitelial (malpighian, epidermoid, spinocelular sau bazocelular).
3. Cancer cilindrocubic (adenocarcinom).
4. Epiteliomul de evoluție lentă (epiteliomul sau adenomul Jackson) limitat între tumorile maligne și cele benigne.

Din fericire, cele mai rapid-sensibile sînt cele mai nediferențiate, datorită faptului că celulele cele mai tinere sînt fragile. Toți autorii sînt de acord că



Scanned with OKEN Scanner

prognosticul depinde de: tipul histopatologic al tumorii de timpul de debulare, de starea organismului determinată de raportul gazdă-tumoră, de clasificarea stadială T.N.M. coroborată cu starea clinică.

Datele clinice și de diagnostic trebuie identificate cu precocitate, acestea fiind noțiunea de bază în tratamentul cancerului pulmonar. Mai mult decît orice altă localizare canceroasă, neoplasmul bronho-pulmonar odată evidențiat clinic și radiologic, are o scurtă evoluție în timp spre inoperabilitate, dată fiind localizarea topografică limitrofă cu grupele ganglionare satelite și cu organele mediastinale. Toate statisticile admit că supraviețuirile obținute prin tratamente, sînt direct proporționale cu precocitatea diagnosticului și invers proporționale cu simptomele. Există însă și unele cauze care favorizează o depistare mai tardivă, astfel:

a. Cauze ce țin de boală (evoluție asimptomatică). Soluția pentru înlăturarea acestei cauze este examenul radiotomografic pe scară întinsă, ca să surprindă aspectele patologice, inițiale, asimptomatice.

b. Cauze ce țin de bolnavi: asimilarea simptomelor ca „banalități", ca de exemplu tusea tabagică, oboseala etc. Acest fapt impune ridicarea nivelului de educație sanitară al maselor.

c. Cauze ce țin de medici: interpretarea fenomenelor ca aparținînd altor afecțiuni ca viroze pulmonare, pneumonii atipice, tuberculoză pulmonară, suspiciunea de cancer abia în fază tardivă; soluția constă numai într-o pregătire mai bună a rețelei și acordarea atenției mai mari pentru cazurile ce prezintă fenomene clinico-radiologice nejustificate, rebele la tratament, trenante și cu evoluție lentă.

În stabilirea diagnosticului precoce este greu de descifrat o simptomatologie clinică ca patognomonică, deoarece cancerul bronho-pulmonar se poate masca sub forma diferitelor infecții (gripă, pneumonie atipică, tuberculoză, viroză pulmonară), fiecare simptom în parte nefiind caracteristic. Interpretarea în ansamblu a acestor simptome nepatognomonice constituie însă elementul care caracterizează tabloul clinic al cancerului bronhopulmonar și permite orientarea corectă a diagnosticului. Desigur simptomatologia va fi variată ca intensitate și caracter, în raport cu localizarea, forma și dimensiunile tumorii. Astfel: tusea rebelă, persistentă, este de obicei tardiv luată în considerare, este explicată prin faptul că majoritatea cazurilor de cancer bronho-pulmonar survine la fumători, tușitori cronici. Expectorația sanghinolentă și durerile toracice apar tardiv, la fel ca și dispneea. Dacă apare un episod pulmonar acut, de cele mai multe ori este interpretat ca stare gripală, pneumonie atipică-bronhopneumonie, viroză pulmonară, tuberculoză sau abces pulmonar.

Slăbirea, uneori marcată, apare deseori numai tardiv și este progresivă; uneori poate să fie însă absentă. În cancerele cu localizare stîngă, în lobul inferior, durerea poate fi însoțită de balonări, fenomene dispeptice (explicate prin iritații ale filetelor vagale).

În perioada de debut nu se întîlnește la toți bolnavii pierderea în greutate, care este mai puțin caracteristică în cancerul bronho-pulmonar; dispneea constituie un semn de debut numai în formele care dau atelectazii și, bineînțeles și în formele avansate.

Febra crescută poate fi un semn de debut în cancerul cu debut gripal, iar subfebrilitățile sînt corespondentul unor procese inflamatorii perifocale, sau este cauzată supurația regiunii de atelectazie care complică deseori un cancer bronșic. Totuși în absența acestor complicații locale ale cancerului



Scanned with OKEN Scanner

bronho-pulmonar, febra poate fi şi semnul de evoluţie al unui nou puseu, perioadă în care se va observa creşterea tumorii şi este posibilă de asemenea apariţia metastazelor. Această febră nu este influenţată de tratamentele cu antibiotice şi nu este însoţită de leucocitoză.

Osteoartropatia întîlnită de Moor şi col. în 10% din cazuri apare sub formă de periostită şi artrită. Datele clinice prezentate sînt necaracteristice cancerului, dar extragerea lor din anamneza corectă ne poate totuşi orienta către un cancer. La fumători bronşita uneori are caractere deosebite, mai ales cînd este asociată cu subfebrilităţile; la vîrstnici ne orientăm mai mult spre cancer decît spre tuberculoză. Examenul obiectiv este deseori şi el destul de sărac; ne poate însă arăta: paliditatea tegumentelor, astenie, dispnee, limitarea excursiilor costale, invaginarea spaţiilor intercostale, prezenţa adenopatiilor, hipersonoritate la percuţie în zonele de emfizem sau matitate lichidiană (semn de formă avansată).

Înainte de apariţia acestor manifestări clinice, există o perioadă asimptomatică mai mult sau mai puţin lungă, în timpul căreia s-ar putea găsi la un control sistematic (microradiofotografic) o imagine pulmonară care ar fi putut atrage atenţia asupra unei tumori pulmonare.

Depistarea sistematică a acestor magini reprezintă elementul esenţial pentru ca boala să fie diagnosticată precoce. Dintre imaginile precoce, caracteristice, microradiofotografice care atrag atenţia, amintim:

— Opacităţile nodulare sînt situate la periferia plămînului.
— Abcesul unic în parenchimul pulmonar sănătos.
— Mărirea imaginii hilare bilaterale.
—Emfizemul segmentar, lobar sau al întregului plămîn de o singură parte.
— Zonele de atelectazie obişnuită, de tip liniar.

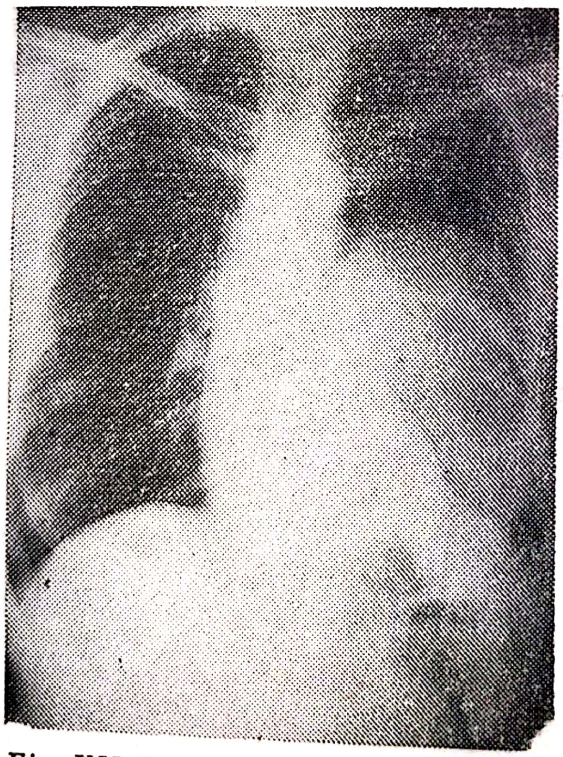

*Fig. VII.1.* — Tumoare pulmonară gigantă stîngă.

Bolnavii suspectaţi în urma examenului microradiofotografic sînt supuşi la examene suplimentare: radiografii, tomografii, examen bronhoscopic, examen citologic, cinedensigrafie, angiopneumografie, scintigrafie computerizată, analiza în sînge a raportului Cu/Fe. Examenele radio-tomografice vor arăta modificări statice şi dinamice caracteristice (fig. VII. 1.)

Modificările statice pe radiografie sînt reprezentate prin opacităţi rotunde, placate pe mediastin, neregulate, cu prelungiri dentriforme spre parenchim, cu tulburări ventilatorii de tipul atelectaziilor (care poate fi uneori singura expresie a stadiilor incipiente a cancerului), de tipul emfizemului obstructiv segmentar sau lobar. Alt aspect este acela de hil impăstat, apoi opacităţi masive în parenchim sau rotunde, periferice.



Scanned with OKEN Scanner

Modificările dinamice constau în pendulări mediastinale ca semne de ventilaţie inegale a celor doi pulmoni (semnul Hotznac şi Jacobson). Determinarea poziţiilor şi a excursiilor diafragmului, paralizia frenicului sînt semn de cancer avansat. Determinarea poziţiei traheei, a bronhiilor mari care sînt aspirate în partea leziunii, în prezenţa unei atelectazii, cercetarea esofagului pentru a se pune în evidenţă metastazele din regiunea mediastinală, completează investigaţiile Subliniem că localizarea cancerului pulmonar este mai frecventă în regiunea antero-mediană faţă de procesele inflamatorii sau tuberculoză, localizate de predilecţie postero-median.

Tomografiile, pe lîngă evidenţierea tumorii, ne oferă date de statică bronşică şi de ulcerare a tumorii.

Angiopneumografia ne arată suprimarea circulaţiei la nivelul tumorii raporturile pedicolului vascular cu tumora şi adenopatiile.

Cinedensigrafia apreciază pulsatilitatea arterelor în neoplasm, pulsaţiile sînt scăzute.

Bronhoscopia şi fibroscopia reprezintă examenul cel mai valoros, deoarece după statisticele celor mai mulţi autori, cancerele centrohilare situate în zone de explorare bronhoscopică ating frecvenţa de 70%. Din nefericire, bronhoscopia este deseori un examen tardiv. Prin bronhoscopie şi fibroscopie, care evidenţiază şi bronşiile segmentare, se examinează endoscopic arborele traheo-bronşic, loc de predilecţie a proceselor neoformative. Aspectele endoscopice sînt caracteristice proceselor tumorale endobronşice conopidiforme, friabile, sîngerînde; pe alocuri ulcerate, cu mucoasa peretelui infiltrată, dură, cu sau fără stenoză bronşică, cu rigiditate bronşică care dă aşa-numitul aspect de bronşie de lemn. Infiltraţia şi rigiditatea sînt semne foarte precoce; ele traduc evoluţia submucoasă şi transparietală a procesului neoplazic. Prelevările endobronşice prin diferite metode, examenul expectoraţiei, al bronhoaspiratului, a biopsiei sau brosajului bronşic, au o mare valoare diagnostică.

Coroborarea elementelor clinice, radiologice, bronhologice şi de laborator, precizează diagnosticul; uneori însă, indicăm şi bronhografia care permite o apreciere asupra aspectelor de amputare bronşică. Dificultăţile de diagnostic diferenţial pot fi elucidate şi prin practicarea biopsiei prescalenice (operaţia Daniels) ale cărei rezultate sînt contestate de unii autori; alţii o consideră semn de inoperabilitate atunci cînd este pozitivă. Noi n-o considerăm ca examen de rutină, tocmai pentru valoarea ei îndoielnică.

Puncţia transtoracică simplă, cu ac obişnuit este contraindicată din cauza complicaţiilor, însă puncţia dirijată cu ac fin (ac Ciba), cu ajutorul computertomografului, are o valoare inestimabilă în precizarea diagnosticului hispatologic.

Pneumomediastinul permite precizarea diagnosticului de sediu şi de origine a operabilităţii. Nu este însă un examen de rutină azi, cînd sînt alte examene mai precise şi mai puţin invazive.

Mediastinoscopia poate oferi date pentru aprecierea operabilităţii şi a sediului tumorii, dar necaracteristice pentru diagnostic şi indicaţia terapeutică; de aceea noi am înlocuit-o cu mediastinotomia anterioară, care permite „la vedere" şi fără nici un risc, extirparea în „capsulă" a unui ganglion mediastinal, al cărui examen hispatologic este concludent şi preţios, în precizarea diagnosticului şi a operabilităţii.



Scanned with OKEN Scanner

Investigaţiile de laborator ne aduc unele informaţii suplimentare cu caracter orientativ, dar mai ales pentru explorarea preoperatorie complexă, în vederea aprecierii riscului operator şi a operabilităţii sau inoperabilităţii bolnavului.

Viteza de sedimentare a hematiilor este de obicei crescută. Hemograma poate arăta anemie, de obicei hipocromă, leucocitoză în cazurile suprainfectate şi uneori hipertrombocitemie, ceea ce ar putea explica şi riscul crescut al tromboemboliilor la neoplazicii operaţi.

Un alt test diagnostic de mare fineţe, dar neintrat încă în practică, constă în inhalările de substanţe radioactive cu fixare selectivă pe ţesutul carcinomatos şi cu detectare ulterioară prin contoare Geiger-Müller.

În concepţia noastră însă întîi trebuie să ne gîndim la cancer şi să-l excludem, deoarece în toate cazurile de opacităţi toracice, la care utilizarea metodelor de investigaţie complexă şi a tratamentului de probă nu reuşeşte să ne aducă confirmarea sau infirmarea certă a diagnosticului, noi recomandăm în mod obligatoriu toracotomia exploratorie cu biopsie extemporanee. Ca şi în celelalte localizări, diagnosticul de certitudine al cancerului bronho-pulmonar se bazează pe examenul hispatologic al leziunii.

Pentru precizarea diagnosticului, din ansamblul acestor metode considerăm mai importante:

a) bronhoscopia şi mai ales fibroscopia, asociată cu biopsie atunci cînd este posibilă;

b) examenul bronho-citologic;

c) toracotomia exploratorie;

d) puncţia cu ac fin dirijată cu computer tomograf.

Le-am trecut în ordinea folosirii lor; metoda prin computer tomograf am trecut-o ultima, deoarece este indicată numai după ce cele trei anterioare au fost neconcludente.

Nici una din toate celelalte metode cunoscute pînă în prezent ca: radioscopia, bronhografia, radiografia, pneumomediastinul, cinedensigrafia nu pot oferi singure întotdeauna un diagnostic cert, în cancerul bronşic incipient; ele sînt metode de certă valoare, de completare a examenului clinic, pentru diagnosticul bolii în perioada de stare, pentru stabilirea operabilităţii sau inoperabilităţii.

Precizarea diagnosticului precoce întîmpină dificultăţi şi în funcţie de formele şi de localizarea cancerului bronho-pulmonar astfel:

1. Cancerul periferic alveolar este greu diagnosticabil, deoarece bronhoscopia şi uneori fibroscopia pot fi negative; clinic bolnavul prezintă tuse cu expectoraţie abundentă, predomină durerile toracice şi aici se evidenţiază valoarea bronhografiei care arată amputaţii bronşice.

2. Cancerul centro-hilar este mai uşor de diagnosticat dar rezultatele terapeutice sînt slabe din cauza raportului cu ganglionii mediastinali; astfel formele de neoplasm invaziv bronhogen se manifestă radiologic prin opacitate masivă neregulată (fig. VII.2) iar bronhoscopic prin stenoză infiltrativă. Cancerul centro-hilar prezintă diverse forme:

— Forma polipoidă obliterantă, la care se asociază şi tulburările de ventilaţie (emfizem sau atelectazie) iar bronhoscopic se găseşte o tumoră de aspect conopidiform.



Scanned with OKEN Scanner

— Neoplasmul ramificat bronhogen, cu aspectul de hil ramificat, iar bronhologic arată aspectul infiltrativ rigid din cauza faptului că evoluează bronșic.

— Forma mediastino-pulmonară are aceleași semne de mai sus, la care se adaugă semne de compresiune, cu lărgirea umbrei mediastinale (formă depășită de cancer).

— Forme de cancer pulmonar ce evoluează acut, iar bronhologic are aspecte variabile, din cele descrise.

Din motivele amintite mai sus, clinicienii pot întîmpina dificultăți și pot face erori de diagnostic în cancer, fapt ce duce la temporizarea indicației operatorii, scoțînd astfel deseori din sfera operabilității pe bolnav.

*Fig. VII.2.* — Cancer centrohilar drept.

Există în practică deseori tendința de a confunda cancerul cu diagnosticul de tuberculoză pulmonară, formă tumorală. Prezența sau absența bacilului Koch poate deruta diagnosticul, deoarece multe forme de tuberculoză sînt negative, din cauza tratamen- complex cu tuberculostatice, după cum sînt frecvente cazurile de neoplasm sau supurație pulmonară care sînt însoțite de baciloscopie pozitivă cu așa-numiții bacili de „sortie", dar care la cultură sînt negative. Sînt posibile și cazuri cu leziuni mixte (cancer supurat asociat cu tuberculoză). Dificultăți de diagnostic se întîlnesc și în prezența unor opacități pulmonare mici, rotunde „în monedă" (coin lesion) cu diametrul de 1—3 cm, cu margini bine conturate, înconjurate de parenchin normal (la bolnavii asinptomatici), solitare, omogene, a căror etiologie e greu de precizat; în 20% din cazuri sînt însă tumori maligne, motive pentru care noi indicăm toracotomia.

În asemenea cazuri trebuie cercetate eventuale alte localizări primitive ale cancerului (digestiv, genital, renal) în cazul suspectării unor metastaze pulmonare la care, pentru ușurarea diagnosticului, vom face și o serie de investigații specifice altor afecțiuni (I.D.R., Cassoni, dozarea fosforului, dozarea hormonilor, probe de fixare a iodului radioactiv, urografia intravenoasă, raportul Fe-Cu etc.).

Viteza de sedimentare a hematiilor este deseori crescută, în contrast cu aspectul normal al leucogramei; V.S.H. scăzută nu exclude însă diagnosticul de cancer. Experiența noastră demonstrează că în prezența semnelor clinico-radiologice neconcludente (hemoptizii, jene respiratorii, dureri toracice), toracotomia se impune pentru precizarea diagnosticului și a atitudinii terapeutice. Pe experiența noastră mare, de aproximativ 4 000 de intervenții pentru cancer, în numeroase toracotomii făcute în cazuri de diagnostic îndoielnic, numai într-un număr foarte mic de cazuri (statistic nesemnificative) diagnosticul de cancer a fost infirmat. De aici reiese concluzia că pînă la găsirea unor



Scanned with OKEN Scanner

alte metode de investigație cu o precizie absolută și la îndemîna tuturor specialiștilor, trebuie luate în considerare elementele clinice și paraclinice specificate mai sus, pe baza cărora, chiar în caz de îndoială, vom ridica toracotomia exploratorie, cu biopsie extemporanee și precizarea atitudinii terapeutice.

Precocitatea diagnosticului și a indicației operatorii sînt problemele de bază ale luptei anticanceroase.

Chirurgia este singurul tratament eficient și logic al cancerului; celelalte metode: *citostatice*, *cobaltoterapia* și *imunoterapia*, unice sau asociate între ele, se recomandă în formele inoperabile, sau operabile, dar numai în scop paliativ.

Trecînd la analize și valoarea acestor patru tipuri de tratament, numai cel chirurgical a dat rezultate valabile în timp.

Am insistat asupra problemelor de investigație și de diagnostic precoce, deoarece convingerea noastră este că azi problemele cancerului bronho-pulmonar sînt mai mult probleme de diagnostic precoce, deoarece problemele tehnice sînt bine codificate.

**Tratamentul chirurgical.** Pentru tratamentul chirurgical se folosesc astăzi o serie de procedee, unele zise radicale iar altele paliative sau de depanare; fiecare din ele își au valoarea lor bine definită și dau rezultate corespunzătoare atunci cînd sînt aplicate cu o bună indicație și într-un moment optim. Perioada inițială a tratamentului chirurgical, fructuoasă prin realizările tehnice care au explorat toate resursele oferite de chirurgia de exereză a cancerului bronhopulmonar, a fost însă mai puțin fericită în rezultate, comparativ cu alte localizări ale maladiei canceroase.

Cazurile grave, vîrstnici, tarați lipsa unui diagnostic precce și o indicație sau o tendință exagerată de a împinge la extrem radicalitatea, a dus uneori la obținerea unor rezultate nesatisfăcătoare.

În tratamentul chirurgical al cancerului pulmonar nu pot exista scheme standard, ci fiecare caz impune o judicioasă apreciere atît a întinderii rezecției cît și a condițiilor în care ea se va practica. Condițiile care limitează posibilitățile chirurgiei de exereză sînt de ordin clinic, radiologic, funcțional, bronhologic și tehnico-anesteziologic; toate acestea, coroborate cu cele anatomo-patologice (atunci cînd tipul histologic este precizat operator) constituie elementele care pot ajuta la aprecierea inoperabilității sau a operabilității.

*Semne de inoperabilitate*: *starea generală deficitară* a bolnavului (vîrsta înaintată peste 65 de ani, după unii autori peste 75 de ani), la care emfizemul și scleroza pulmonară aduc tulburări funcționale importante și deficiențe viscerale incompatibile cu intervenția: cordul pulmonar cromic, depistarea tardivă, bilateralitatea afecțiunii, paralizia recurențială sau frenică, pleurezia canceroasă, insuficiența respiratorie, sindromul de cavă superioară, semne neurologice ale sindromului Pancoast-Tobias și ale sindromului Claude-Bernard, invazia mediastinală, metastazele multiple.

O problemă care merită discuție este aceea a atitudinii față de bolnavii care! la internare prezintă deja metastaze pulmonare multiple sau unice. În cazurile cu metastaze unice sau multiple, extirpabile chirurgical, se poate pune indicația chirurgicală cu condiția ca tumora primară să fie extirpată iar distanța perioadei cuprinsă între extirparea tumorii mamă și apariția metastazei, să fie mai lungă.



Scanned with OKEN Scanner

Alt semn de inoperabilitate este fistula bronho- sau traheo-esofagiană.

*Semns radiologice de inoperabilitate.* Examenul radioscopic dinamic pune în evidenţă imobilitatea parţială sau totală a opacităţilor şi a bronhiilor de ordinul 1 şi 2 (hilul îngheţat după anglo-saxoni), precum şi imobilitatea hemidiafragmului respectiv, constituie semne importante, dar nu de o contraindicaţie absolută (fig. VII.3) O importanţă deosebită are tranzitul esofagian, pe care îl recomandăm sistematic deoarece prinderea esofagului, reprezintă o contraindicaţie absolută.

*Fig. VII.3.* — Cancer pulmonar drept: tumoare gigantă inoperabilă.

Radiografiile ţintite pot arăta prinderea peretelui (fapt ce conferă intervenţiei doar un caracter paliativ); tomografia poate arăta prinderea maselor ganglionare latero-traheale şi intertraheo-bronşice, fapt ce poate incrimina invazia submucoasei neevidenţiată bronhoscopic în zona aparent sănătoasă, unde ar trebui să se efectueze sutura bronşică (arată deci prinderea carenei şi a traheei); mediastinografia ne dă indicaţii în invazia organelor mediastinale; la fel ne dau informaţii azigografia (prinderea cavei) şi flebografia mediastinală; angiopneumografia poate aduce multe date asupra operabilităţii radicale în cancerul bronho-pulmonar ţinînd seama că invazia tumorii se produce mai ales pe bronhii şi pe cale limfatică, circulaţia pulmonară nefiind interesată decît în formele avansate.

*Examsnul bronhologic* oferă relaţii importante: localizarea neoplazică la mai puţin de 1 cm de carenă, reprezintă o contraindicaţie absolută pentru o intervenţie radicală, deoarece orice tehnică de rezecţie (inclusiv rezecţio-anastomoza) nu oferă garanţia suturii în ţesut neinvadat microscopic; chiar procedeul Abott nu-l indicăm, de teama apariţiei fistulei bronşice, complicaţie gravă după pneumonectomia lărgită.

*Explorarea funcţională pulmonară* este una din etapele principiale ale bilanţului preoperator şi a aprecierii riscului operator; ea trebuie să răspundă la trei probleme esenţiale:

a. Influenţa leziunilor canceroase asupra funcţiei respiratorii în ansamblu.

b. Răsunetul procesului neoplazic asupra ventilaţiei şi circulaţiei în plămînul afectat.

c. Stabilirea diagnosticului funcţional de operabilitate.

Funcţia respiratorie poate fi perturbată prin mai multe mecanisme:

a. Deficitul restrictiv unilateral dat de tumoră şi de atelectazia consecutivă.

b. Deficitul obstructiv bilateral, imputabil coexistenţei morbide pulmonare asociate (emfizem, bronşită, B.P.O.C.).



Scanned with OKEN Scanner

c. Deficitul mecanic prin paralizie de frenic, revărsate pleurale, blocarea hemidiafragmului.

d. Starea patului vascular necesar a fi folosit pentru cateterism cardiac (mai ales în cazurile limită).

Dintre explorările funcționale, următoarele sînt recomandate: explorările globale, capacitatea vitală, ventilație expiratorie maximă pe secundă (VEMS), indicele Tiffeneau $\frac{\text{VEMS} \times 100}{\text{CV}}$ și ventilație maximă; aceste explorări ne pot arăta sindroame restrictive sindroame obstructive izolate sau asocierea lor.

Unii autori calculează și valoarea VEMS postoperator previzibil și contraindică pneumonectomie la un VEMS previzibil sub 1 000 ml și orice rezecție la valori sub 750 ml, ceea ce corespunde unei ventilații maxime de 30 l pe minut; noi nu acordăm mare valoare acestui calcul, deoarece de multe ori nu este real.

În cancerul bronho-pulmonar, spre deosebire de tuberculoză, funcția respiratorie nu este adaptată. De aceea este important, mai ales în cazul indicării unei pneumonectomii, să efectuăm explorarea pe arii separate prin scintigrafie pulmonară cuantificată, care arată starea funcțională pentru fiecare plămîn și ne orientează în atitudinea chirurgicală. Bronhospirometria pe arii separate a fost astăzi abandonată, deoarece ea a fost înlocuită de scintigrafia cuantificată.

La nevoie vom face probe funcționale complexe; proba de efort pune în evidență eventuale perturbări profunde la nivelul plămînului bolnav sau a celui aparent neafectat, permițîndu-ne să studiem comportarea plămînului opus și a prevedea posibilitățile sale de adaptare la noile condiții create de exereză.

Alte examene necesare:

— Explorarea funcției cardiace, prin examenul electrocardiografic, poate arăta sechele de infarct miocardic, bloc de ramură stîngă, semne de insuficiență miocardică și coronariană, care constituie contraindicații absolute.

— Ecocardiograma, cateterismul cardiac, la nevoie cu măsurarea presiunilor intracardiace, sau folosirea cateterului cu dublu curent pentru studierea unei eventuale hipertensiuni pulmonare care contraindică practic orice tip de rezecție pulmonară.

— Scintigrama hepatică poate decela eventuale metastaze, fapt ce constituie o contraindicație absolută a intervenției chirurgicale.

Examenul neurologic, electroencefalograma și la nevoie scintigrama cerebrală ne poate arăta o metastază cerebrală care, de principiu, contraindică intervenția pulmonară; dacă metastaza este însă unică și extirpabilă, se poate efectua intervenția pulmonară și după aceea extirparea metastazei cerebrale. Uneori s-a procedat și invers: s-a extirpat „tumora“ erebrală, la care examenul hispatologic a arătat metastază pulmonară și după aceea am făcut rezecția pulmonară.

Faptul că după unii autori adenocarcinomul pulmonar ar fi metastatic în plămîn și primitiv în alte organe (genitale, tiroidă, tub digestiv, suprarenală etc.), vom explora și aceste organe.



Scanned with OKEN Scanner

*Criteriul anatomopatologic*

Natura histologică a tumorii; cancerele epidermoide puțin diferențiate precum și cele anaplazice (mai ales cu celule mici) sînt puternic evolutive, invadante și metastazante. Formele acute de cancer cu mers progresiv, cu astenie, invadarea mediastinală, febră, VSH crescută, nu mai sînt astăzi o contraindicație absolută pentru intervenția chirurgicală, deoarece după cobaltoterapie și citostatice, procesul evolutiv ar putea fi oprit.

După diminuarea sau frînarea potențialului evolutiv și după ameliorarea stării generale se poate discuta oportunitatea operatorie. Formele celelalte de cancer cu evoluție lentă, cu stare generală foarte bună, sînt indicate pentru tratament chirurgical în raport cu gradul de extensie al tumorii și cu factorii citați anterior.

După *statisticile diferiților autori* se remarcă faptul că epidermoidele diferențiate au un procent de operabilitate de 3/1 față de celelalte nediferențiate și de cele anaplazice și reprezintă marea majoritate a supraviețuirilor îndepărtate:

— Burford dă supraviețuiri peste 5 ani la 12% din cazurile de epidermoid diferențiat;

— Santy dă supraviețuiri peste 5 ani la 17% de cancere epidermoide diferențiate.

Alți autori dau:

— Persoane: supraviețuiri peste 5 ani la 45% epidermoide diferențiate și supraviețuiri peste 4 ani la 17% din cancerele epidermoide anaplazice.

— Taylor: supraviețuiri peste 5 ani la 25% de epidermoide diferențiate și supraviețuiri peste 5 ani la 13% de epidermoide adenocardinom.

— Coman dă supraviețuiri peste 5 ani la 18% din cancerele epidermoide.

*Sediul și întinderea topografică a tumorii.* Tumorile periferice situate la periferia lobului, fără conexiuni intime cu hilul pulmonar, care nu invadează arborele bronșic principal, cu evoluție lentă, descoperire uneori întîmplătoare, reprezintă indicația cea mai bună pentru exereza lobară cu procente mari de supraviețuiri de lungă durată (fig. VII.4).

În aceste forme noi nu indicăm preoperator nici radioterapie, nici chimioterapie. Formele supurate se vor opera în aceleași condiții, după un tratament preoperator cu antibiotice pentru stabilizarea procesului supurativ (fig. VII.5.).

Tumorile care invadează arborele bronșic principal, localizat pe bronhii lobare sau segmentare, au indicația de lobectomie cînd localizarea este la 2 cm de trunchiul bronșic principal sau de rezecție anastomoză cînd se află la nivelul de implantare a arborelui bronșic principal.

Tumora centro-hilară cu originea pe bronșie se pretează mai ușor la biopsie bronhoscopică; este deseori însoțită de tulburări de ventilație (fig. VII.6, fig. VII.7.).

Aceste tumori se extind precoce la formațiuni anatomice ale mediastinului și din aceste motive au, de cele mai multe ori, un procent mare de inoperabilitate (fig. VII.8 și VII.9).

Tumora care cuprinde bronșia principală în apropiere de carenă, sau invadează și carena: în aceste cazuri se poate încerca pneumonectomie cu rezecția traheală și anastomoză bronho-traheală sau operație de tip Abott (fig. VII.10).



Scanned with OKEN Scanner

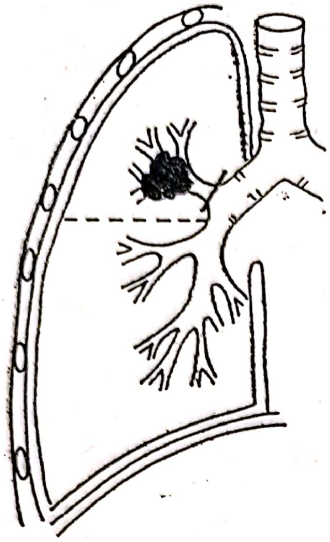

*Fig. VII.4.* — Tumoare centrală lobară superioară dreaptă (sau stîngă). Indicaţie de lobectomie superioară dreaptă (sau stîngă).

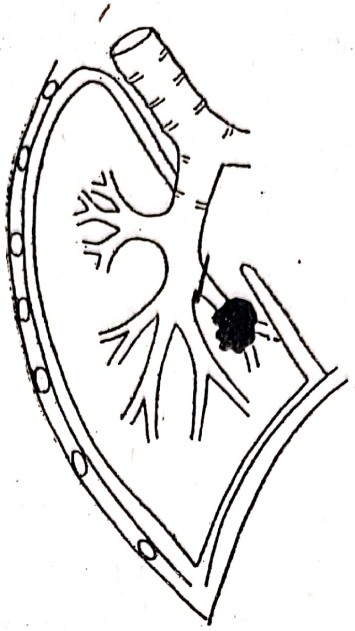

*Fig. VII.5.* — Tumoare de lob mediu. Indicaţie de lobectomie medie.

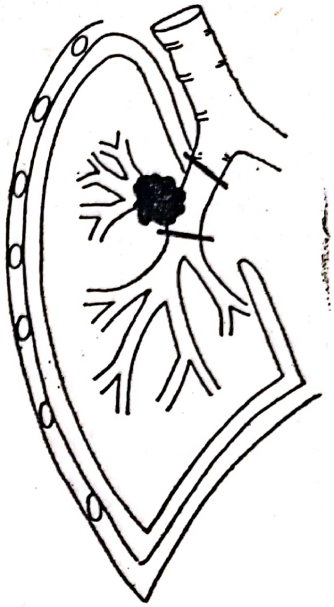

*Fig. VII.6.* — Tumoare situată la originea bronhiei lobare superioare drepte sau stîngi. Indicaţie de pneumonectomie dreaptă sau stîngă sau de rezecţie-bronho-anastomoză.

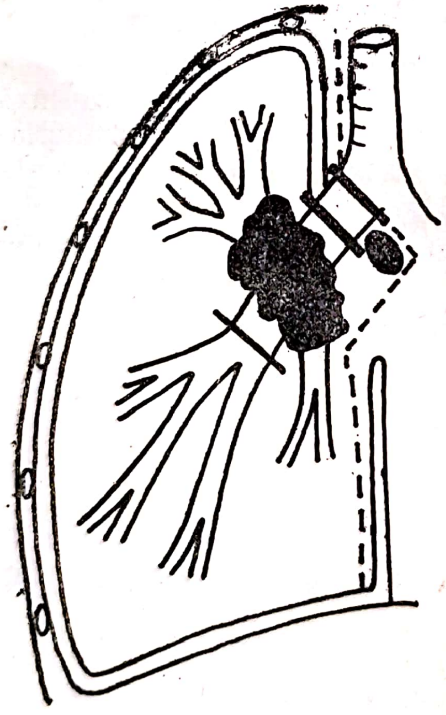

*Fig. VII.7.* — Tumoare pulmonară a lobului superior şi mediu; indicaţie de pneumonectomie dreaptă sau bilobectomie medio-superioară cu rezecţie-bronho-anastomoză.

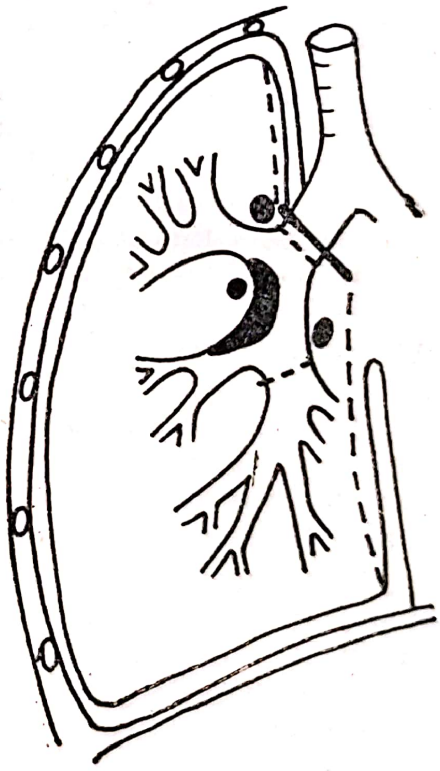

*Fig. VII.8.* — Tumoare centrală a bronhiei lobare superioare drepte şi a intermediarei; indicaţie de pneumonectomie sau rezecţie-bronho-anastomoză.



Scanned with OKEN Scanner

*Fig. VII.9.* — Tumoare centrală de lob superior drept sau stîng cu invazia bronhiei primitive; indicaţie de pneumonectomie sau rezecţio-bronho-anastomoză în funcţie de criteriul biologic şi funcţional.

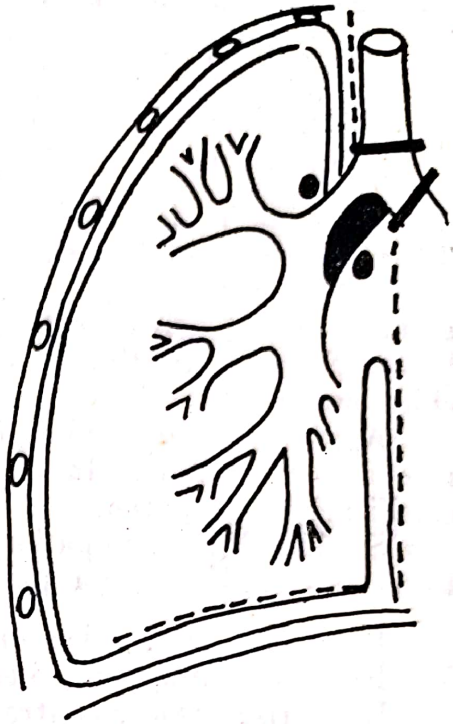

*Fig. VII.10.* — Tumoare pulmonară extinsă la carenă; indicaţia de pneumonectomie cu rezecţie de carenă (indicaţie de excepţie).

Din datele prezentate mai sus noi încadrăm bolnavii în trei categorii absolute:

1. Bolnavi inoperabili (la care sînt contraindicaţii absolute, cele enumerate mai sus: biologice, funcţionale, bronhologice).

2. Bolnavi cu viză paliativă, cu operabilitate limitată sau relativă (contraindicaţii chirurgicale relative prin: extensie loco-regională limitată, forma rapidă evolutivă, risc operator dat de complicaţii).

3. Bolnavi cu operabilitate nelimitată, cu viză de radicalitate. La aceşti bolnavi nici o contraindicaţie operatorie (lezională, biologică sau funcţională) nu poate fi pusă. Totuşi nu considerăm că la bolnavii cu indicaţie limitată, atitudinea poate fi corect apreciată numai prin toracotomie exploratorie şi la nevoie cu pericardul deschis.

Aprecierea de rezecabilitate şi tehnica chirurgicală (lobectomie sau pneumonectomie) se face la explorarea preoperatorie şi ţinînd cont de următoarele condiţii:

— Secţiunea şi sutura bronşiei trebuie făcută în ţesut sănătos.
— Trebuiesc menajate circulaţia şi ventilaţia plămînului controlateral.
— Trebuiesc respectate organele vitale sau nerezecabile (cord, vase, esofag, trahee).

Clasificarea stadială este de un mare folos pentru delimitarea cadrului anatomoclinic al cazului, în vederea încadrării unui plan terapeutic iniţial şi al eşalonării lui pe etape de tratament.



Scanned with OKEN Scanner

Clasificarea stadială pentru cancer bronho-pulmonar se prezintă astfel:

| | | | |
|---|---|---|---|
| Stadiul I | T1 | Nx | Mo |
| Stadiul II | T2 | Nx | Mo |
| Stadiul III | T3 | Nx | Mo |
| Stadiul IV | T4 | Nl | Mo |

Criteriul T defineşte corespunzător tumora prin categoriile T1, T2, T3 şi T4, atît gradul de extensie bronşică cît şi parenchimatoasă.

Criteriile N se referă la ganglionii sateliţi cu gradele Nx, No şi Nl; de asemeni afirmă existenţa adenopatiilor în cele 3 etape (intrapulmonară Nx, hilară No şi mediastinală Nl) care pot pune diferite indicaţii tehnice sau chiar prognostice.

Aprecierea criteriului M al metastazelor ne arată doar că trebuiesc explorate restul organelor. În această clasificare este greu de stabilit graniţele clasificării adenopatiei.

Stadiul Nl, adenopatie mediastinală, este determinantă în indicaţii La acească clasificare noi am adoptat-o şi pe cea a riscului operator x = 5.

Ro = fără risc, orice intervenţie posibilă.
Rl = risc mujlociu, permite intervenţii limitate.
R2 = risc major, contraindicaţie chirurgicală.

În ceea ce priveşte tehnica, noi astăzi nu mai sîntem adepţii indicării pneumonectomiei ca metodă de elecţie în tratamentul cancerului pulmonar şi atunci cînd este posibil propunem lobectomia, iar pneumonectomia o practicăm numai atunci cînd criteriul bronşic ne obligă la aceasta.

În lumina concepţiilor actuale asupra tratamentului chirurgical, gama indicaţiilor tehnice a devenit foarte largă corespunzător variatelor situaţii întîlnite în practică (tabelul VII.II).

*Tabelul VII.II*

**Concepţia actuală**

1. Intervenţii zise curative { a) rezecabilitate; 8) cura ganglionară
2. Intervenţii paliative dictate de criteriul { a) lezional; b) funcţional; c) biologic } { nu respectă principiile oncologice
3. Intervenţii de depănare pentru uşurarea suferinţei bolnavului { a) pleurectomie; b) neurectomie; c) drenaj
4. Tratamentul chirurgical al metastazelor pulmonare { a) valoarea distanţei între extirparea tumorii mame şi apariţia metastazei; b) unice sau multiple; c) uni- sau bilaterale; d) intervenţii seriate în timp

Intervenţiile ce se practică sînt:

1. Segmentectomia, excepţional de rar în carcinoame in situ sau în cancerele mici periferice şi la bolnavii deficitari respirator sau biologic, sau în carcinoamele cu stroma remaniată.



Scanned with OKEN Scanner

2. Lobectomia cu indicație de elecție în tumorile periferice izolate, mici, sau în tumorile bronhiilor segmentare fără adenopatie (fig.VII.11. 12, 13); radicalitatea oncologică poate merge pînă la 54% pe cazuri bine selecționate. Pentru aceeași formă de cancer era indicată lobectomia, însă unii autori au recomandat pneumonectomia. Aceeași atitudine am avut-o și noi, dar comparîndu-se rezultatele la distanță, ele au fost aproape aceleași; în plus, la pneumonectomizați numărul complicațiilor postoperatorii este mai mare și riscul operator este crescut; astfel în ultimii 5 ani indicăm de preferință, în asemenea cazuri, lobectomia.

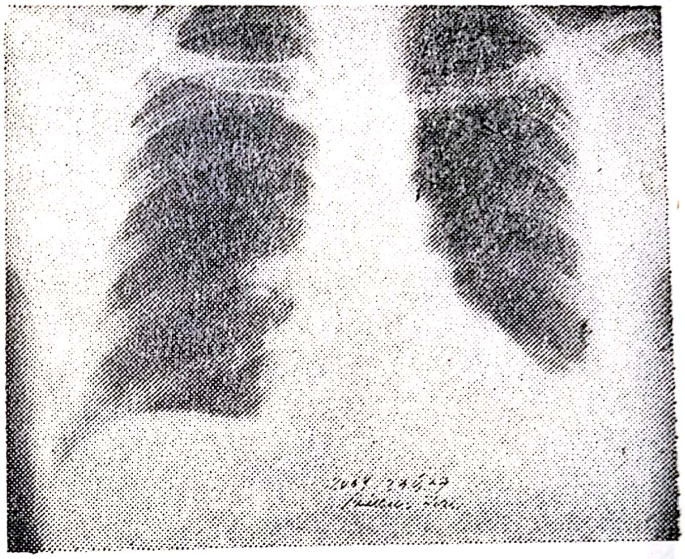

*Fig. VII.11.* — Lobectomie inferioară stîngă în urmă cu 7 ani, pentru carcinom epidermoid; radiografie pulmonară de față (aspect postoperator).

Lobectomia mai este indicată și în formele cu potențial evolutiv redus, în tumori metastatice și la vîrstnici cu deficiențe funcționale, iar intraoperator atunci cînd biopsia extemporanee atestă integritatea ganglionar (fig.VII.14).

Lobectomia radicală sau lărgită, cu limfadenectomie sistematică, preconiazată ca operație de principiu de Cohan, Mathey poate fi utilizată și ca operație de rezecție sau de necesitate, ca și lobectomia simplă, dar în prezența unor adenopatii interlobare sau hilare limitate.

3. Rezecția bronho-pulmonară cu bronhoanastomoză, bronhoplastie sau implantare, a fost preconizată ca operație de principiu de Thomas Price și Johnson, în tumorile bronhiilor lobare sau segmentare fără limite de securitate oncologică pentru secțiunea bronșică, în tumorile bronhiilor lobare extinse la axul bronșiei principale și la care probele funcționale sau biologice erau deficitare.

Sînt practicate azi sub diferite variante ca: rezecții bronholobare, bronhobilobare, bronhopulmonare cu bronhoanastomoză, bronhoplastie sau

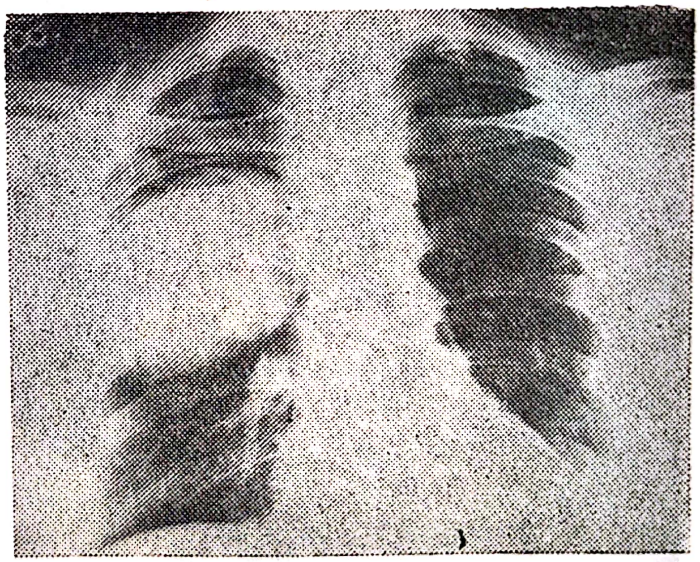

*Fig. VII.12.* — Același caz; apariția unei tumori gigante în hemitoracele drept; radiografie de față.



Scanned with OKEN Scanner

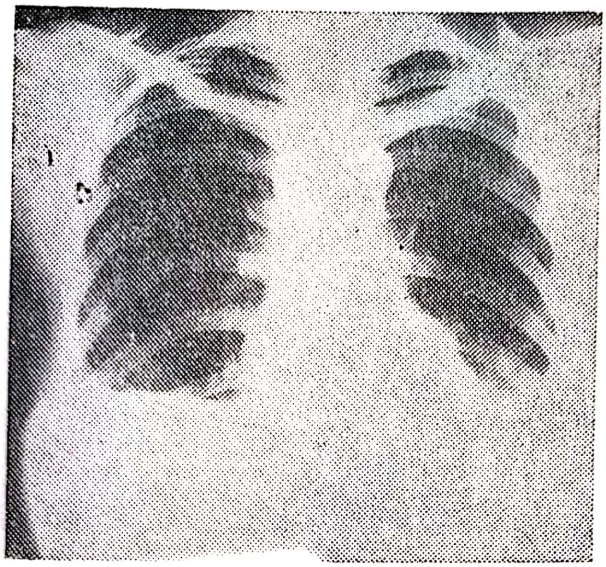

*Fig. VII.13.* — Același caz; imagine postoperatorie după lobectomie superioară dreaptă.

bronhoimplanare. Sînt operații avantajoase care îmbină principiul radicalității cu principiul economiei de parenchim, dar la care în ultimii ani s-a cam renunțat, deoarece nu se respectă principiul oncologic.

4. Întrucît pneumonectomia lărgită de principiu, practicată în 1952 de Allinson dă încă un procent destul de ridicat de mortalitate, noi practic am renunțat la acest tip de intervenție deoarece oricît de largă ar fi ea, totuși nu poate fi radicală din punct de vedere oncologic.

Tabelul VII. III exprimă dilema dintre lobectomie și pneumonectomie.

5. Pneumonectomia simplă, multă vreme utilizată ca operație de principiu realizînd în fapt și limfadenectomia ganglionilor intrapulmonari, a fost una din cele mai frecvente operații în cancerul bronho-pulmonar. Indicația de elecție este în tumorile bronhiilor primitive sau lobare extinse la primitivă și în tumorile periferice care depășesc un lob. Contraindicația radicalității este limita de securitate oncologică de cel puțin 1,5 cm de carenă și limitarea adenopatiilor la ganglionii hilari; în aceste condiții intervenția poate oferi pînă la 30% supraviețuiri (fig.VII.15).

Pe statistica noastră însă, lobectomiile au aceeași pondere cu pneumonectomiile, din cauza evoluției postoperatorii mult mai simple a acestora față de pneumonectomie; noi preferăm lobectomia; practicăm pneumonec-

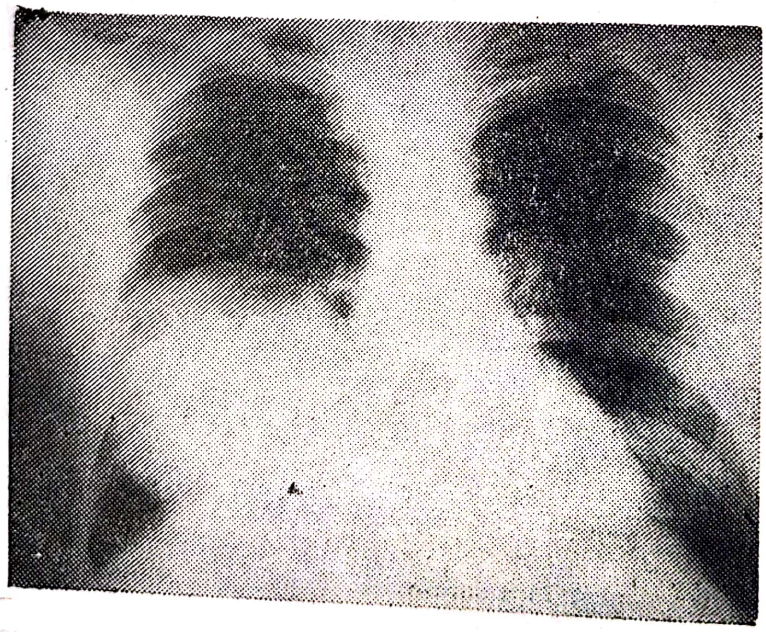

*Fig. VII.14.* — Metastază pulmonară gigantă, dreaptă.



Scanned with OKEN Scanner

*Tabelul VII.III*

**Pneumonectomie sau lobectomie**

1. Abandonarea pneumonectomiilor lărgite, de principiu:
   — Radicalitate îndoielnică
   — Risc operator mare
   — Complicaţii postoperatorii
   — Rezultatele nu justifică sacrificiul
2. Lobectomia este preferată:
   — Risc mic
   — Rezultate imediate şi tardive bune
   — Aplicabilă la bolnavi taraţi
   — Adaptare funcţională uşoară
3. Pneumonectomia indicată în:
   — Criteriu bronhologic — tumorile bronhiilor primitive
   — Explorarea completă a parametrilor funcţionali şi biologici cu constante normale

tomia numai atunci cînd bronşia primitivă este prinsă de procesul tumoral la mai puţin de 1 cm de carenă.

6. Pneumonectomia zisă radială cu limfadenectomie sistematică în bloc, utilizată de Allison ca indicaţie de necesitate, a fost preconizată ca operaţie extensivă de principiu (Brock, Mathey şi Gally), prin analogie cu operaţia Halsted şi Wertheim; se presupune pneumonectomie cu extirparea sistematică, în bloc, a ţesuturilor celulare mediastinale, împreună cu ganglionii paratraheali, intertraheobronşici, paraesofagieni, a ligamentului triunghiular, eventual nervul frenic şi pneumogastric, cu ligatura obligatorie intrapericardică a vaselor.

Deşi unele statistici au dat supravieţuiri peste 30—40%, ea rămîne o indicaţie de necesitate sau de elecţie numai în neoplasmele cu invazie ganglionară mediastinală. Datorită însă mortalităţii ridicate a complicaţiilor mari postoperatorii, această intervenţie a fost aproape abandonată în clinica noastră ca operaţie de principiu, rămînînd doar o indicaţie mai mult de necesitate.

7. Pneumonectomia lărgită, operaţie de necesitate în prezenţa unei invazii limitate, de vecinătate (pericard, diafragm, perete, urechiuşe, cavă) îşi mai găseşte indicaţii (ce este drept, mai rare), deoarece prognosticul oncologic şi funcţional este mai puţin favorabil.

8. Rezecţii pulmonare paliative, zise de curăţire, sînt practicate de necesitate pentru tratamentul complicaţiilor cancerului bronho-pulmonar, supurative sau

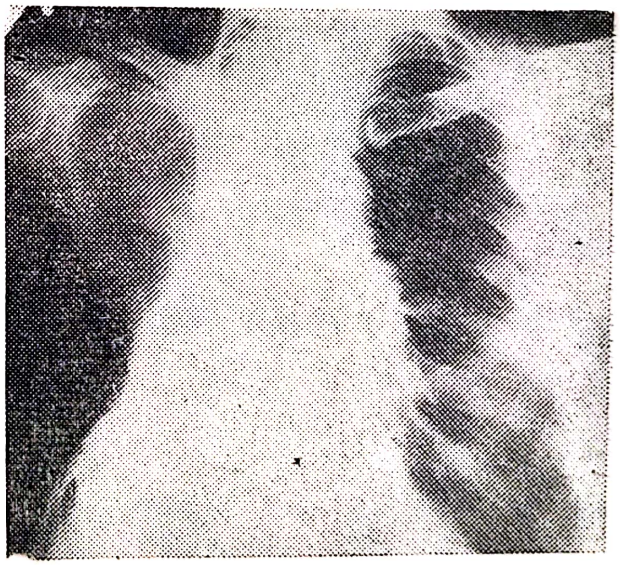

*Fig. VII.15.* — Pneumonectomie dreaptă şi toracoplastie (hemitoracectomie dreaptă) pentru cancer pulmonar drept. Aspect radiologic după 8 ani de la intervenţia chirurgicală.



Scanned with OKEN Scanner

hemoragice; ele au fost preconizate de Lougieri mai mult pentru a ameliora simptomatologia și asigurarea unui confort ee supraviețuire (Smith).

9. Prinderea limitată a peretelui costal în caz de cancer lobar ne obligă la rezecția în bloc a peretelui și a parenchimului respectiv.

10. Operații paliative pentru ameliorarea simptomelor nu au efect asupra supraviețuirii sau a evoluției tumorii: ele constau mai ales în neurectomii (nervi intercostali, vagotomii peri-bronșice, simpatectomii toracice) pentru ameliorarea durerii. Ligatura de arteră pulmonară în scop hemostatic, în formele hemoragice, a fost recomandată de unii autori; noi o contraindicăm deoarece tumora este irigată de arterele bronșice și această intervenție agravează hemoptiiziile.

Sternotomii decompresive în formele compresive mediastinale, operație-de derivație venoasă în compresiuni ale venei cave prin By-pass subclavicular — atriul drept. La acestea noi am adăugat pleurotomia parietală împotriva exsudatelor hemoragice atît de frecvente și de grave în cancerele inoperabile.

11. Extinderea tumorii la diafragm se rezolvă printr-o rezecție asociată parțială de diafragm.

Concepțiile actuale asupra posibilităților și limitelor tratamentului chirurgical (care au la bază indicații chirurgicale stadiale pe baza stadiilor T.N.M.) se concretizează astfel:

a. Tumora mică, limitată, fără extindere locoregională: este singura care permite exereza limitată cu cea mai mare probabilitate statistică de radicalitate oncologică și supraviețuire la distanță, așa cum arată rezultatele lobectomiilor și pe statistica noastră: 39 — 45%.

b. Rezecțiile radicale sau lărgite, de principiu, nu oferă un prognostic concludent în stadiile de dezvoltare locală sau localizată, dar își păstrează întreaga valoare ca operație de elecție, de principiu sau de necesitate în stadiile loco-regionale sau extinse, la bolnavii la care nu există contraindicații funcționale sau biologice.

c. Invazia ganglionilor care depășește limitele plămînului ne obligă la transformarea exerezei de organ într-o exereză de teritoriu limfatic, care îi oferă un caracter mai radical din punct de vedere tehnic, dar cu prognostic oncologic mai rezervat. De aici, necesitatea unei explorări minuțioase macro și micoscopice intraoperator, a tuturor stațiilor ganglionare, în vederea determinării stadiului real de extensie tumorală și de invazie limfatică, pentru adaptarea actului operator la situația existentă; sau, la abținerea de la exereză, în cazul în care extinderea regională a ganglionilor este prea mare.

d. Posibilitatea invaziei limfatice sau vasculare impune necesitatea asocierii altor metode terapeutice pentru creșterea radicalității oncologice a actului chirurgical curativ.

*

*Cîteva noțiuni de tehnică și tactică chirurgicală* (după explorarea complexă preoperatorie), care ni se par mai importante, le expunem succint:

— Explorarea obligatorie lezională, funcțională și biologică și numai după aceea fixarea planului operator.

— Secțiunea și sutura bronhiei să fie în țesut sănătos, iar secțiunea arterelor și venelor să menajeze circulația plămînului opus, mai ales în pneumonectomiile cu abord intrapericardic al vaselor.



Scanned with OKEN Scanner

— Aprecierea neoperabilității cazurilor o vom face numai atunci cînd tumora se extinde la organele mediastinale sau după deschiderea pericardului, apreciem că vasele sînt inabordabile.

— În pneumonectomia extrapericardică, la dreapta, sutura bronșiei, făcută sub crosa azigos este mai ușoară ca la stînga, unde carena este ascunsă sub crosa aortică voluminoasă și puțin maleabilă; ea poate fi mobilizată la nevoie, numai după secțiunea și ligatura primelor artere intercostale.

Din păcate, după ligatura și secțiunea arterelor în tehnica pneumonectomiilor, rămîn un fund de sac arterial, iar la dreapta se scurtează numai cînd se face ligatura în fereastră aortica-cavă.

— Venele pulmonare și mai ales vena pulmonară inferioară dreaptă se poate lega razant la atriul stîng.

Cînd stațiile limfatice sînt invadate, rezecția nu poate fi radicală, mai ales în stînga unde lingula și lobul inferior sînt drenate în ganglionii paratraheali drepți; așa cum am observat și noi, plămînul drept poate drena în limfaticele din stînga. Noi nu recomandăm sectiunea nervilor frenici; îi menajăm, deoarece pot da tulburări și chiar complicații funcționale respiratorii și mai ales pe stînga, cu paralizia diafragmului; astfel se creează un fel de volet balant intratoracic, care joacă un rol nefast asupra functiei respiratorii și asupra plămînului restant la care adăugăm tulburările digestive de tip hemoragii gastrice sau chiar perforații.

În concluzie, la problemele tehnice dorim să subliniem faptul că indiferent de tipul de intervenție (lobectomie sau pneumonectomie, cu formele ei), esențial este să folosim toate resursele planului de clivaj pentru a executa o vidare cît mai completă a ganglionilor regionali, chiar dacă examenul histologic intraoperator a ganglionilor învecinați tumorii arată că sînt indemni de orice metastază, noi recomandăm îndepărtarea lor chirurgicală, deoarece unii dintre acești ganglioni ascund, de multe ori, celule neoplazice metastazante.

De asemenea, din experiența noastră se degajă faptul că nu există nici o îndoială că oricît s-ar îmbunătăți rezultatele obținute în urma unei tehnici chirurgicale extensive, ele nu pot fi similare în nici un caz cu acelea obținute atunci cînd operația se practică precoce în faza preclinică, asimptomatică, a neoplasmului; rezultatele sînt de regulă generală inverse cu simptomatologia. Pentru obținerea unor rezultate mai bune este necesară deci depistarea și indicarea operatorie cît mai precoce. Unii autori consideră că formele de cancer cu celule mici (oast cells), nu trebuiesc operate. Noi însă intervenim și în aceste cazuri, deoarece cel mai des diagnosticul histologic nu este precizat preoperator și uneori rezultatele postoperatorii sînt bune (tabelul VII. IV).

Strategia operatorie anticanceroasă care atacă cancerul în valuri succesive, este următoarea:

I. Citostatice pentru celulele cu activitate mare.
II. Cobaltoterapie contra celor rezistente sau „adormite".
III. Chirurgical — de extirpare a tumorii.
IV. Reluarea valului I și II în caz că operația a fost paliativă.



Scanned with OKEN Scanner

*Tabelul VII VI.*

**Caracteristici**

1. Deplasarea spre vîrstele mai tinere
2. Creşterea formelor histologice maligne
3. Creşterea numărului de intervenţii paliative din cauza depistării şi indicaţiilor operatorii tardive
4. Rezultatele sînt deseori ilogice
5. Evoluţie în pusee
6. Tratamentul chirurgical singurul eficient
7. Chimioterapia şi cobaltoterapia numai la cele paliative
8. Nu am obţinut rezultate bune cu asocierea chimio- şi cobaltoterapiei postoperator la cele rezecate
9. Indicaţii judicioase numai după explorarea sistemului cranio-cerebral hepatic şi osos
10. Paradoxul rezecabilităţii tumorilor mari faţă de cele mici
11. Valoarea toracotomiei în aprecierea criteriului tehnic
12. Problema endemiei şi precocităţii indicaţiei.

Noi nu am acceptat aceste concepţii deaoarece apar complicaţii mari postoperatorii ca: fistulă bronşică, esofagiană. De asemenea noi recomandăm asocierea terapiei cu cobalt şi citostatice postoperator, numai în intervenţiile chirurgicale paliative.

## 2. ADENOAMELE BRONŞICE

Aceste tumori sînt considerate drept benigne şi localizate pe trahee şi pe marile bronşii, destul de rare în raport cu tumorile maligne cu aceeaşi localizare; astfel, pe statistica noastră de aproximativ 3 000 de rezecţii pulmonare pentru cancer, am operat aproximativ 70 de adenoame traheo-bronşice (2 localizate pe trahee, restul pe marile bronşii, aşa cum se vede şi pe schiţa alăturată (fig.VII.16).

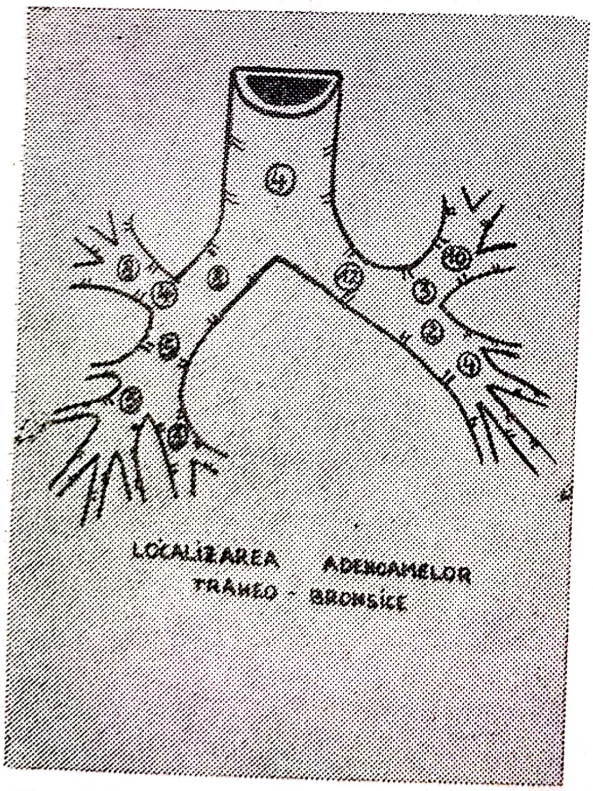


*Fig. VII.16.* — Localizarea sindroamelor traheo-bronşice operate în clinică.

*Istoric.* Prima descriere anatomopatologică a fost făcută de Müller, în 1882; primul care a descoperit, cu ajutorul examenului bronhospopic a fost Jackson, iar cel care a extirpat prima dată pe cale endoscopică a fost Kramer (1933) care i-a dat şi denumirea de adenom; deoarece Jackson a diagnosticat-o primul endoscopic, aceste formaţiuni sînt cunoscute sub denumirea de „adenom bronşic Jackson".

*Clasificări.* Cercetările ulterioare mai aprofundate ale structurii acestor tumori epiteliale bronşice benigne au descris 2 tipuri de tumori:

a. Carcinoamele bronşice sînt cele mai frecvente; ele ar determina un sindrom clinic specific descris de Even (1964).



Scanned with OKEN Scanner

b. Cilindroamele. În ceea ce privește benignitatea acestor tumori dorim să precizăm că ele păstrează un potențial malign atît prin evoluția tumorilor cît și prin complicațiile care le dau prin stenoză bronșică cu atelectazie și supurație și hemoptazii; mai mult, noi am constatat și metastaze ganglionare sau pulmonare; la unul din cazurile noastre am găsit chiar metastaze pulmonare bilaterale diseminate; examenul histologic al piesei tumorale trebuie făcut cu mare grijă și la ambii poli ai tumorii, deoarece se poate constata la polul superior al tumorii benignitate histologică, în timp ce la polul inferior al aceleiași tumori, degenerescență malignă.

În ceea ce privește repartizarea pe sexe, părerile sînt împărțite: unii autori (M.C.Burney, Clogett, Calens, Wiklimé) consideră că bărbații sînt mai frecvent afectați, în timp ce alți autori sînt de părere inversă. Experiența noastră confirmă prima ipoteză: din 100 de cazuri operate la noi, 76 erau bărbați și numai 24 femei. Vîrsta medie a bolnavilor este de 45 de ani, dar poate fi întîlnit și la alte vîrste: noi am întîlnit 8 cazuri pînă la vîrsta de 20 de ani și 4 cazuri peste 70 de ani.

*Simptomatologia* acestor tumori este cea caracteristică tumorilor traheo-bronșice: tuse, hemoptizii, astenie. In fazele mai avansate, cînd diametrele tumorii au crescut, apar semnele clinice specifice acestor complicații: febra, expectorația purulentă; hemoptiziile se agravează, iar examenul radiologic arată semnele unei atelectazii, în raport cu sediul tumorii: atelectazii pulmonare totale pentru cele localizate pe bronșiile primitive și atelectazii lobare pentru cele localizate pe cele lobare.

Diagnosticul pozitiv se pune pe examenul bronhoscopic care este caracteristic: tumora endobronșică este bine delimitată, foarte vascularizată și are un element patognomonic: mucoasa în jurul tumorii este de aspect normal.

Diagnosticul este confirmat de examenul histopatologic al biopsiei tumorale efectuate pe cale bronhoscopică. Remarcăm faptul că uneori acest examen nu poate fi practicat din cauza sîngerării tumorii, care este foarte vascularizată; în timpul examenului bronhoscopic există riscul unei hemoragii greu de stăpînit (fig. VII.17).

*Evoluție.* Creșterea tumorii se face în general în 3 direcții:

a. Spre interiorul lumenului bronșic, putînd duce la stenozare, cu fenomenele supurative și atelectazii în aval (fig. VII. 18, 19).

b. În grosimea peretelui bronșic, cu stenozare progresivă dar nu totală.

c. Spre interior și în grosimea peretelui, așa-numitele tumori în „iceberg". Unii autori ca Lubow (251 cazuri), Avilova, Desecereko (100 de cazuri) consideră că această formă ar fi foarte frecventă.

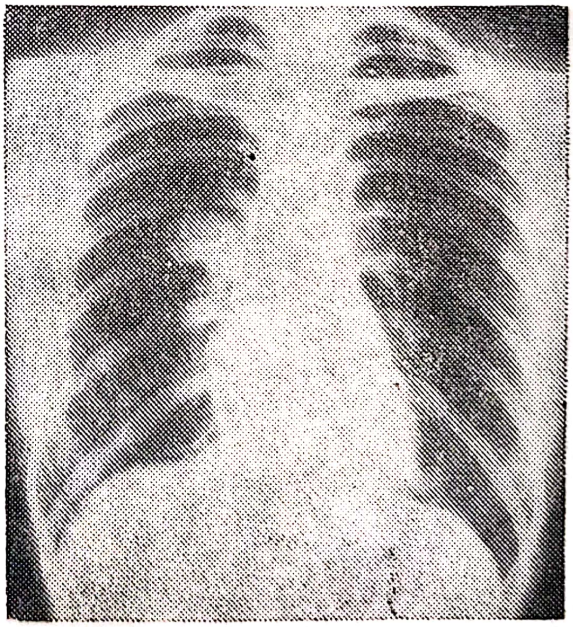

*Fig. VII.17.* — Adenom bronșic drept.



Scanned with OKEN Scanner

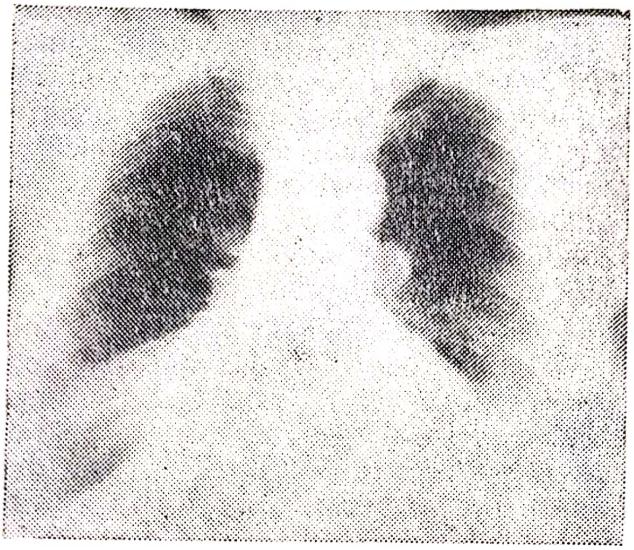

*Fig. VII.18.* — Adenom al bronthiei intermediare cu atelectazie secundară.

În general evoluția clinică a acestei tumori poate fi apreciată că se desfășoară în 3 stadii:

1. *Stadiul I* corespunde perioadei de formare a tumorii; examenele clinice, radiologice, de laborator și examenul bronhoscopic ar putea pune diagnosticul.

2. *Stadiul II* este perioada în care tumora a crescut și apar fenomenele clinico-radiologice specifice tulburărilor de permeabilitate bronșică de diferite grade, de la stenoza incipientă pînă la stenoza aproape totală, cu tot cortegiul de complicații: atelectazia retrogradă, cu supurația teritoriului atelectaziat, hemoptizii uneori foarte mari și dramatice. Examenul bronhoscopic, radiologic și biopsia pe cale endoscopică a tumorii sînt concludente.

3. *Stadiul III* este stadiul complicațiilor ireversibile: obstrucția bronșică este totală, cu supurație retrostenotică ireversibilă; pot apărea metastaze și degenerescența malignă a tumorii; o altă trăsătură a acestui stadiu este cea terapeutică chirurgicală de amputare (fig. VII.20).

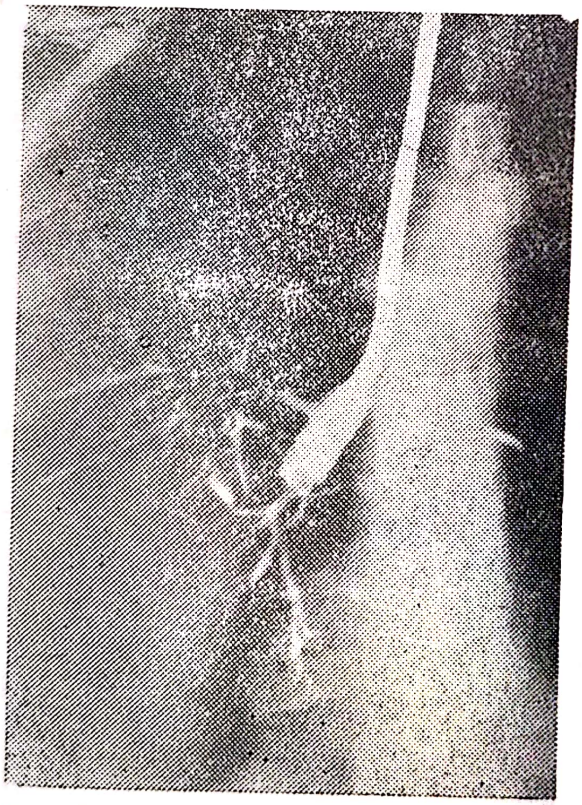

*Fig. VII.19.* — Bronhografia dreaptă precizează sediul adenomului pe bronhia intermediară cu stop bronșic.

Tratamentul acestor tumori este exclusiv chirurgical; avînd în vedere posibilitățile de existență a unor zone tumorale malignizate, noi sîntem împotriva extirpării pe cale endoscopică.

În punerea indicației chirurgicale și a fixării tipului de intervenție trebuie să ținem cont de toate elementele lezionale și funcționale:

— topografia tumorii;

— tipul ei (endobronșice, intrabronșice, iceberg);

— tipul intervențiilor chirurgicale (leziunii reversibile sau ireversibile (fig. VII.21);

— parametrii funcționali, la care adăugăm examenul histopatologic extemporaneu intreoperator și inventarul lezional intraoperator.

Tipurile de intervenție sînt foarte variate, de la rezecția traheo-anasto-



Scanned with OKEN Scanner

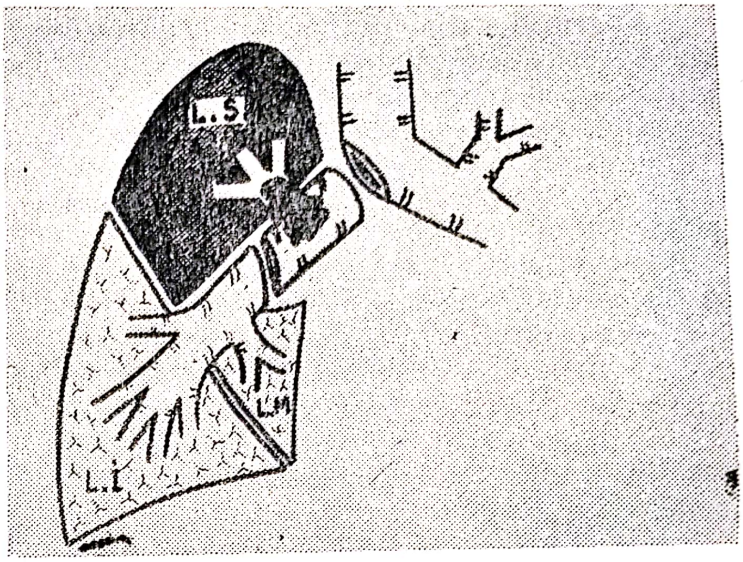


*Fig. VII.20.*—Adenom bronșic situat la orificiul lobarei superioare drepte; rezecție-bronho-anastomoză cu lobectomie superioară dreaptă (schiță).

moză la pneumonectomie; ne rezumăm la toracotomie exploratorie, atunci cînd am constatat metastaze extinse pulmonare, peurale sau pericardice.

## 3. PATOLOGIA CHIRURGICALĂ A TRAHEEI

Tumorile traheale sînt destul de rar întîlnite în practica medicală; ele sînt cel mai frecvent maligne și mai rar benigne, de tip adenom Jackson. Dintre cele maligne se pot întîlni toate tipurile de cancer; cele mai frecvente sînt: cancerul de tip cilindro-cubic și cel epidermoid.

Topografic pot fi situate pe toată lungimea traheei, de la orificiul glotei pînă la carenă.

În cele maligne, mucoasa în jurul tumorii este infiltrată, rigidă și cu pierderea motilității traheei; în cele benigne, caracteristic este faptul că mucoasa în jurul formației este normală.

*Simptomatologia* este caracteristică în perioada inițială: tuse iritativă expectorație cu atriuri sanghinolente, astenie, cu pierdere ponderală. Pe măsură ce formația tumorală crește, apar fenomenele de stenoză traheală cu insuficiență respiratorie consecutivă.

*Diagnosticul* pozitiv se pune pe baza examenului traheo-bronhoscopic și al biopsiei de mucoasă; examenul se caracterizează prin:

— vizualizarea formației tumorale;
— starea mucoasei peritumorale (infiltrată, dură, șîngerîndă);
— motilitatea traheei.

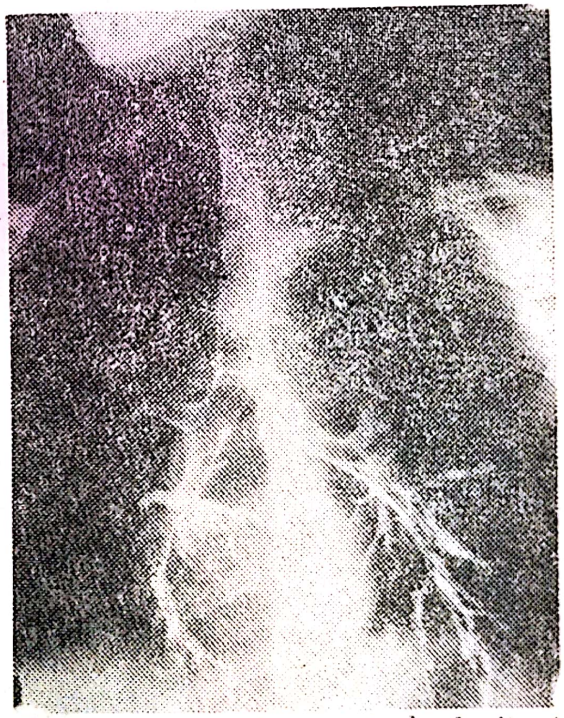

*Fig.VII.21.* — Adenom traheal situat la nivelul carenei; traheo-bronhografie după rezecție de carenă cu anastomoză cap la cap; pe traheo-bronhografie se vede linia de sutură traheo-bronșică.



Scanned with OKEN Scanner

Foarte des diagnosticul este pus tardiv, în fazele în care indicația chirurgicală nu mai poate fi pusă, deoarece tumora și infiltrația cuprind o regiune întinsă din trahee.

Diagnosticul diferențial:

— clinic, se face cu astmul bronșic;

— cu stenozele traheale posttraumatice, postintubație, posttraheostomie;

— cu tumorile mediastinale care dau compresiune extrinsecă pe trahee și insuficiență respiratorie;

— cu insuficiența respiratorie de decompensare organică;

— cu anevrismele cardio vasculare care comprimă traheea;

— cu tumorile bronșiilor primitive;

— diagnosticul diferențial trebuie făcut cu toate aceste afecțiuni, deoarece în majoritate întîlnim semnul clinic de „wheezing", caracteristic obstacolelor pe trahee.

Așa cum am arătat, tumorile traheale sînt cunoscute ca avînd o evoluție gravă și în prognostic sumbru iar indicațiile unui tratament chirurgical radical, în asemenea afecțiuni s-a pus numai în utimul timp, chirurgia traheei fiind o achiziție recentă a chirurgiei toracice.

Cercetările experimentale întreprinse și de noi în laboratorul de chirurgie experimentală al Institutului de Ftiziologie ne-au permis abordarea cu succes a traheei și am putut astfel să trecem de la rezecțiile parțiale (a unei „pastile" din peretele traheal, cu refacerea defectului, fie prin sutură, cu îngustarea lumenului sau folosirea unei grefe tip Gebauer), la rezecția întinsă de trahee, cu anastomoză „cap la cap".

Lucrările devenite clasice, ale lui Grillo și colaboratorii, publicate în perioada 1964—1968, au precizat tehnica, indicațiile și lungimea maximă de trahee care poate fi rezecată, fără a pune în tensiune suturile; au fost descrise metodele artificiale, cu ajutorul cărora putem crește lungimea traheei rezecate și anume: disecția hilului pulmonar drept, cu secțiunea ligamentelor triunghiulare; rezecția bronșiei primitive stîngi și implantarea ei în bronșia intermediară (2,7 cm); disecția intrapericardică a vaselor pulmonare (9,9 cm) etc.

Noi am îmbogățit aceste metode și am adăugat pneumoperitoneul și rezecția crosei venei azygos, cu flexiunea anterioară a gîtului (15°—30°), pentru unii autori au recomandat un aparat gipsat tip „Minerva„ (fig.VII. 22, 23, 24).

Cercetările lui Grillo au fixat la 6,4 cm lungimea medie a porțiunii de trahee rezecabilă, limitele extreme fixîndu-se între 5,7 — 10 cm, ceea ce reprezintă 58,7 % din lungimea totală a traheei.

Problema căilor de abord a fost de asemenea dezbătută ; în raport cu topografia și obiectivele propuse s-au indicat iurmătoarele căi de abord:

— cervicotomia;

— sternotomia;

— cervicosternotomia;

— toracotomia postero-laterală dreaptă.

Noi am folosit toracotomia postero-laterală dreaptă la cazurile la care tumora era localizată în 1/3 inferioară a traheei, sau la carenă.

La unul din cazurile noastre am practicat rezecția a 3,5 cm din 1/3 inferioară a traheei împreună cu carena (fig.VII.25, 26, 27).



Scanned with OKEN Scanner

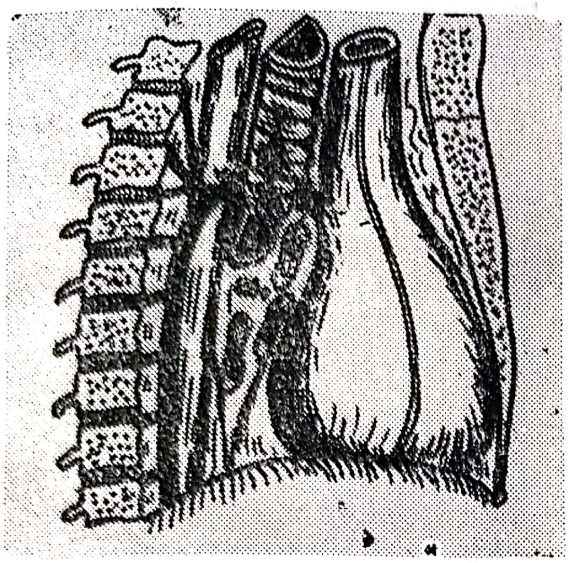

*Fig. VII.22.* — Rezecția crosei azygos pentru alungirea traheei (procedeu prof. C. Coman).

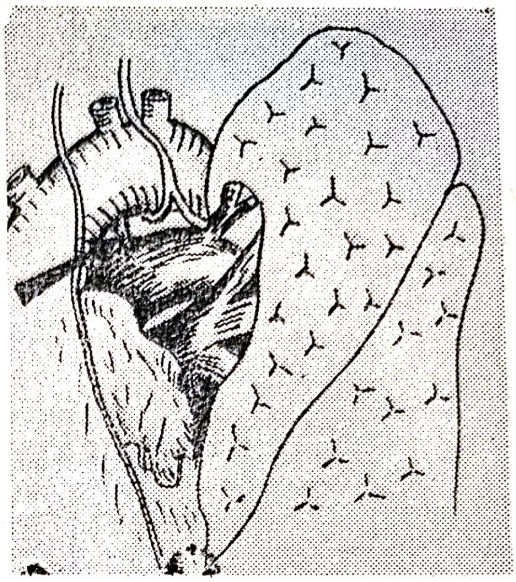

*Fig. VII.23.* — Rezecția canalului arterial în stînga, pentru alungirea traheei.

Referitor la calea de abord, considerăm că în cazul în care este indicată rezecția întinsă de trahee în cele 2/3 superioare de trahee cu anastomoză „cap la cap", singura cale de abord logică, care dă lumină suficientă și permite execuția tehnică a rezecției cît și artificiile auxiliare dictate de necesita-

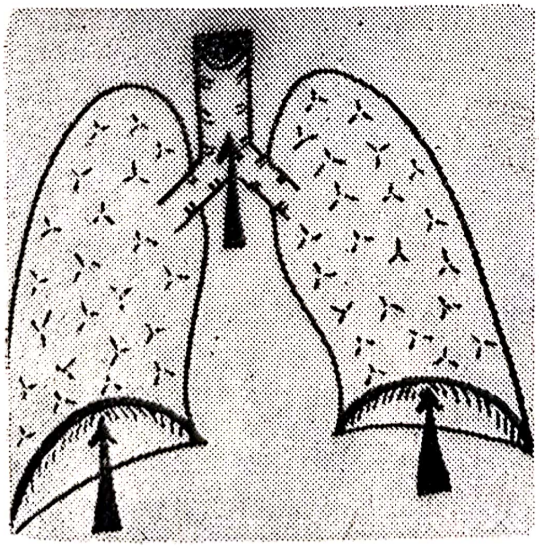

*Fig. VII.24.* — Pneumoperitoneu în același scop de alungire a traheei (procedeu prof. C. Coman).

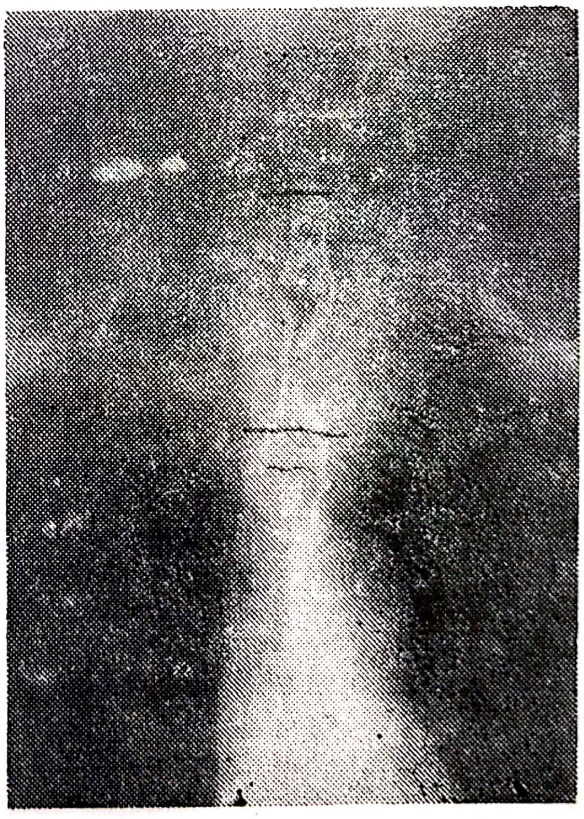

*Fig. VII.25.* — Tumoare traheală care stenozează traheea în 1/3 medie; traheografie de față; adenocarcinom traheal.



Scanned with OKEN Scanner

*Fig. VII.26.* — Același caz, cu traheografie de profil drept.

*Fig. VII.27.* — Același caz, după rezecția traheei cu anastomoză cap la cap.

tea creșterii lungimii traheei restante este cervicotomia mediană tip Holman-Velti.

Problemele legate de disecția și prepararea traheei în cazurile în care am intervenit prin cervico-sternotomia, par bine codificate: disecția trunchiului brachio-cefalic arterial și ancorarea lui ca și a celui brahio-cefalic venos stîng, fără secțiune.

De asemeni subliniem limitarea disecției fetei posterioare a traheei strict la nivelul leziunii, pentru menajarea vascularizației.

Precizăm că unii autori, ca Kreitman F., Mermet R. și altii, au recomandat secțiunea trunchiului venos brachiocefalic stîng, cu anastomoza „cap la cap", metodă ce ni se pare inutilă și periculoasă și de aceea n-o recoman dăm.

Sutura trebuie făcută cu fire neresorbabile, extramucoasă, cu nodul în afară, începînd întotdeauna cu trânșa posterioară. Noi recomandăm mansonarea liniei de sutură cu un lambou de pleură parietală, pediculat, iar nu fixarea esofagului, cum au recomandat unii autorii.

Unele din problemele importante ale chirurgiei traheale sînr reprezentate de cele ale tratamentului postoperator și într-o măsură oarecare și de anestezie-reanimare.

Primele 21 de zile postoperator cer un tratament atent, calificat; colaborarea strînsă cu bronhologul este obligatorie, deoarece acesta trebuie să facă uneori bronhoaspirații repetate, eventual extirparea unor fire și a granuloamelor care apar la fibrele care n-au fost trecute riguros extramucos. Noi am fost obligați să intubăm în repetate rînduri o bolnavă căreia i-am rezecat 6,5 cm din trahee, pentru aspirarea secrețiilor și protezarea mecanică a respirației pentru perioade scurte de timp. Secțiunea și sutura „cap la cap", din cauza faptului că fibrele nervoase au fost secționate, este însoțită uneori de fenomene ușoare de încărcare bronșică, cu imposibilitatea evacuării secrețiilor



Scanned with OKEN Scanner

bronșice; acest fapt impune intubația periodică, bronhoaspirații, aerosoli fluidianți, antibiotice conform antibiogramei. De precizat că la un alt caz (la copil de 17 ani) evoluția postoperatorie a fost extrem de simplă. În clinică s-au practicat multe rezecții bronho-anastomoze, căpătîndu-se o experiență bogată în chirurgia bronșică; acest fapt ce ne-a ajutat și la chirurgia traheală, cu toate că aici tratamentul postoperator este incomparabil mai complicat și mai pretențios decît în chirurgia bronșică.

Indicațiile în chirurgia traheei par astăzi bine precizate, atît în stenozele posttraheostomice sau posttraumatice, cît și în tumorile maligne sau benigne, așa cum am procedat și noi. Considerăm că astăzi trebuie practicată numai rezecția de trahee cu anastomoză „cap la cap", care poate constitui o trahee de calibru adecvat, cu extirparea radicală a leziunii traheale.

Rezecțiile parțiale cu sutură în fantă, folosirea grafelor Gebauer sau aloplastiile nu-și mai găsesc indicația în stadiul actual al cunoștințelor noastre. Contraindicațiile tratamentului chirurgical în tumorile traheei sînt reprezentate numai de extinderea infiltrației tumorale, pe o porțiune foarte mare a traheei și la bronșiile primitive, cum am întîlnit și noi în unele cazuri și la care numai transplantul de trahee ar putea rezolva problema.

Cercetările întreprinse de noi în laboratorul de chirurgie experimentală, referitoare la chirurgia și homotransplantul de trahee, ar putea aduce în viitor unele contribuții la această problemă acută a practicii chirurgiei traheale care n-are încă o soluție definitivă (cunoscîndu-se faptul că grefele de material plastic n-au dat încă rezultate satisfăcătoare).

Rezultatele la distanță și prognosticul, în chirurgia traheei depind de natura afecțiunii; prognosticul este mai rezervat pentru leziunile maligne, diferențiat în raport cu tipul histologic al tumorii (fig. VII.28, 29, 30).

*Fig. VII.28.* — Adenom traheal situat la carenă pe care o obstruează aproape complet (traheo-bronhografie).

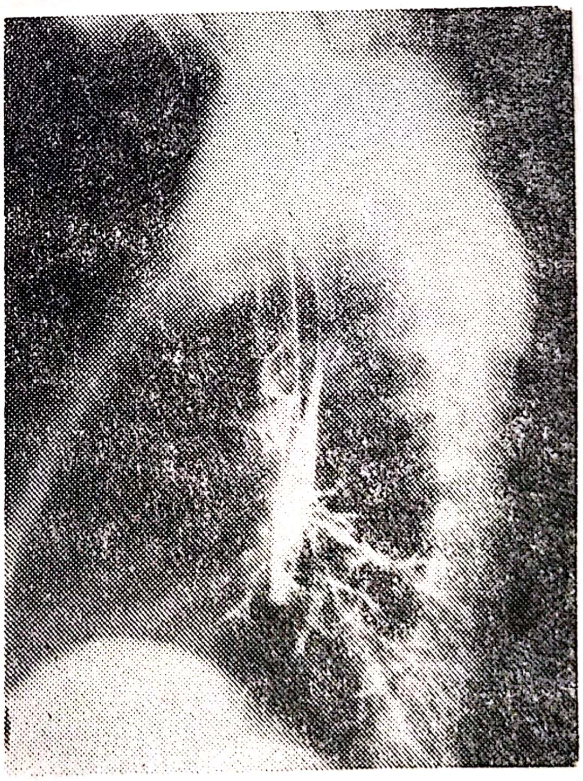

*Fig. VII.29.* — Același caz: adenom al carenei traheale; traheo-bronhografie și esofagografie de profil stîngă.



Scanned with OKEN Scanner

În cazul copilului cu adenom traheal tip Jackson, operat de noi, rezultatele la distanță, după 15 ani de la intervenție, sînt foarte bune.

Precizăm însă că intervenția a fost radicală; examenele histopatologice ale recupelor din cele 2 capete traheale, după extirparea zonei tumorale, au arătat țesuturi normale. Acest fapt impune o exigență crescută în chirurgia tumorilor traheale pentru a evita recidiva sau alte complicații. Problema cobaltoterapiei postoperator, merită discuții aparte. Avînd în vedere însă faptul că a fost vorba de un adenocarcinom și că nu există recidivă, nu am asociat cobaltoterapia.

În concluzie, pe baza datelor din literatură cît și a experienței noastre, putem afirma că rezecția de trahee cu sutura „cap la cap", este astăzi metoda de elecție în tratamentul stenozelor traheale posttraheotomie, inflamatorii, traumatice și a tumorilor traheale benigne sau maligne. Rezultatele imediate și la distanța obținute de noi în cazurile pe care le-am operat, confirmă justețea indicațiilor și faptul că va trebui să fim mai îndrăzneți în selecționarea cazurilor și punerea indicațiilor operatorii.

**Rezecția bronhoanastomoză,** în vogă în urmă cu două decenii, și-a pierdut astăzi din interesul de atunci; principiul oncologic trebuie să primeze atunci cînd indicația este pusă pentru cancer (fig. VII.31).

Rezecția bronho-anastomoză se bazează pe principiul economiei de parenchim pulmonar și ea își păstrează valoarea, după părerea noastră, în toate cazurile de tumori bronhopulmonare benigne, stenoze ale traheei, ale bronșiilor (posttraumatice sau postinfecțioase, specifice sau nespecifice).

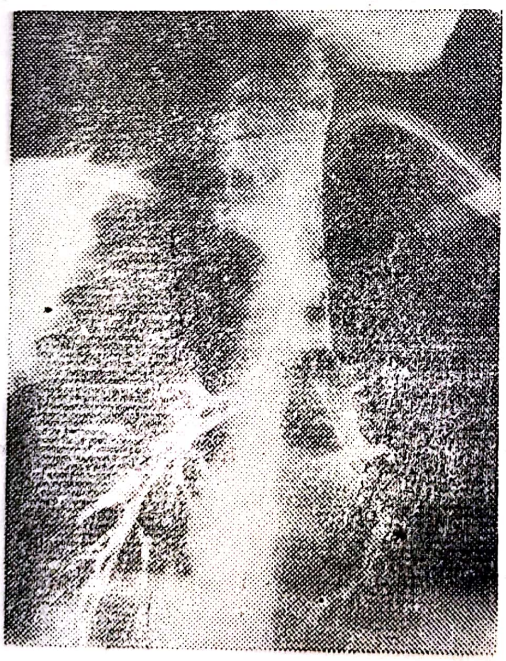

*Fig. VII.30.* — Același caz după intervenție chirurgicală: rezecție de carenă cu anastomoza bronhiilor primitive la trahee.

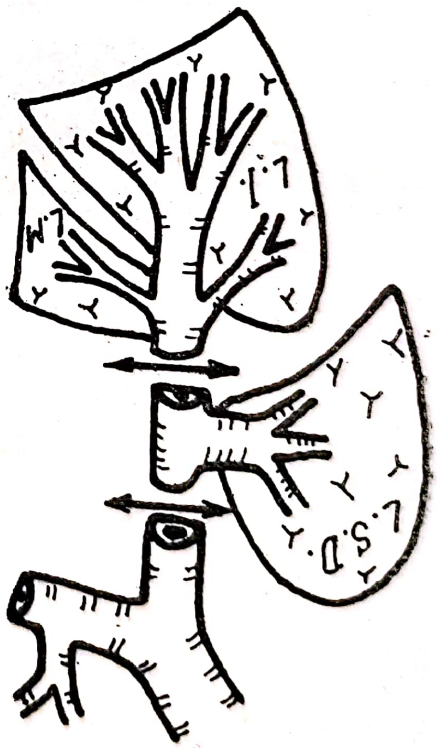

*Fig. VII.31.* — Lobectomie superioară dreaptă cu rezecție-bronho-anastomoză.



Scanned with OKEN Scanner

În cancerul bronho-pulmonar, rezecția bronhoanastomoză o indicăm astăzi numai în cazurile în care există pierderi mari funcționale sau alte tare biologice.

Rezecția bronhoanastomoză urmărește extirparea lobilor cu o porțiune din bronșia primitivă (pentru cei superiori) sau cu o porțiune din intermediară pentru lobul mediu sau inferior drept și refacerea continuității conductului aerian prin anastomoza „cap la cap" (fig. VII.32, 33).



*Fig. VII.32.* — Bilobectomie medio-superioară. Rezecțio-bronho-anastomoză.

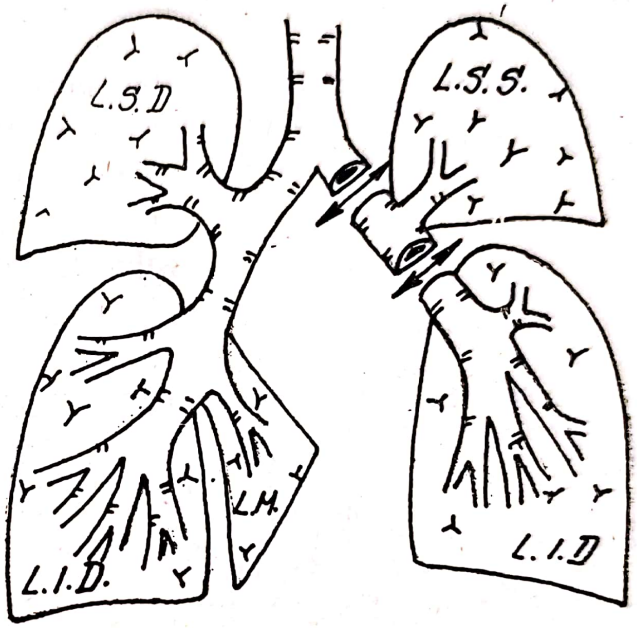


*Fig. VII.33.* — Lobectomie superioară stîngă la bronhia primitivă stîngă (schiță).

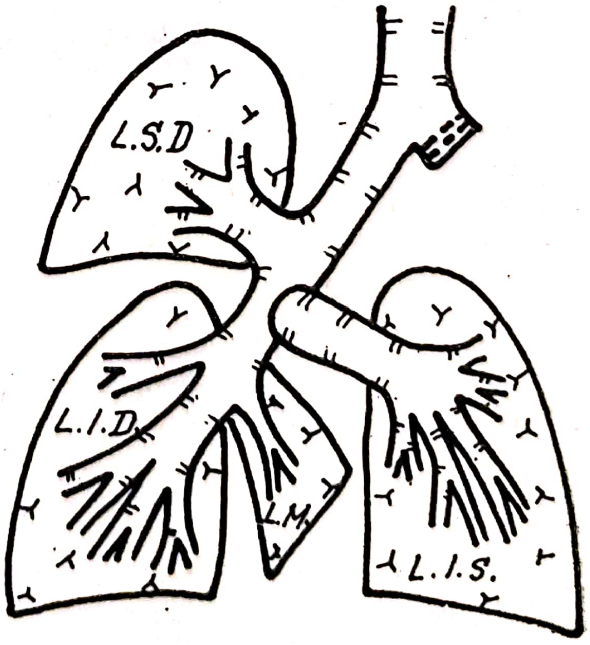


*Fig. VII.34.* — Lobectomie superioară stîngă cu rezecția bronhiei lobare inferioare stîngi în bronhia intermediară.



Scanned with OKEN Scanner

Patologia variată și complexă traheo-bronșică, de la malformații, traumatisme și stenoze traheo-bronșice postintubație pînă la patologia tumorilor traheo-bronho-pulmonare benigne sau maligne și-a găsit în ultimele decenii rezolvări dintre cele mai spectaculoase (fig. VII. 34).

Aceste rezolvări au căutat să cuprindă în sfera lor și bolnavi de diferite vîrste, de la noul născut pînă la bătrînețea înaintată, cu diverse tare organice sau amputări funcționale la care rezecția prea întinsă de structuri anatomice era contraindicată, etichetînd bolnavul ca inoperabil.

Pentru rezolvarea acestor cazuri, cu respectarea principiilor chirurgiei toracice moderne, de respect față de țesuturi și al economiei de parenchim, diferitele tipuri de rezecțio-bronho-anastomoză caută să rezolve și aceste cazuri.

Am redat schematic; diferite tipuri de rezecții bronho-anastomoză, fără a intra în detalii de tehnică care pot fi studiate din tratatul nostru de „Tehnici de chirurgie toracică".

## Bibliografie


1. ABBEY SMITH R. — Evolution of the long term results of surgery for branchial carcinoma, *J. Thoracic. cardiovasc. surg.*, 82—333.
2. BRATES M. — Surgical treatment of bronchial carcinoma, *Ann. Roy. coll. Surg. Engl.*, 63, 664—667, 1981.
3. LE BRIGAND H.M., MERLIER A.L., ROJAS MIRANDA, PH. LEVASSEUR — Orientation du traitement médico-chirurgical du cancer broncho-pulmonaire primitif, *Press. Med.*, nr. 33, 1970
4. BROCK R.C., WITEHEAN L.L. — Radical pneumonectomy for bronchial carcinoma, *Br. J. Surg.*, 43, 8—24, 1955.
5. BERLEN J., ROTMAN H.H., ARBOR A. — Primary carcinoma of the tracheea, *Chest.*, 72, 5, 675—676.
6. COMAN C., STAN A., MICU VL., ZARA D. — Tratamentul chirurgical al tumorilor de trahee. *Otorinolaringologia*, 3, 49—53, 1974.
7. COMAN C. — Conception actuelle du traitement chirurgical du cancer bronho-pulmonaire. *Le Poumon et le Coeur*, XXX, 2, 81—89, 1974.
8. COMAN C. — Concepția actuală în tratamentul cancerului bronho-pulmonar, *Chirurgia*, 3, 210—214, 1984.
9. NEGRE E., MARYH CHAEDEMON — Faut il opérér les canceres bronchique à petit cellules? *Le Poumon et le Coeur*, 27, 2, 271, 1971.


Scanned with OKEN Scanner

# VIII. CHISTUL HIDATIC TORACIC

## 1. GENERALITĂȚI: CLASIFICARE

Hidatidoza toracică rămîne și astăzi o afecțiune destul de severă, prin frecvența cazurilor, absența unui tratament specific (chimioterapic sau seroimunologic), prin gravitatea complicațiilor și prin posibilitatea de localizare în toate organele corpului omenesc.

Benignitatea aparentă a acestei maladii nu poate contrazice aceste afirmații și de aceea impune aprofundarea metodelor de investigație și de tratament precum și a unor măsuri profilactice mai active.

Subliniem faptul că de la lucrările clasice ale lui Dévé care a precizat ciclul de dezvoltare al parazitului, pînă în prezent, tratamentul parazitozei provocate de taenia echinococus nu a înregistrat progrese semnificative, cu excepția perfecționărilor aduse tehnicii chirurgicale inerente dezvoltării chirurgiei toracice moderne.

Am dori totuși să precizăm cîteva caracteristici mai semnificative ale hidatidozei toracice care se degajă din experiența noastră și anume:

1. Boală benignă în aparență, cum am mai spus, dar malignă prin potențialul evolutiv și riscul complicațiilor, deoarece evoluția lor duce sigur spre complicații grave: ruperea chistului, însămînțări și supurația cavității restante.

2. Profilaxia trebuie reactivată.

3. Toate tratamentele medicamentoase, chiar și cele actuale, s-au dovedit ineficiente.

4. Diagnosticul pozitiv este totuși dificil uneori, iar examenul bronhoscopic derutant; în general însă este ușurat de anamneza geografică, respectiv la bolnavii din zonele endemice: Dobrogea, regiuni montane; imaginea radiologică este tipică, ovalară, lichidiană, bine delimitată.

5. Femeile fac forme mai grave, mai ales cele tinere.

6. În timpul sarcinii, chistul crește mai repede.

7. Există și forme maligne hidatice, tipi miliara hidatică masivă, forme care sînt inoperabile.

8. Clasificarea noastră se bazează pe criteriul topografic și considerăm că satisface toate dezideratele; celelalte criterii de clasificare: anatomopatologic și fiziopatologic, clinic ș.a., nu le-am folosit.

9. În general noi considerăm că spargerea chistului nu este cauzată de traumatism, ci datorită infecției care vine de la perichist.



Scanned with OKEN Scanner

10. Tratamentul chirurgical conservator este singurul eficient, dar indicația trebuie pusă precoce, înaintea apariției complicației, iar tehnica trebuie să fie corectă.

*Istoric.* Boala hidatică este cunoscută din antichitate: Hipocrate o semnalează deja, dar problemele ei complexe încep să fie studiate abia la sfîrșitul secolului XVIII și mai ales de la lucrările lui Felix Dévé, care precizează cele 2 cicluri ale echinococozei pulmonare.

Chistul hidatic pulmonar a fost însă făcut cunoscut în 1804 de Geoffrey și Dupuytren și mai ales de Laënnec care îl analizează în cartea sa „Tratatul de auscultație". Au mai adus contribuții la cercetarea clinică a chistului hidatic pulmonar Trousseau (1869), Bird, Hearn ș.a.

Descoperirile și progresele medicinei la care subliniem în mod deosebit descoperirea razelor X și ulterior descoperirea antibioticelor, progresele anesteziei au permis și aplicarea unui tratament chirurgical. Deși la Congresul de Chirurgie de la Moscova din 1879 s-a precizat deja că singurul tratament al chistului hidatic este cel chirurgical, prin toracotomie și abord direct, acest principiu n-a putut fi aplicat decît mult mai tîrziu și numai după rezolvarea cu succes de către anestezia modernă cu intubație și circuit închis, a problemelor fiziopatologice generate de pneumotoraxul chirurgical.

Au adus contribuții la problemele tratamentului chirurgicai autorii sud-americani, algerieni, australieni irlandezi și români; vom cita lucrările lui Dubau, A. Hugon, Perez-Fontana, H. Constantin și Curtillet, Coman C.

În țara noastră, prof. Severeanu și Toma Ionescu efectuează primele intervenții chirurgicale pentru chistul hidatic pulmonar, iar prof. Toma Ionescu a comunicat lucrarea la Congresul de Chirurgie de la Paris.

Ulterior au mai comunicat lucrări despre tratamentul chirurgical al chistului hidatic prof. Iacobovici (190 de cazuri de chist hidactic cu localizare pulmonară și la alta organe), prof. Nana de la Cluj (325 cazuri dintre care 90 localizate la plămîn), prof. Bușureanu (150 cazuri, dintre care 69 pulmonare), prof. I. Juvara (106 cazuri dintre care 71 pulmonare). Cele mai mari statistici au fost publicate de prof. C. Coman (2 200 cazuri dintre care 97% pulmonare).

Prima monografie românească dedicată chistului hidatic pulmonar este cea a prof. I. Juvara și colab.: „Chistul hidatic pulmonar" (1958). Contribuții la tehnica chirurgicală a chistului hidatic pulmonar a adus prof. C. Coman, care a pus la punct un procedeu originai publicat în revistele românești și străine (Poumon et le Coeur, 1979) cît și la Congresele Internaționale de hidatologie și de chirurgie.

În ceea ce privește *clasificarea* hidatidozei umane, noi am făcut o clasificare care se bazează pe criteriul anatomic, potrivit căruia distingem 5 forme: generalizată, craniană, toracică, abdominală, mixtă.

De asemenea noi preferăm termenul de hidatidoză toracică, deoarece el se încadrează în clasificarea menționată și corespunde perfect patologiei clinice.

Hidatidoza toracică, noi o clasificăm tot pe baza criteriului anatomic în 9 forme, cu localizare:

a. pulmonară;
b. a peretelui toracic;
c. diafragmatică;
d. costală;
e. mediastinală;
f. pleurală;



Scanned with OKEN Scanner

g. cardiovasculară;
h. diverse asocieri ale acestor forme;
i. complexă, în cazul cînd hidatidoza toracică coexistă cu alte localizări în organism.

Experienţa noastră se bazează pe un număr de 2 200 de cazuri cu hidatidoză toracică, internaţi şi operaţi în Clinica de Chirurgie Toracică — Bucureşti între anii 1949 şi 1988, dintre care marea majoritate (80 %) operaţi după anul 1970.

Termenul de hidatidoză toracică este cel mai corect deoarece chistul hidatic se poate localiza în toate organele toracice, inclusiv perete; el poate fi unic sau multiplu; uni- sau bilateral, localizarea cea mai frecventă este cea pulmonară. Pe experienţa noastră cazurile se repartizează astfel:

| | |
|---|---|
| 1. Hidatidoza pulmonară (unilateral sau bilateral, unic sau multiplu, evacuat, neevacuat) | 2 058 |
| 2. Hidatidoza pleurală | 17 |
| 3. Hidatidoza mediastinală | 12 |
| 4. Hidatidoza parietală | 15 |
| 5. Hidatidoza diafragmatică | 8 |
| 6. Hidatidoza cardio-vasculară | 4 |
| 7. Pulmonare + hepatice | 86 |

Acest tabel demonstrează că cea mai mare parte a cazurilor este reprezentată de hidatidoză pulmonară, celelalte localizări dau un procentaj mai mic.

Noi vom descrie toate formele clinice de hidatidoză toracică, insistînd în mod deosebit asupra localizării pulmonare, cu toate tipurile sale, unică, multiplă, unilaterale, bilaterale, evacuate, neevacuate etc.

*Chistul hidatic pulmonar* este localizarea cea mai frecventă; în ceea ce priveşte sexul, se constată o uşoară predominenţă masculină (55,5%) determinată probabil de contactul profesional mai frecvent al bărbaţilor cu sursele parazitare (fig. VIII.1).

Repartiţia cazurilor după vîrstă demonstrează frecvenţa maximă între 20 şi 40 ani, explicaţia fiind, la prima grupă, afinitatea acestor persoane pentru animalele domestice, iar pentru grupa a II-a, în plus este vîrsta cu cea mai intensă activitate profesională.

Din punct de vedere topografic există o predominanţă de 60% a chistelor hidatice neevacuate în hemitoracele drept, în comparaţie cu cel stîng, dar şi chistelor evacuate predomină într-un procentaj similar tot de partea dreaptă (fig. VIII.2 şi VIII.3).

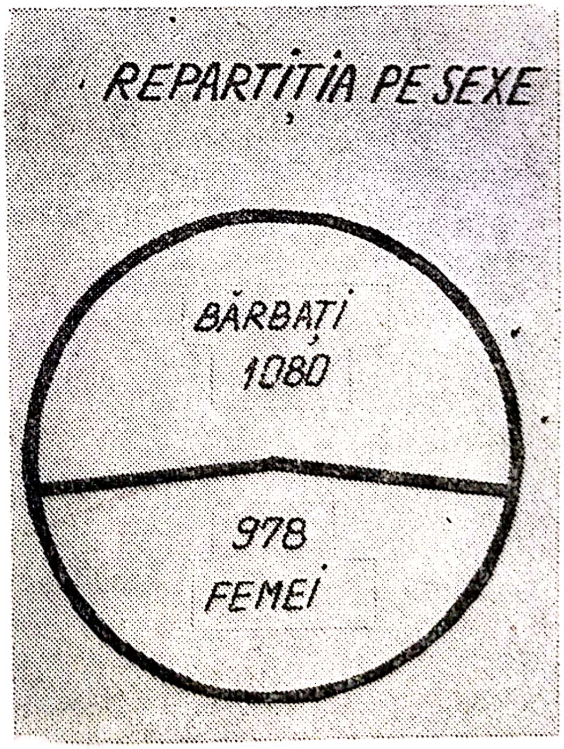


*Fig. VIII.1.* — Repartiţia cazurilor după sexe.



Scanned with OKEN Scanner

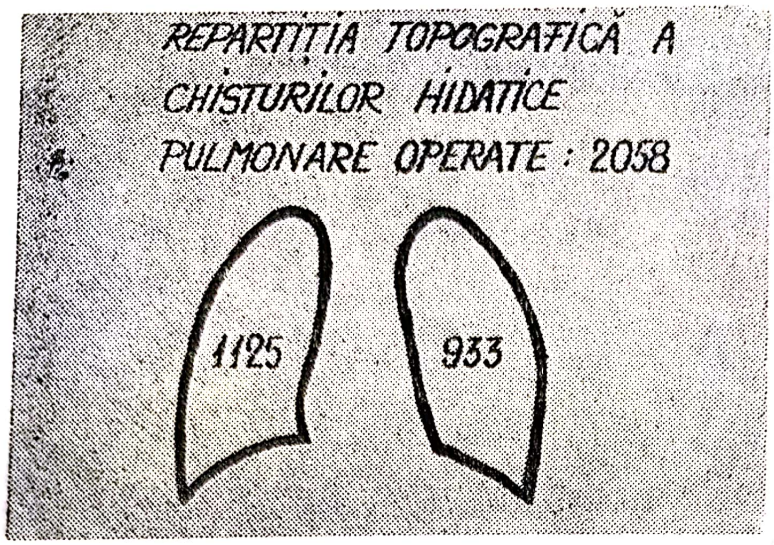


*Fig. VIII.2.* — Repartiția cazurilor după topografie.

Proporția între chistele evacuate și cele neevacuate arată că aproximativ 80% sînt neevacuate, fapt ce se explică prin: eficacitatea metodelor de depistare și de tratament înaintea apariției complicațiilor, prin elasticitatea țesuturilor vecine care permit creșterea chistului prin colabaea sau deplasarea organelor toracice, prin protecția oferită de cușca toracică și prin tratamentul cu antibiotice al infecției pulmonare intercurente.

*Etiologie*. Chistul hidatic este o boală parazitară întîlnită la om și la unele animale erbivore, produsă prin dezvoltarea tumorală veziculară a larvei viermelui cestod, taenia echinococcus, la nivelul plămînilor.

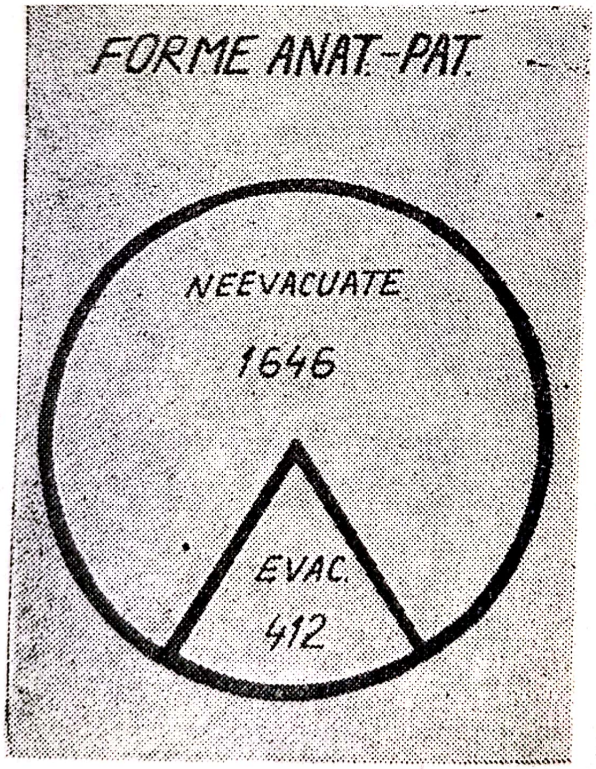


*Fig. VIII.3.* — Repartiția cazurilor între cele neevacuate și cele evacuate și supurate.

Plămînul este al 2-lea filtru circulator în care se poate opri și localiza taenia echinococcus; deși, inițial s-a considerat că plămînul ar fi al 2-lea viscer ca localizare a hidatidozei, statisticile din ultimile decenii arată o localizare mult mai frecventă la plămîn, probabil datorită filtrului circulator pulmonar complet (plămînul fiind singurul organ care primește întregul „out put" cardiac).

Viermele cestod, taenia echinococcus, este format din 3 părți:

1. Secolex (cap).

2. Gît — porțiune subțire, scurtă, ce dă naștere porțiunii a treia.

3. Strobila, formată din 3—4 segmente denumite proglota.



Scanned with OKEN Scanner

Ultimul segment conține 400—800 de ouă. Oul conține în interiorul său embrionul hexacant, care are 6 cîrlige, cu ajutorul cărora va pătrunde prin pereții capilari după eliberarea din coajă de către sucurile digestive.

Acest vierme (taenia echinococcus) are o existență parazitară dublă:

1. Stare adultă, ca vierme, în interiorul intestinului cînelui, lup, vulpe, șacal.

2. Stare larvară trăiește și se dezvoltă sub formă de chist, în viscerele unor animale gazde intermediare erbivore, rozătoare și accidental la om.

Noi nu vom insista asupra problemelor de parazitologie care sînt foarte aprofundate în tratatele de specialitate; pentru a putea înțelege însă patogenia chistului hidatic pulmonar sîntem obligați să reamintim cele două cicluri ale parazitului descrise de Dévé, prin care parazitul se dezvoltă cu sublinierea că omul intervine accidental în acest ciclu, luînd locul animalului erbivor, infestarea directă, pe cale aeriană, este contestată.

Larva numită chist hidatic este etapa veziculară a embrionului hexacant, are formă sferică, conținut lichidian. Chistul este format din nouă straturi (fig. VIII.4):

a. Membrana externă-cuticulară (elastică, albicioasă) compusă din chitină, cu grosimea de aprox. 1 mm, alcătuită din lamele suprapuse și permeabilă pentru molecule mari și microbi.

b. Membrana proligeră (germinativă) care căptușește membrana cuticulară, este granuloasă, nucleată și cu partea rezistentă spre exterior, ajută la producerea straturilor cuticulare iar spre interior, prin stratul germinativ, dă naștere la veziculele proligere, din care după 6 luni de dezvoltare ia naștere vezicula proligeră care conține scolecșii.

Scolecșii eliminată în natură prin viscerele animalelor moarte și înghițiți de cîine dau naștere din nou viermelui adult, constituind ciclul mare echinococic al lui Dévé.

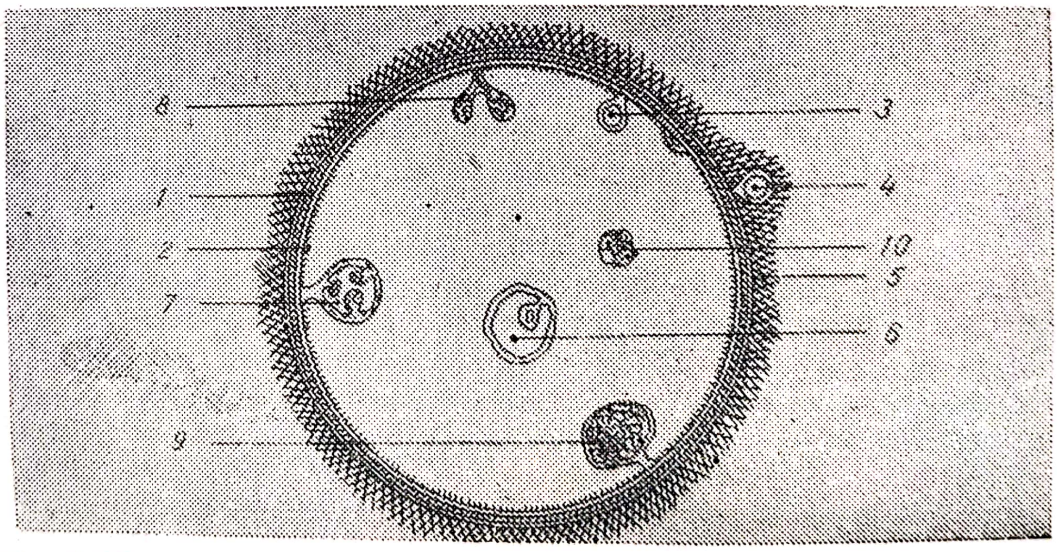


*Fig. VIII.4.* — Structura chistului hidatic (figură reprodusă după Al. Scurei)(8).
Structura chistului hidatic.

1. Membrană cuticulară. 2. Membrană germinativă (proligeră). 3. Vezicule fiice endogene. 4. Vezicule fiice exogene. 5. Advent ce (perichist) — parenchim tasat. 6. Vezicule fiice libere, dînd naștere la altă vezicule fiice. 7. Vezicule proligere dînd naștere la scolecși. 8. Vezicule proligere cu peretele rupt. 9. Vezicule proligere conținînd scolecși. 10. Scolex liber.



Scanned with OKEN Scanner

Veziculele proligere sînt mici, şi pot fi pînă la 120 într-o veziculă mamă, multe din ele se desprind şi plutesc în lichidul hidatic sau se depun pe fund şi alcătuiesc „nisipul hidatic". Dévé a numărat într-un cm³ de nisip hidatic 400 000 elemente. Într-un chist hidatic pot fi pînă la 6 cm³ de nisip hidatic şi chiar mai mult, în cele gigante; acest fapt demonstrează numărul enorm de scolecşi care pot exista într-un chist hidatic.

Scolecşii se pot însă şi transforma direct în chist hidatic, dacă prin ruptura chistului primitiv sînt puşi în contact cu ţesuturile gazdei intermediare (om) constituind „ciclul mic echinococic" şi formînd echinococza secundară.

c. Lichidul hidatic conţinut în interiorul chistului hidatic este incolor şi limpede ca „apa de stîncă".

*Cauze favorizante.* Chistul hidatic se întîlneşte mai frecvent la ţară decît la oraş şi este mai frecvent în ţările cu crescătorii mari de oi: Islanda, Australia, Tunis, Algeria, Argentina. Copiii, mari iubitori de animale, prin contactul lor cu cîinii sînt mai predispuşi la contaminare dar şi adulţii sau vîrstnicii, mai ales ciobanii.

## 2. PATOGENIE; ANATOMIE PATOLOGICĂ; SIMPTOMATOLOGIE; DIAGNOSTIC

Chistul hidatic pulmonar duce la apariţia unor leziuni anatomopatologice în plămîn şi a unor tulburări generale de ordin toxico-alergic, generate de activitatea biologică a hidatidozei. Marea majoritate a chistelor hidatice pulmonare sînt univeziculare, dar există, este adevărat extrem de rar şi echinococoza alveolară, „fără a se cunoaşte pînă astăzi" de ce apar aceste forme deosebite; echinococoza alveolară este extrem de gravă.

Explicaţia faptului că în practică găsim foarte multe cazuri clinice cu chiste hidatice solitare pulmonare, fără a avea chiste hidatice hepatice, este următoarea.

Embrionul hexacant eliberat de sucurile gastrice poate ajunge în vena cavă inferioară, prin venele hemoroidale hipogastrice sau prin sistemul lui Retzius, aşa cum a susţinut încă demult Dévé.

De asemenea, filtrul hepatic ar putea fi ocolit, după Neisser, prin pătrunderea embrionului hexacant într-un vas chilifer şi de aici prin intermediul canalului toracic principal sau secundar, va ajunge în unghiul lui Pirogov, în cava superioară şi apoi în inima dreaptă, iar prin intermediul arterelor pulmonare în filtrul pulmonar.

În afara acestei căi digestive de infestare, cale pe care noi o considerăm singura şi principală, sînt teorii care susţin şi alte căi de inoculare la om, considerîndu-se că sucurile n-ar fi indispensabile pentru eliberarea embrionului hexacant din ou.

Printre aceste teorii citărm:

a. Inocularea directă a embrionului hexacant prin conjunctiva oculară sau mucoasa pituitară, mucoasa bucofaringiană, sau direct prin muşcătură de cîine. Acest mecanism patogenic nu a fost confirmat de experienţa clinică.

b. Inocularea embrionului hexacant pe calea arborelui bronho-pulmonar prin inhalarea ouălor de parazit odată cu praful, teorie susţinută încă de mult de Bird (1877). Acest meoanism a fost reprodus experimental de Alex-



Scanned with OKEN Scanner

Insky şi Dévé, dar la necropsia animalelor de experienţă s-a găsit şi prezenţa unui chist hidatic renal, explicat prin aceea că, prin deglutiţie, o parte din materialul inoculat pe cale bronşică a urmat calea digestivă. Acest fapt pune sub semnul întrebării existenţa infestării pe cale aeriană.

Kovacevic susţine calea bronşică de infestare în regiunile cu climat uscat şi vînturi puternice şi unde excrementele cîinilor, uscate şi transformate în pulbere ar putea pătrunde în căile aeriene superioare. La noi în ţară această cale a fost susţinută de Popper şi Juvara în cartea sa „Chistul hidatic pulmonar" (1958).

Noi considerăm că această cale nu poate fi contestată avînd în vedere frecvenţa mult mai mare a chistulor hidatice pulmonare, în comparaţie cu cele hepatice şi existenţa unor chiste hidatice multiple pulmonare uni- sau bilaterale; în concepţia noastră, calea digestivă rămîne calea frecventă de infestare.

Calea aeriană de infestare ar putea fi posibilă mai ales în unele profesii: frizeri pentru cîini, crescători de oi care tund şi dărăcesc lînă, hingheri etc.

În afara acestor localizări pulmonare primitive, denumite şi homeotopice, mai există şi forme heterotopice de chiste hidatice toracice; este vorba de chistele hidatice pleurale primitive, explicate prin existenţa unor chiste hidatice pulmonare subpleurale sau corticale, a căror adventice se rupe din diferite motive şi hidatida, intactă, „nidează" în cavitatea pleurală unde se reînchistează continuîndu-şi evoluţia.

*Echinococoza secundară* se caracterizează prin următoarele aspecte:

a. Infestarea nu se face din afară.

b. Sînt forme clinice mult mai rare.

c. Sînt, de regulă generală, mai grave decît cele primitive, deoarece sînt multiple, infestarea se poate produce în valuri succesive (mai ales la cele localizate în sistemul cardio-vascular, care se pot fisura); sînt consecutive unei complicaţii a chistelor hidatice primitive.

d. Sînt întîlnite în practică datorită posibilităţilor parazitului de a se dezvolta şi din prima porţiune a sa (scolex) şi de a se grefa pe orice ţesut viu cu care este pus în contact.

e. Diagnosticul pozitiv este uneori dificil, în absenţa unei anamneze şi istorii clinice anterioare.

f. Tratamentul trebuie să fie conservator din punct de vedere tehnic chirurgical, avînd în vedere multitudinea chistelor şi posibilitatea reînsămînţărilor succesive.

Echinococoza secundară este rezultatul micului ciclu al evoluţiei taeniei echinococcus descris de Dévé şi reprezentat de evoluţia unei etape, de la scolex la hidatidă, evoluţia avînd loc pe acelaşi bolnav.

Etapele specifice şi obligatorii ale echinococozei secundare sînt:

— Ruptura hidatidei primitive (complicaţie în evoluţia hidatidei).

— Eliberarea elementelor fertile ale hidatidei.

— Grefarea pe ţesuturi a elementelor fertile.

— Evoluţia acestora pe cont propriu, cu dezvoltarea hidatidei în ţesuturile şi organele gazdei. Elementele fertile ale hidatidei primitive care se pot grefa în momentul în care în mod accidental au venit în contact cu ţesuturile vii, sînt următoarele.

— Hidatidele provenite din dezvoltarea veziculelor proligere.

— Scolecşii din „nisipul hidatic" existenţi în lichidul hidatic.



Scanned with OKEN Scanner

Elementul cel mai fertil este reprezentat însă de scolecși, teorie emisă încă din 1819 de Bremser, Naunyn von Siebold ș.a. și verificată experimental de Dévé. Dévé a emis ipoteza că veziculele proligere situate în membrana proligeră a hidatidei nu puteau să se grefeze pe țesuturi, după părerea noastră, probabil datorită faptului că sînt imature, atita vreme cît sînt atașate pe membrana proligeră a hidatidei.

Subliniem încă o dată caracterul deosebit al scolexului care este capabil să evolueze spre cele 2 „existențe" ale taeniei echinococcus, în funcție de condițiile existente și anume:

— Spre forma parazitară a taeniei echinococcus sub formă de hidatidă, cînd scolexul vine în contact cu țesuturile gazdei, prin complicația cea mai frecventă a hidatidei și anume ruperea sa.

— Spre forma adultă a taeniei, cînd scolecșii pot ajunge în intestinul cinelui, lupului, vulpei, șacalului.

Echinococoza secundară poate exista la om sub forme clinice foarte variate și complexe, în funcție de mecanismul patogenic de infestare. Se cunosc mai multe posibilități patogenice care generează forme clinice variate:

1. *Echinococoza secundară locală*, reprezentată de recidiva locală în loja chistului, în cazurile în care nu s-a evacuat complet hidatida, fie intraoperator, fie spontan. În aceste cazuri, elementele fertile ale hidatidei se pot închista și evolua ducînd la apariția chistelor hidatice locale multiple. În rupturile accidentale intraoperatorii se pot grefa pe pleură, mușchi și chiar pe cicatricea de toracotomie. Acesta este mecanismul patogenic cel mai frecvent întîlnit în clinică.

2. *Echinococoza secundară devenită „difuză"*. Această formă clinică este mult mai rară; ea se face la distanță de hidatida primitivă, prin difuzarea elementelor fertile ale hidatidei, prin intermediul țesutului conjunctiv al fasciilor conjunctive, prin tecile vaselor etc. Existența acestui mecanism patogenic este greu de demonstrat în clinică; teoretic însă el este posibil, avînd în vedere că prin intermediul acestor elemente anatomice difuzează și alte procese; colecțiile lichidiene, infecțiile, aerul din emfizemul subcutanat produs prin compresiuni endotoracice traumatice.

3. *Echinococoza secundară a seroasei pleurale* este destul de rar întîlnită în practica clinică, dar ea există și deseori este greu de diagnosticat. Cavitatea pleurală poate fi infestată prin ruperea unor chiste hidatice subcorticale pulmonare. Multă vreme s-a crezut că echinococoza pleurală poate fi primitivă și abia ulterior s-a demonstrat că ea este secundară și produsă prin ruptura acestor chiste hidatice corticale pulmonare. Ea este mai frecventă în cavitatea pleurală dreaptă deoarece și chistele hidatice pulmonare sînt mai frecvente în dreapta.

Echinococoza secundară pleurală se poate prezenta sub mai multe forme clinice:

a. Hidatidoza pleurală caracterizată prin însămînțarea elementelor fertile ale hidatidei și evoluția lor pe cont propriu într-o cavitate pleurală „închisă", deci fără pneumotorax și fără lichid. Această formă clinică este foarte rară și posibilă numai în chistele pulmonare subpleurale și fisurate în pleură. Această formă trebuie diferențiată de „nidarea" hidatidei în pleura parietală în chistele hidatice subpleurale, în care s-a fisurat pleura viscerală și hidatida a migrat intactă în cavitatea pleurală. În experiența noastră de



Scanned with OKEN Scanner

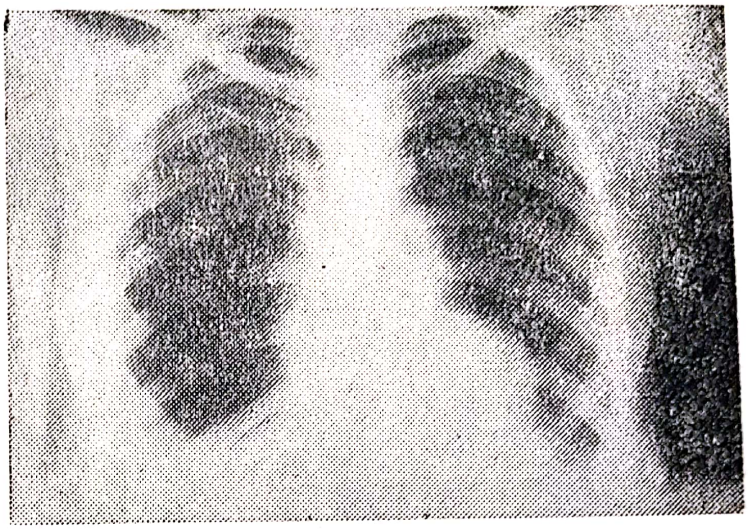

*Fig. VIII.5.* — Chistul hidatic rupt și evacuat în pleură.

peste 2 200 de chiste hidatice toracice, am întîlnit această formă numai în două cazuri.

b. Pleurezia hidatică se poate întîlni sub mai multe forme clinice: hidratido-hidrotoraxul, în cazul în care chistul hidatic a fost subseros, membrana s-a fracționat și lichidul hidatic s-a evacuat în cavitatea pleurală; ulterior se pot dezvolta chiste hidatice pleurale (în cazul cînd lichidul nu se infectează); hidropneumotoraxul hidatic, în cazul în care s-a produs și o fracție parenchimatoasă, sau în perichist au existat fistule bronșice (fig. VIII.5); piopneumotorax hidatic, în care s-a produs și infecția lichidului. Este situația cea mai frecventă, și în asemenea cazuri diagnosticul nu poate fi precizat decît atunci cînd au existat documente radiologice efectuate înaintea apariției complicației. Cel mai adesea se pune diagnosticul de piopneumotorax și diagnosticul, așa cum s-a întîmplat și în experiența noastră, s-a precizat numai intraoperator, cînd în timpul decorticării s-a găsit și s-a extras membrana hidatică din cavitatea pleurală (fig. VIII.6).

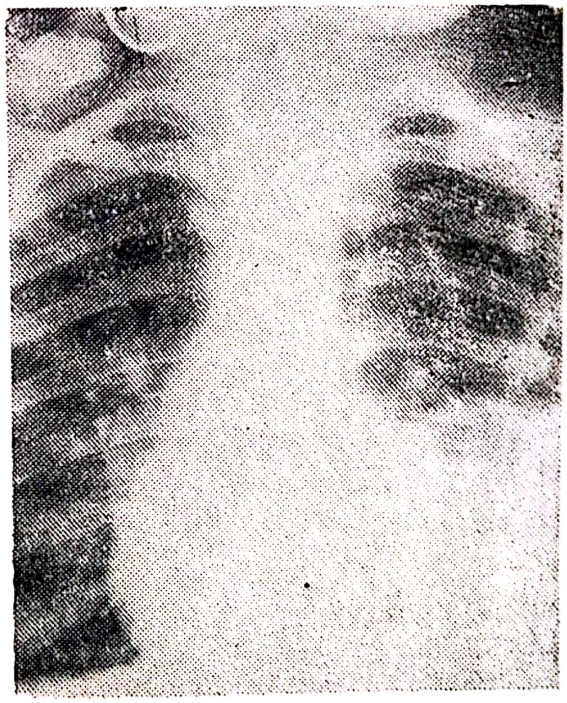

*Fig. VIII.6.* — Echinococoza pleurală secundară cu empiem toracic stîng.

Dorim să precizăm că termenul de echinococoză secundară pleurală nu este corect, deoarece ea nu este pleurală, ci este localizată în cavitatea pleurală.

4. *Echinococoza pulmonară secundară embolică* este o formă clinică destul de rară, deoarece este greu de depistat localizarea intravasculară sau intramiocardică a chistului. Pentru apariția acestei forme clinice sînt necesare 3 condiții:



Scanned with OKEN Scanner

a. Prezența unui chist hidatic primitiv localizat în marile trunchiuri vasculare ale micii circulații sau în musculatura inimii drepte.

b. Producerea unei microperforații.

c. Eliminarea nisipului hidatic și antrenarea lui în mica circulație (sistemul arterial pulmonar).

Eliminarea membranei hidatice sau a veziculelor duce la embolii pulmonare masive, de regulă generală mortale. În experiența noastră am întîlnit 3 asemenea cazuri: 2 cazuri în care chistul hidatic primitiv localizat în musculatura atriului drept s-a fisurat și eliminarea de vezicule hidatice a determinat embolii ale arterei pulmonare și deces; 1 caz de chist hidatic al ventriculului drept cu chiste hidatice pulmonare multiple bilateral și chiste hidatice hepatice, caz operat de noi bilateral pulmonar, prin toracotomii bilaterale simultane și ulterior (după un an) am diagnosticat și chistul hidatic al ventriculului drept pe care l-am operat.

Echicocoza secundară pulmonară a fost reprodusă experimental de Dévé care a injectat la iepure nisip hidatic în vena marginală a urechii și a obținut echinococoza embolică a plămînului cu următoarele caracteristici: chistele sînt multiple, bilaterale, de mărime uniformă, dar pot fi și de mărime diferită, la om, dacă infestarea se face succesiv.

Noi considerăm că în fața unui caz cu chiste hidatice multiple bilaterale, trebuie să suspectăm întotdeauna posibilitatea existenței unui chist hidatic primitiv localizat în sistemul cardio-vascular și să folosim toate posibilitățile moderne de diagnostic pentru a-l depista și trata: ecocardiografia, angiocardiografia, tomografia computerizată, cateterismul cardiac etc.

Dévé a citat un caz în care echinococoza secundară embolică pulmonară a fost generată de chiste hidatice ale osului iliac, fără prezența de chiste hidatice hepatice.

Există, este drept foarte rar (pe experiența noastră doar cîteva cazuri), chiste hidatice secundare embolice sub formă de miliară hidatică bilaterală; diagnosticul de regulă generală este pus intraoperator sau la necropsie. Aceasta este forma clinică denumită de noi hidatidoza pulmonară malignă, deoarece este în afara oricărei resurse terapeutice (cu excepția transplantului în bloc plămîn-inimă.

În unele cazuri, diagnosticul a fost pus prin biopsii pulmonare, chirurgicale. Azi însă el poate fi pus cu ajutorul tomografiei computerizate și a punctiei transtoracice cu ac extrafin tip Ciba (cu diametrul de 0,5 mm).

Chistele hidatice pulmonare secundare embolice au cîteva caracteristici pe care dorim să le reamintim: sînt bilaterale, multiple, pot avea mărimi diferite; bilateralitatea nu este, de regulă, egală; sînt mai multe în plămînul drept (explicația prin faptul că plămînul drept este mai mare, cîntărește 600 g și dă 55% din consumul de $O_2$ față de cel stîng, care cîntărește în medie 500 g și dă 45% din consumul de $O_2$); pot fi și multiloculare și multiveziculare; pot îmbrăca diferite aspecte radiologice: de la chiste bilaterale multiple, bine individualizate, la formele militare.

Starea generală a bolnavului este bună, în contrast cu imaginile radiologice; chiar și în cele miliare starea generală se menține bună încă multă vreme. Funcția respiratorie poate fi în limite normale cu oximetrie normală sau la cele militare reducerile funcționale nu sînt în concordanță cu imaginea radiologică. Se întîlnește la toate vîrstele, chiar și la copii sub 5 ani; pare mai frecvent la femei.



Scanned with OKEN Scanner

Diagnosticul chistului hidatic primitiv rămîne de cele mai multe ori neelucidat, dar evoluția ulterioară a bolnavului operat este bună; probabil că aceste chiste primitive sînt mici și după perfuzia intravenoasă se sclerozează și se cicatrizează; în aceste situații neexistînd posibilitatea de a se deschide, ca în cele pulmonare care, odată fisurate, se infectează prin fistula bronșică și se transformă în piopneumochist.

5. *Echinococoza pulmonară secundară bronhogenetică* a fost demonstrată tot de Dévé (1931), deoarece pînă la aceste cercetări se considera că hidatidele nu se pot grefa și dezvolta pe un organ tapetat cu endoteliu și că infestarea se face pe cale bronșică, retrograd, dacă scolecșii alunecă pe bronșie în parenchimul pulmonar. Deci însămînțarea nu se face transmucos bronșic; ea se face, după Dévé, prin inoculare bronho-pulmonară retrogradă, nisipul hidatic fiind antrenat de mișcările de respirație, de inspirație, care creează presiune negativă în circuitul bronșic și aspiră nisipul din lichidul hidatic eliminat prin vomică, pe cale canaliculară bronșică, pînă la canalele alveolare și acinii pulmonari. Ruperea chistului hidatic pulmonar este complicația cea mai frecventă a chistului hidatic pulmonar; lichidul hidatic se evacuează prin vomică și infestează plămînul pe cale bronșică. Este mecanismul patogenic al echinococozei pulmonare secundare bronhogenetice.

Problema clinică care se pune este însă următoarea: de ce această formă metastatică bronhogenetică este atît de rară în contrast cu frecvența mare a acestei complicații (ruptura) a chistului hidatic pulmonar? Întrebarea este legitimă, deoarece și noi am constatat același lucru la cele aproximativ 500 de cazuri chiste hidatice pulmonare rupte și evacuate pe cale bronșică și la care n-am constatat cazuri de chiste hidatice metastatice bronhogenetice consecutive rupturii chistelor.

După părerea noastră explicația ar putea fi următoarea:

a. Noi am emis ipoteza conform căreia spargerea chistului hidatic nu are cauze mecanice traumatice, deoarece țesutul elastic pulmonar amortizează traumele toracelui, cu excepția cazurilor de traumatism toracic închis sau deschis, cu sindroame de compresiune endotoracică care ar putea provoca ruptura chistelor hidatice. În experiența noastră n-am întîlnit nici un caz care să fi avut chist hidatic pulmonar și traumatism toracic, în care să putem avea explicația mecanică a rupturii chistului hidatic. Noi considerăm că ruptura chistului hidatic este datorită infecției care își are punctul de plecare din perichist. Deci pneumonie în perichist care, retractîndu-se, permeabilizează fistulele bronșice apărute în urma creșterii chistului și provoacă fisurarea bronșiilor; în cazurile fără infecția perichistului aceste fistule bronșice sînt astupate de membrana hidatică. Deci infecția perichistului cu permeabilizarea fistulelor bronșice afectează membrana hidatică pe care o perforează, infectînd-o. Dovada constă în faptul că înainte de ruprerea chistului, apar 2 semne premonitorii: hemoptizia și imaginea de pneumochist, care se evidențiază radiologic prin apariția unei imagini aeriene ce cofează chistul — imaginea de pneumochist.

Elementele fertile ale chistului sînt foarte sensibile la infecții și sînt astfel inactivate.

Deci practic un chist rupt este deja infectat. Chistul hidatic pulmonar mai poate fi rupt și în urma unor afecțiuni bronho pulmonare cu tuse sau în urma unor manevre medicale ca de exemplu puncția diagnostică, examenul bronhoscopic sau accident intraoperator.



Scanned with OKEN Scanner

Noi considerăm că vechile concepții care atribuiau traumatismului rolul determinant exclusiv, în mecanismul rupturii chistului hidatic, nu mai poate fi admis ca și celelalte considerente, ca de exemplu mărirea chistului hidatic; noi am operat chiste hidatice gigante, care ocupau practic un hemitorace și care erau integre.

Problema diagnosticului diferențial între chistele hidatice pulmonare secundare, embolice și cele bronhogenice, trebuie făcută cu folosirea tuturor metodelor moderne de investigație și în cazurile în care nu găsim explicația unor forme embolice să suspicionăm și calea bronhogenică, mai ales atunci cînd ruptura se face treptat, iar vomica nu poate fi relatată (de bolnav). Se consideră că infestarea s-ar produce în timpul hidato-ftiziei, deci în faza în care chistul nu este infectat, așa cum se întîmplă în vomică, cînd chistul este infectat și elementele cele fertile sînt inactivate.

*Echinococoza alveolară* este o formă clinică, cu localizare mult mai rară la plămîn; este mai frecventă la ficat, ea mai fiind cunoscută și sub termenul de echinococoză alveolară bavarotiroleză deoarede se întîlnește mai ales în Tirol și Bavaria.

Precizăm că din punct de vedere clinic, evolutiv și terapeutic ea se deosebește de echinococoza hidatică. Virchow (1855) a susținut originea parazitară a echinococozei alveolare. Referitor la legăturile dintre aceste 2 forme unii autori susțineau că echinococoza alveolară ar fi provocată de un alt parazit și anume „taenia echinococcus alveolaria", diferit de „taenia echinococcus". Dévé însă consideră că echinococoza alveolară este o modalitate evolutivă a echinocozei hidatice, datorită înmuguririi exogene progresive, materializată printr-o „proliferare atipică și oarecum malignă".

Echinococoza este o formă gravă, caracterizată printr-o evoluție dublă și anume: infiltrarea spre periferie și necroza spre centru. Evoluția este gravă, determinată de 2 caracteristici: invadantă și embolizantă, astfel că poate prinde și organele vecine, avînd aspect de neoplazie, de care se deosebește însă prin examenul histopatologic.

Din punct de vedere anatomopatologic, macroscopic apare o tumoră invadantă, constituită din țesut fibros format din multiple cavități variabile ca dimensiune (de la o gămălie de ac la un bob de mazăre) și care au un conținut variabil: mase gelatinoase, membrane căptușite de un strat subțire germinativ, format din vezicule și scolecși.

*Anatomia patologică*. Pentru a putea înțelege mai corect patogenia, semiologia clinică, evoluția, complicațiile și justificarea indicației operatorii cît și tacticile și tehnicile operatoerii, credem că este indispensabilă prezentarea sumară a unor noțiuni de anatomie patologică.

Leziunile anatomopatologice sînt produse ca urmare a grefării și evoluției formi larvare a taeniei echinococcus în plămîn, rezultante ale conflictului dintre grefarea și creșterea hidatidei și reacția aparatului bronhopulmonar la această agresiune. Am dori să subliniem de la început că sistemul vascular funcțional pulmonar nu suferă leziuni așa grave cum suferă parenchimul pulmonar și sistemul bronșic; explicația ar fi următoarea: sistemul vascular funcțional pulmonar are perete suplu și se lasă colabat, în timp ce arborele bronșic are pereți rigizi; impactul dintre forța mecanică a creșterii continue a chistului și rezistența opusă de arborele bronșic, are drept rezultat o serie de leziuni ale acestuia. Dacă ar fi aceeași situație



Scanned with OKEN Scanner

și la sistemul vascular funcțional pulmonar, hemoragiile evidențiate prin hemoptizii ar fi de regulă generală mortale; ori, în practică ele sînt foarte rare, de intensitate mică și reprezintă un semn premonitoriu al spargerii chistului.

Din cele expuse pînă acum reiese clar că leziunile anatomopatologice pulmonare sînt determinate de cîteva elemente:

De către hidatidă, a cărei evoluție în plămîn determină o serie de efecte locale și generale; efectele locale sînt mai ales mecanice, datorită creșterii sale centrifuge continui și progresive; de remarcat că la copii, femei și gravide creșterea este rapidă. Această forță mecanică a creșterii centrifuge a hidatidei depășește rezistența parenchimului pulmonar; consecința acestui fapt este complexă: parenchimul pulmonar perichistic este colabat iar elementele rezistente suferă leziuni continui și progresive, inițial manifestate prin deplasare, apoi prin deformarea elementelor a căror rezistență este mai mare decît a celor vasculare și ulterior prin erodare.

Printre alte manifestări locale mai citățm eozinofilie crescută în perichist, bronșită cataralâ și o dezvoltare a circulației sistematice bronșice, pentru a putea hrăni chistul (hrănire care se face prin imbibiție). Această dezvoltare a circulației sistemice bronșice explică, după părerea noastră, prezența hemoptiziilor din chistul hidatic, deoarece sîngele expectorat, arterial, nu este negru ca acela din arterele pulmonare, deoarece (așa cum am mai spus) sistemul vascular funcțional pulmonar fiind foarte elastic nu este niciodată fisurat; el este doar colabat.

Manifestările generale sînt reprezentate de eozinofilia sanguină, de reacții alergice de tip urticarie, de prezența unui exsudat pleural în unele cazuri sau de exsudat neinflamator. De asemenea, posibilitatea apariției unui șoc alergic în cazuri în care chistul hidatic vine în contact mai ales cu seroasele; noi nu am observat însă niciodată aceste șocuri alergice în experiența noastră.

Alt element care explică apariția leziunilor anatomopatologice, am putea spune specifice, este reprezentat de parenchimul pulmonar agresionat de parazit și de reacțiile sale în continuă transformare, de la grefarea parazitului pînă la eliminarea lui.

Parenchimul pulmonar are o structură specifică proprie, determinată de multiplele sale funcții și de faptul că este singurul organ care primește întregul „out put" cardiac; este singurul organ prin care circulă două fluide. Reamintim faptul că toate structurile pulmonare sînt inserate pe o membrană elastică mereu nesaturată și care se inseră pe nucleu, deci pe elementele hilului pulmonar și pe fața profundă a pleurei viscerale. Din aceste motive nu necesită un consum de oxigen pentru a readuce plămînul din poziția de inspir în aceea inițială. Tot ea este aceea care permite colabarea plămînului sub acțiunea forțelor mecanice și tot ea este aceea care ajută aspirarea sîngelui în inima dreaptă, care lucrează datorită acestei acțiuni a membranei elastice, ca o pompă cu joasă presiune. Reamintim de asemenea că plămînul este format, după Parrodi, din 2 regiuni: *mantaua*, regiunea periferică și partea activă a plămînului, singura care participă la respirație și *nucleul*, regiunea centrală în care sînt situate elementele pediculului pulmonar, deci hilul.



Scanned with OKEN Scanner

Precizăm că parazitul se localizează în manta şi că în 98% din cazuri el caută să se exteriorizeze; explicaţia acestui fapt este următoarea: mantaua pulmonară este regiunea activă, singura care participă la respiraţie, regiunea în care este prezent sistemul arterial funcţional pulmonar; existenţa membranei elastice permite parazitului, din punct de vedere mecanic, să evolueze progresiv, colabînd parenchimul pulmonar. Această structură a plămînului poate explica tipurile de leziuni anatomopatologice generate de parazit.

Ţesutul elastic pulmonar şi sacii alveolari din jurul chistului sînt colabaţi, datorită acţiunii mecanice generată de creşterea continuă a chistului. Leziunile sînt însă reversibile, în momentul cînd această acţiune mecanică este suprimată. Aceste leziuni continuă, de fapt, perichistul sau adventicea chistului care se continuă cu parenchimul sănătos, fără ca între perichist şi parenchimul pulmonar sănătos să existe vreun plan de clivaj, cum s-a susţinut în mod greşit de Perez-Fontana.

Datorită structurii sale mai rigide, arborele bronşic este lezat diferit şi diferenţiat, în raport cu volumul chistului, deci cu forţa mecanică şi cu distanţa dintre chist şi bronşie.

Iniţial se produce o dislocare; ulterior, compresiunea laterală a bronşiei exercitată de forţa mecanică prin creşterea centrifugă a chistului provoacă ovalarea lumenului bronşic, mai ales atunci cînd bronşia vine în contact cu adventicea.

Într-o fază mai avansată, cînd chistul a atins dimensiuni foarte mari, peretele bronşiei este alterat; iniţial se constată prezenţa unei staze limfatice, apoi apar procese de degenerare cartilaginoasă cu condroliză şi cu apariţia fistulei bronşice, iniţial laterală iar ulterior poate duce la amputarea bronşiei. Precizăm că fistulele sînt situate spre regiunea profundă a bazei chistice şi sînt foarte multiple; 2-3 sînt însă foarte mari. Acestea le observăm în momentul în care am eliminat hidatida şi anestezistul creează presiunea în circuit.

Întrucît leziunile anatomopatologice joacă un rol determinant în toată patologia chistului hidatic pulmonar (simptomatologie, patogenie, diagnostic, concepţie, terapeutică) sîntem obligaţi să insistăm şi să detailăm aceste leziuni.

Leziunile anatomopatologice se interferează între ele prin interacţiuni reciproce; chistul hidatic produce leziuni asupra gazdei iar gazda se „apără" şi produce leziuni parazitului. Aceste leziuni sînt influenţate de o serie de factori:

1. *Sediul chistului* hidatic a fost bine studiat de Liaras în 1955; pe experienţa noastră, aproximativ 95% din cazuri sînt localizate în „manta" şi se caracterizează prin contact cu periferia, astfel că o parte a chistului este situat sub pleura viscerală, prezentînd-o colorat la acest nivel în cenuşiu-albicios; nu afectează trunchiuri bronşice importante; sînt uşor abordabile chirurgical; capitonajul se poate face fără incidente sau accidente.

Chistele hidatice centrale nu au zone subpleurale deci nu se exteriorizează; diagnosticul diferenţial cu tumorile este dificil, chiar intraoperator, deoarece fiind centrale sînt înconjurate şi mascate de parenchimul pulmonar; aceste aspecte, în unele cazuri au impus rezecţia pulmonară şi ulterior pe pieesa rezecată s-a pus diagnosticul de chist hidatic; deseori au adenopatie hilară, prezintă dificultăţi mari tehnice şi nu pot fi tratate decît prin puncţie



Scanned with OKEN Scanner

și aspirația membranei hidatice; celelalte procedee de eliminare intactă a hidatidei sînt aproape imposibile, fiind localizate central; există riscul accidentelor vasculare în timpul capitonajului lojei chistice restante; determină leziuni ale bronșiilor de calibru mare fapt ce permite în caz de ruptură a chistului, eliminarea prin aceste fistule bronșice largi a membranei hidatice; uneori acest fapt ar putea explica unele vindecări „spontane" prin vomică, în cazul că membrana hidatică este evaluată în totalitate.

*Volumul chistului.* Leziunile anatomopatologice produse de chist sînt direct proporționale cu diametrele acestuia, cu adăugirea că cele gigante pot afecta parametrii ventilației externe, pot leza pereții cuștii toracice și semiologci generează durerile pe care bolnavul le acuză în asemenea cazuri.

*Infecția perichistică.* Unii autori au susținut că în perichist și chiar în spațiul de clivaj al hidatidei s-ar afla leziuni inflamatorii și ar exista frecvent o floră banală, în stare latentă, care nu ar influența evoluția parazitului. În cazul în care acesta ar deveni sediul unui proces inflamator, parazitul moare, datorită atît infecției, cît și blocării hrănirii lui din perichist, prin mecanisme de imbibiție și osmoză. Experiența noastră clinică însă nu confirmă aceste păreri, deoarece după eliminarea membranei hidatice și capitonajul lojei chistice restante, evoluția este favorabilă; or, dacă ar exista în perichist o infecție „latentă", capitonajul său nu ar putea rezista ca orice sutură pe țesut infectat și ar putea apare complicații postoperatorii de tip cavitate restantă intrapulmonară cu supurație și abces pulmonar. Noi nu am considerat util și fără riscuri să extirpăm o parte din perichist din care să se facă examene bacteriologice sau însămînțări pe mediu.

Dacă chistul hidatic ca factor de „agresiune" determină o multitudine de leziuni asupra gazdei, gazda la rîndul său produce asupra chistului hidatic unele deformări, atunci cînd acesta este în contact cu un trunchi bronșic important; chistul poate avea aspect în „bisac"; el este strangulat sau atunci cînd este localizat pe suprafața scizurală a lobilor, el poate simula o pleurezie interlobară. În afară de aceste acțiuni mecanice, gazda poate produce îmbolnăvirea și apoi moartea hidatidei deoarece acesta este hrănit de gazdă și atunci cînd apare o infecție în perichist, hrănirea hidatidei este întreruptă; în plus, infecția afectează și membrana hidatică care este ulterior efracționată. Acest aspect din evoluția chistului îl vom detaila, avînd o importanță deosebită, deoarece reprezintă o complicație gravă.

*Leziunile anatomopatologice ale gazdei.* Parazitul produce, așa cum am arătat, leziuni anatomopatologice multiple asupra organelor gazdei, leziuni care au o importanță mare pentru înțelegerea corectă a evoluției, simptomatologiei și terapeuticii, motive pentru care le analizăm sub toate aspectele și anume:

1. În faza inițială grefării.
2. În faza chistului hidatic constituit și intact.
3. În chistul hidatic complicat.

De asemenea vom studia și leziunile anatomopatologice produse de chistul hidatic asupra acestor elemente: pulmon, pleură, perete toracic.

Etapa inițială este cuprinsă între momentul infestării și al posibilităților de diagnostic. Este o etapă mai puțin cunoscută; ea a fost însă studiată experimental de Dévé, prin infestarea iepurelui de casă pe cale bronhogenă, iar sacrificarea animalelor s-a făcut la intervale variabile de la 2 ore la 500 zile.



Scanned with OKEN Scanner

Aceste cercetări au permis cunoașterea dinamicii leziunilor anatomopatologice pe care gazda le suferă ca urmare a agresiunii produse de parazit; se constată următoarele tipuri de leziuni la diferite perioade:

— După 6 ore se constată prezența unei alveolite catarale, cu vasodilatație capilară și modificări de permeabilitate a acesteia, sub formă de difuziuni sanguine.

— După 72 de ore, în punctul de infestare se constată un focar de condensare pulmonară, cu obstrucție capilară și reacție perivasculară.

— După 144 de ore parazitul este acoperit de un placard în care sînt decelabile celule epiteliale și gigante.

— După 10 zile, procesele anterioare se prezintă sub forma unui nodul denumit pseudotubercul echinococic, cu o structură complexă, formată din 3 zone: un centru al tuberculului, o zonă mai condensată acidofilă; apoi o zonă în jurul parazitului, zonă de reacție celulară epiteloid-gigantă, iar la periferie o zonă de infiltrație cu eozinofile și limfocite. Acest tubercul echinococic este delimitat de restul parenchimului, de o reacție fibroblastică probabil de apărare; din cele expuse mai sus reiese că reacția „gazdei" este extrem de puternică în raport cu amploarea agresiunii care în faza inițială este predominent alergică.

Faza chistului hidatic constituit și decelabil radiologic, este faza de evoluție necomplicată. Datorită acțiunii mecanice generată de creșterea continuă a chistului cît și de reacția alergică, în această fază de producere; constituirea perichistului care este constituit din trei zone:

— zona internă, din țesut fibro-hialin;

— zona mijlocie conjunctiv-vasculară, cu capilare de neoformație și cu eozinofile, de unde și numele de zonă de eozinofilie;

— zona externă mai voluminoasă decît celelalte este reprezentată de atelectazia alveolară.

Perichistul este zona care învelește chistul; între el și chist este un spațiu virtual, care permite enuclearea hidatidei și care, în caz de complicație a chistului prin supurație, devine un spațiu real; în momentul în care s-a eliminat membrana hidatică, acest spațiu perichistic reprezintă cavitatea reziduală care trebuie desființată prin capitonaj.

Perichistul este o zonă extrem de importantă din punct de vedere tehnic chirurgical; asupra structurii ei au fost expuse mai multe ipoteze.

Descrierea celor 3 zone ale perichistului prezentate de noi mai sus, reprezintă concepția clasică și care multă vreme a fost considerată nesatisfăcătoare; de aceea au fost descrise alte concepții care au reprezentat baza materială a unor tehnici chirurgicale; le reamintim și noi și deși multă vreme au fost considerate valabile, azi noi credem că ele nu corespund realității și reactualizăm concepția clasică.

Perez-Fontana, Liaras, Pelissier ș.a. au studiat pe piesele de rezecție structura perichistului și au ajuns la concluzia greșită, după părerea noastră, că acesta este format din 2 părți:

a. O zonă exterioară de implantare parenchimatoasă, care conține o bronșie fistulizată, țesut de granulație, o rețea bogată de capilare ce conține în ochiurile lor numeroase eozinofile.

b. Un sac de expansiune, care, după Perez-Fontana ar fi ușor clivabil de parenchimul pulmonar, fiind foarte puțin vascularizat.



Scanned with OKEN Scanner

Aceste lucrări au reprezentat fundamentul histopatologic al tehnicii chirurgicale descrise de Perez-Fontana, de extirpare a chistului hidatic împreună cu o parte din perichist, considerînd posibil clivajul la nivelul „sacului de reexpansiune". Cercetările ulterioare, practica chirurgicală și propria noastră experiență au demonstrat că această concepție este greșită și procedeul a fost abandonat de chirurgii toracici cu experiență mare în această problemă. Noi considerăm că singurul plan de decolare care permite eliminarea intactă a membranei hidatice este spațiul perichistic, deoarece la acest nivel, între membrana hidatică și perichist nu există nici un element anatomic; hrănirea chistului se face prin imbibiție. În acest spațiu, fistulele bronșice rezultate din acțiunea mecanică a chistului prin creșterea sa continuă asupra bronșiilor sînt astupate de membrana hidatică. Ele reprezintă o cale de infecție asupra chistului, cu moartea acestuia și apariția complicației de infectare. Examenele bronhoscopice pot evidenția, prin intermediul fistulelor bronșice, membrana hidatică care le obstruează în cazurile în care topografia chistului a interesat o bronșie de calibru mai mare, chistul hidatic neinfectat poate produce leziuni bronșice tip stenoză, precum și leziuni anatomopatologice la distanță și anume:

a. Uneori se constată adenopatie hilară, probabil de natură alergică.

b. Leziuni pleurale, simfiză pleurală la nivelul de exteriorizare al chistului, revărsatul pleural, fără perforarea pleurei viscerale. Perforarea pleurei se întîlnește în chistele hidatice nidate intacte în pleură sau în cele perforate în cavitatea pleurală. Aceste reacții pleurale difuze au fost interpretate de Dévé ca avînd o etiologie mecanică sau alergică. Noi am întîlnit acest aspect foarte rar și considerăm că ar fi un semn premonitor de infecție a chistului, un semn de alarmă care atrage atenția asupra iminentei rupturi a chistului. Aceasta pare a fi interpretarea corectă, deoarece în chistele hidatice gigante, care practic ocupă un întreg hemitorace, n-am găsit revărsare pleurale, în timp ce la unele chiste hidatice lobare, am întîlnit. Aceste reacții erau însă concomitente cu prezența pneumonitei perichistice evidențiate intraoperator. De asemenea cronologia apariției reacției pleurale este foarte rapidă; noi am avut posibilitatea să urmărim acest aspect prin examene radiologice repetate la 2—3 zile și care au impus intervenția chirurgicală de urgență.

c. Compresiune pe nervi, mai ales pe cei intercostali.

d. Compresiune pe vase, pe coaste.

Ceea ce este foarte important este faptul că leziunile anatomopatologice pe care chistul hidatic neinfectat le produce asupra structurilor bronhopulmonare sînt reversibile după eliminarea hidatitei. Acest fenomen reprezintă elementul fundamental al tehnicilor chirurgicale actuale, iar rezultatele obținute ar confirma aceste concluzii.

*Leziunile anatomo-patologice generate de supurația chistului.* Noi considerăm că infecția chistului se produce numai din afară, din perichist și nu și pe cale sanguină. Infecția afectează atît gazda cît și parazitul.

*Leziunile parazitului.* Infecția produce moartea hidatidei: lichidul hidatic devine tulbure, membrana hidatică devine friabilă, apare vomica prin care se evacuează o parte sau lichidul hidatic în totalitate. Membrana se poate încarcera pe fundul cavității; o parte poate fi evacuată prin vomică și excepțional de rar poate fi evacuată în întregime.

*Leziunile perichistului* apar primele, dar se agravează potențializîndu-se reciproc cu cele ale parazitului; loja chistică devine o cavitate supurată în



Scanned with OKEN Scanner

care fistula bronșică permeabilă întreține infecția. Cu timpul, regiunea perichistică se transformă într-o zonă de piosclerozâ, vasele sanguine devin mai abundente și pot genera hemoptizii.

*Leziunile la distanță;* hilul pulmonar este asemănător cu orice supurație pulmonară (adenopatii masive peribronhovasculare); pleura poate fi simfizată în întregime sau numai în raport cu topografia chistului. În cele corticale și rupte în pleură, apare pneumotoraxul.

Deoarece supurația chistului hidatic este complicația cea mai frecventă și cea mai gravă, vom prezenta pe scurt etapele anatomopatologice ale acestor complicații.

*Stadiul de preruptură.* Radiologic se constată apariția decolării pseudochistice prin apariția unei imagini aeriene la nivelul polului superior al chistului. În acest stadiu chistul nu este încă supirat și spre surpriza noastră am constatat că este întotdeauna, cum s-a crezut, un semn iminent de rupere; poate persista în acest stadiu de „neinfectat", mai mult timp. În orice caz nu trebuie așteptată „infecția", ci trebuie operat în urgență, deoarece nu se poate ști în ce moment apare vomica.

*Stadiul de piopneumochist* este dominat de 2 elemente: ruptura membranei hidatice cu vomică și supurația lojei chistice ca leziune anatomo-patologică, similară cu un abces pulmonar.

*Stadiul de închistare.* În cazul în care fistulele bronșice sînt obstruate și lichidul nu poate fi evacuat în întregime prin vomică, el este reținut; ulterior survine supurația, afectînd local parenchimul pulmonar și starea generală a bolnavului, similar cu un abces pulmonar înainte de vomică. Acest stadiu este mult mai rar în practică.

*Stadiul de reținere a membranei.* Acest stadiu evolutiv se poate întîlni în clinică sub 2 aspecte:

a. Persistența lojei chistice, întreținută de permeabilitatea fistulelor bronșice, cu membrana hidatică reținută pe fundul acestei cavități; aspectul este de piopneumochist cu membrană reținută; este aspectul cel mai frecvent întîlnit în chistele hidatice complicate supurate.

b. Reținere de membrană hidatică încarcerată, cu lichidul evacuat, fără cavitate persistentă. Un aspect mai particular întîlnit este cel din chistele hidatice mici, în care retenția lichidului a fost intermitentă, fără ca bolnavul să fi avut o vomică tipică; în urma tratamentului antibiotic procesul supurativ a fost oprit iar radiologic imaginea are aspect tumoral. Diagnosticul în aceste cazuri, fără o imagine radiologică anterioară și fără ca bolnavul să fi reținut elementele de vomică, se pune numai intraoperator. Am întîlnit cîteva asemenea cazuri la care am intervenit pentru tumoră pulmonară și am găsit o membrană hidatică încarcerată, fără supurație și fără fistule bronșice; am extras membrana hidatică și am desființat cavitatea în care era reținută, prin capitonaj.

Am dori să subliniem și la aceste leziuni anatomopatologice din chistul hidatic pulmonar supurat, că în cea mai mare parte a cazurilor (aprox. 90% din experiența noastră) sînt reversibile și extracția membranei, capitonajul lojei restante și tratamentul cu antibiotice pre- și postoperator sînt suficiente; rezecția pulmonară o practicăm numai atunci cînd lobul este distrus de supurația care s-a extins de la perichist la restul parenchimului pulmonar, deci în stadiile foarte avansate și netratate ale chistului hidatic supurat.



Scanned with OKEN Scanner

*Semiologia chistului hidatic* trebuie aprofundată, deoarece ea este cel mai adesea multă vreme foarte săracă; de aceea, boala deşi gravă, rămîne multă vreme nediagnosticată şi este evidenţiată cu ocazia altor examene sau la apariţia complicaţiilor.

Este cunoscut faptul că această afecţiune evoluează multă vreme, chiar ani de zile, asimptomatic sau cu o simptomatologie uşoară, nespecifică, care scapă bolnavului şi uneori, din păcate, şi medicului. După experienţa noastră, evoluţia asimptomatică, în afara celor complicate, depăşeşte 80% din cazuri. Este adevărat că din cele aprox. 2 300 de chiste hidatice operate de noi, 85% din cazuri au fost nesupurate; o mare parte din ele au fost descoperite cu ocazia unor examene de rutină, sau depistate cu alte ocazii (examene conducători auto, examene radioscopice etc.). De cele mai multe ori chistele hidatice au fost diagnosticate tardiv cînd atingeau dimensiuni mari (diametru de peste 5 cm).

Simptomatologia este diferită în evoluţia unui chist hidatic; ea depinde de:

— topografia chistului;
— volumul chistului;
— stadiul său evolutiv;
— vîrsta bolnavului (de remarcat la copii aşa-numitul nanism hidatic);
— profesia, nivelul cultural şi starea socială;
— accesibilitatea asistenţei medicale;
— politica sanitară a statului (obligativitatea controalelor periodice, controale medicale obligatorii în diverse situaţii: angajare, recrutare, căsătorie).

*Simptomatologia* este diferită, ea este în raport cu stadiul şi evoluţia hidatidei; din aceste motive le vom prezenta separat: chistul hidatic necomplicat şi chistul hidatic complicat.

În *chistul hidatic necomplicat*, ca şi în leziunile anatomopatologice, simptomatologia subiectivă, obiectivă, examenele paraclinice, problemele diagnosticului pozitiv şi diferenţial, se deosebesc mult faţă de aceleaşi probleme ale chistului hidatic complicat; ele reprezintă aspecte deosebite ale aceleiaşi maladii.

De asemenea, trebuie să deosebim simptomatologia, chiar în chistul hidatic necomplicat, în funcţie de topografie, unice sau multiple, uni- sau bilaterale, mici sau gigante.

Semnele subiective sînt direct proporţionale cu factorii amintiţi mai sus, cu remarca că în chistul hidatic unic, aceste simptome subiective sînt mai sărace; ele sînt însă exacerbate chiar în chistul hidatic unic cînd acesta a devenit mare sau gigant şi este periferic, în contact cu peretele toracic.

*Durerea toracică* este un simptom inconstant şi uneori contradictoriu; putem întîlni bolnavi cu chiste hidatice foarte mari, fără ca bolnavul să acuze dureri toracice şi alţii, cu chiste hidatice mai mici, la care durerea să fie prezentă. Explicaţia acestui fapt este dată de topografia chistului, în sensul că cele periferice cu zona de „exteriorizare" mare şi care vin în contact cu pleura parietală (prin intermediul celei viscerale) irită nervii intercostali şi generează durerea. După experienţa noastră, durerea toracică este un semn mai rar şi prezent doar la aprox. 33% dintre bolnavii cu chist hidatic pulmonar. Durerea toracică din chistul hidatic pulmonar cînd este prezentă, are următoarele caracteristici: are punct fix (locul de contact al chistului cu pleura parietală),



Scanned with OKEN Scanner

este continuă și progresivă în intensitate, exacerbată în inspirație, fără a fi chinuitoare, cedează la analgezice. În chistele hidatice apicale periferice, durerea simulează în mic durerea din sindromul Pancoast-Tobias, iradiind în brațe, spre gît (datorită iritației plexului brahial), fără a avea însă caracterul chinuitor din sindromul Pancoast-Tobias, specific cancerului bronho-pulmonar apical.

*Dispneea* este un sindrom extrem de rar; noi am întîlnit-o rarisim la bolnavii noștri, chiar și la aceia care prezentau chiste hidatice gigante; explicația este următoarea: creșterea în volum a chistului hidatic este lentă (ani de zile), timp în care funcția respiratorie se poate adapta, avînd în vedere că plămînul își poate mări capacitatea de 4 ori; în mod normal el nu lucrează cu toată capacitatea sa, ci doar cu 75%, restul parenchimului este în repaus, reducîndu-și proporțional și circulația, conform reflexului von Euler, pentru asigurarea raportului normal între ventilație și perfuzie.

În chistele hidatice multiple unilaterale și mai ales în cele bilaterale sau în „miliara hidatică" numită de noi și „malignă", dispneea prezentă e progresivă, continuă, agravată de efort.

*Tusea* este un simptom destul de rar în chistul hidatic necomplicat; pe experiența noastră, numai aprox. 24% din bolnavi prezentau tuse. Tusea, cînd este prezentă, are următoarele caracteristici: este seacă, uneori chinuitoare, de apariție tardivă; cînd este însoțită de expectorație și stări subfebrile reprezintă un semn al complicației în evoluția chistului. Tusea poate fi explicată prin 2 mecanisme: iritația pleurală produsă de chistele hidatice preriferice; în acest caz este concomitentă cu durerea pe care o potențează; apariția unei bronșite în perichist este semnul infecției perichistice care va evolua spre ruptura chistului; în aceste cazuri tusea nu mai este seacă și bolnavul are o expectorație inițial seromucoasă, ulterior muco-purulentă.

*Hemoptizia* este, după experiența noastră, un simptom rar, contrar concepției clasice care consideră hemoptizia semnul cel mai constant, iar după expresia lui Dieulafoy „marele simptom al chistului hidatic pulmonar". Explicația acestei deosebiri de concepție este, după părerea noastră, reprezentată de faptul că datorită accesibilității largi la asistența medicală, precum și posibilității moderne de diagnostic precoce, înaintea apariției complicațiilor, hemoptizia este, în concepția noastră, un semn premonitoriu de rupere a chistului hidatic.

Originea hemoptiziilor în chistul hidatic pulmonar este reprezentată de prezența vaselor mici de neoformație din perichist, vase tributare circulației sistemice, nu celei pulmonare funcționale; hemoptizia are caracteristicile clasice: expectorație de sînge de culoare roșu aprins aerat.

Caracteristicile hemoptiziei din chistul hidatic, spre deosebire de hemoptiziile din tuberculoză, cancer sau supurații pulmonare sînt următoarele: hemoptizii mici, mai frecvent spute hemoptoice, repetate, fără să fie concomitente cu afectarea stării generale ca în celelalte afecțiuni enumerate mai sus. Nu am întîlnit niciodată în chistul hidatic necomplicat hemoptizii mari sau fudroaiante, fapt ce poate explica prezentarea tardivă la consult medical a unor asemenea bolnavi cu spute hemoptoice. În general, hemoptizia este un semn cu valoare contradictorie, este favorabil, în sensul că alarmează bolnavul și familia, conducînd la prezentarea de urgență la consult medical; cu această ocazie se precizează diagnosticul.



Scanned with OKEN Scanner

Urticaria, considerată multă vreme ca semn patognomonic al chistului hidatic, este semnalată extrem de rar ca simptom în chistul hidatic necomplicat, ea fiind un simptom alergic prezent în diverse alte afecțiuni. În chistul hidatic pulmonar este un semn clinic care apare mai ales în chistul hidatic complicat. Mai frecvent am întîlnit la bolnavii noștri un prurit, mai ales nocturn.

De remarcat faptul caracteristic în chistul hidatic pulmonar necomplicat că această simptomatologie (durere, tuse, dispnee, hemoptizie) nu este concomitentă cu afectarea stării generale, cu febră, astenie, pierdere ponderală. În chistul hidatic pulmonar necomplicat, starea generală este bună; cu excepție la copiii mici, la care se constată, confirmat și pe cazurile noastre, un „nanism hidatic".

*Semnele obiective* în chistul hidatic pulmonar necomplicat sînt, de asemenea, sărace ca și cele subiective; ele rămîn în concordanță cu aceleași elemente enumerate la semnele subiective, mai ales cu topografia, cu dimensiunile și cu numărul chistelor.

Inspecția toracelui de regulă generală nu decelează nici un semn, cu excepția chistelor hidatice gigante, mai ales la cazuri unde putem constata o deformare a toracelui cu bombarea hemitoracelui respectiv și lărgirea spațiului intercostal, sau o diminuare a amplitudinii mișcărilor respiratorii de partea adecvată, mai ales în chistele pulmonare periferice cu iritare pleurală, probabil reflexă din cauza durerilor. Noi n-am constatat la bolnavii noștri, la inspecția toracelui, prezența circulației venoase subcutanate similară cu circulația colaterală din sindroamele mediastinale.

Celelalte examene clinice ale examinării toracelui de asemenea sînt neconcludente, mai ales în chistele centrale și de dimensiuni nu prea mari; aceste examene clinice pot decela modificări patologice mai ales în chistele gigante, în cele periferice, în cele multiple uni- sau bilaterale.

În concluzie, putem afirma că simptomatologia subiectivă și obiectivă în chistul hidatic necomplicat este săracă, nespecifică, neconcludentă, ceea ce explică faptul că multe chiste hidatice pulmonare sînt o descoperire întîmplătoare, cu ocazia unor examene radiologice de rutină.

*Simptomatologia în chistul hidatic complicat.* Complicația cea mai frecventă a chistului hidatic pulmonar este ruptura acestuia. Mecanismul rupturii chistului hidatic pulmonar a fost obiectul a multiple cercetări, cu care ocazie s-au emis teorii, cele mai multe susținînd rolul factorului mecanic.

Factorii favorizanți ai rupturii chistului hidatic pulmonar sînt:

a. Structura parenchimului pulmonar, al cărei schelet este reprezentat de arborele bronșic și prezența membranei elastice intrapulmonare care supune parenchimul pulmonar la un traumatism static și dinamic continuu; la acești factori se adaugă septicitatea arborelui bronșic care este larg deschis spre exterior.

b. Existența leziunilor determinate de acțiunea parazitului asupra „gazdei", leziuni pe care le-am descris la capitolul modificărilor anatomopatologice.

c. Constituirea perichistului cu structurile sale care conțin în ele un potențial marcat de infecție.

d. Prezența spațiului perichistic pune în contact membrana hidatică cu fistulele bronșice, indiferent de tipul ei: laterală, oblică, terminală sau ovalară, fistule pe care membrana hidatică le obstruează o perioadă de timp; acest fapt este demonstrat cu ajutorul bronhoscopiei care vizualizează mem-



Scanned with OKEN Scanner

brana hidatică prin fistula bronşică; pe acest element s-a bazat concepţia tratamentului chistului hidatic pe cale endoscopică şi anume „perforarea membranei hidatice şi aspirarea lichidului hidatic şi a membranei hidatice prin fistula bronşică". Acest spaţiu larg perichistic care înveleşte membrana hidatică şi o pune în contact cu perichistul şi cu structurile sale, creează posibilităţi largi de infectare, fie pe calea fistulelor bronşice sau direct din perichist atunci cînd au apărut focare septice la acest nivel.

e. Sensibilitatea extrem de mare a hidatidei la infecţie; moartea acesteia se produce rapid prin 2 mecanisme:

— procesul inflamator din perichist inhibă hrănirea hidatidei, fapt ce duce la moartea sa înainte chiar de a se infecta;

— unii autori susţin că este posibil ca microbii din perichist să pătrundă direct în chist prin aceleaşi procese de imbibiţie şi osmoză, prin care în mod normal se face hrănirea hidatidei.

Ruptura membranei hidatice poate fi parţială sub formă de fisură, situaţie în care numai o parte din lichidul hidatic este evacuat prin bronşii; evacuarea întregului conţinut lichidian se face treptat; de aceea nu toţi bolnavii cu chist hidatic supurat pot relata vomica. În cazurile în care membrana se rupe, complicaţia apare brusc, cu simptomul tipic de vomică.

După părerea noastră, pentru ruperea chistului hidatic sînt necesare 3 condiţii concomitente dintre care primele două sînt indispensabile şi anume:

a. prezenţa fistulelor bronşice;

b. prezenţa infecţiei în perichist;

c. existenţa traumatismului static şi dinamic.

Primele două condiţii sînt indispensabile; fără ele chistul nu se rupe. Prezenţa traumatismului static şi dinamic nu este o condiţie indispensabilă, deoarece sînt chiste hidatice toracice localizate în zone foarte traumatizate şi nu se rup niciodată; de exemplu chistele hidatice diafragmatice, chistele hidatice intramiocardice, chistele hidatice ale peretelui toracic. Dintre toate chistele hidatice umane, numai 2 localizări se rup şi se infectează: cele pulmonare şi cele hepatice, la care gazda asigură primele două condiţii; la cele hepatice acestea sînt reprezentate de prezenţa fistulelor biliare cu posibilitatea infectării perichistului pe această cale. În alte localizări, de exemplu intracardio-vasculară, chistul se poate fisura fără să se infecteze.

Din cele expuse mai sus reiese clar că dimensiunile chistului nu reprezintă o cauză de rupere a membranei; astfel am operat chiste hidatice gigante care practic ocupau un hemitorace, sau chiste hidatice bilaterale gigantice unice sau multiple, fără să fie sparte.

*Consecinţele anatomopatologice şi semiologice ale rupturii chistului hidatic.* Clasic se susţine că în urma rupturii chistului, infecţia duce la îngroşarea adventicei (perichistului), cu apariţia ţesutului de granulaţie şi predispoziţia spre sîngerare.

Pelissier, Ugon ş.a. au susţinut că în cazurile de chist hidatic rupt şi membrană evacuată, se produce epitelizarea lojei chistice; în unele cazuri, în care în cavitate sînt reţinionate bucăţi din membrana hidatică, cavitatea se infectează şi nu epitelizează, ci apare un ţesut de granulaţie; deci epitelizarea lojei chistice ar fi un fenomen mai rar. Autorii clasici susţineau că după ruptura chistului, infecţia adventicei se agravează şi difuzează în restul parenchimului pulmonar.



Scanned with OKEN Scanner

Lucrările noastre confirmă părerile altor autori că loja chistică se epitelizează și leziunile perichistului, sub influența tratamentului antibiotic, sînt reversibile; acest fapt reprezintă baza materială a concepției chirurgicale conservatoare și în chistul hidatic supurat. Rezultatele foarte bune în tratamentul chirurgical al chistelor hidatice rupte și supurate, prin folosirea tehnicilor conservatoare, confirmă această concepție.

Ruperea chistului hidatic și evacuarea unor componente ale sale pe cale bronșică, transformă semiologia clinică a chistului hidatic dintr-o simptomatologie frustă și nespecifică, într-o simptomatologie zgomotoasă, aproape specifică și cu caracter dominant, de urgență chirurgicală. Ruperea chistului hidatic în pleură reprezintă o modalitate evolutivă foarte rară pe statistica noastră, am întîlnit-o într-o proporție extrem de mică, aprox. 0,58%, iar evacuarea în alte organe o considerăm excepțională.

Simptomatologia în ruptura chistului este deosebită față de aceea din fisurarea chistului.

În fisurarea chistului, evacuarea pe cale bronșică a lichidului hidatic se face lent și din acest motiv simptomele sînt mai discrete: tuse productivă cu o expectorație seromucasă, uneori mici hemoptizii; tusea și expectorația sînt persistente pînă la evacuarea lichidului, iar membrana hidatică în aceste cazuri este reținționată în loja chistică care devine o cavitate infectată. În cazurile în care tratamentul cu antibiotice a stăpînit infecția, membrana hidatică se poate încarcera și radiolgic apare sub forma unei opacități care se poate preta la confuzii cu tumorile pulmonare, așa cum am întîlnit și noi iar diagnosticul a fost pus intraoperator.

Ruptura chistului și evacuarea conținutului său prin bronșie, generează o simptomatologie alarmantă, uneori dramatică, vomica fiind semnul clinic patognomic al chistului hidatic rupt și evacuat prin bronșii. Ruperea chistului prezintă însă unele simptome premonitorii: apariția unor mici și repetate hemoptizii, stări febrile sau subfebrile datorită infectării perichistului (acesta fiind elementul principal în concepția noastră, al acestei complicații); uneori, vomica poate apărea și fără existența unor semne premonitorii care, dacă au fost discrete și incomplete (absența hemoptiziei), pot fi ignorate de bolnav, iar accidentul poate fi considerat că a apărut în plină sănătate.

Vomica în ruptura chistului hidatic pulmonar are următoarele caracteristici: este brutală; este însoțită de chinte de tuse; este rapidă; volumul vomicei este în raport direct cu dimensiunile chistului; lichidul eliminat este specific incolor, limpede ca apa de stîncă, gust ușor amărui, sălciu, poate conține fragmente de membrană hidatică, de culoare albicioasă imitînd albușul de ou (examenul microscopic al lichidului evidențiază scolecșii); vomica poate genera complicații grave, mai ales la copii, bătrîni, la bolnavii care sînt surprinși în timpul somnului, complicații care pot pune în pericol viața bolnavului. Aceste complicații pot fi singulare sau asociate între ele.

— Inundația traheo-bronșică cu asfixie și stop respirator, mai ales la bolnavii tratați cu calmante ale tusei și tranchilizante, la care se poate instala o bronhoplegie și o încărcare bronșică. Aceste tratamente sînt administrate, deoarece bolnavii prezintă cu cîteva zile înainte de vomică, tuse chinuitoare.

— Complicații anafilactice de tip urticarie, convulsii, edem Quinke și chiar șoc anafilactic grav, la care trebuie administrat rapid corticoterapie masivă pe cale intravenoasă.



Scanned with OKEN Scanner

— Complicații hemoragice la nivelul lojei chistice, în cazul că leziunile inflamatorii ale perichistului au fost mai extinse; tusea chintoasă reprezintă un factor favorizant.

— Complicația cea mai frecventă, prezentă la toate chistele hidatice pulmonare rupte și evacuate prin bronșie, este supurația lojei chistice și a membranei retenționată în aceste loji; aspectul radiologic caracteristic este de pneumochist. Expectorația purulentă este abundentă și urît mirositoare, iar examenul clinic decelează la acest nivel semne stetacustice caracteristice cavităților intraparenchimatoase și anume: raluri umede, uneori chiar suflu cavernos.

Chistele corticale rupte și supurate se pot evacua pe două căi: pe cale pleurală, ducînd la apariția unui hidropneumotorax care ulterior se poate complica cu piopneumotorax; sau pe cale bronșică, prin fistulele bronșice; uneori pot perfora în organele vecine, mai ales în esofag, așa cum au comunicat unii autori (Sauerbruch, Thomas ș.a.). Noi, pe experienta noastră n-am întîlnit asemenea complicații și le considerăm excepționale și explicate probabil prin topografia chistului juxta-esofagian, prin aderențele intime ale corticalității pulmonare de esofag, cu prinderea acestuia în procesul infecțios al perichistului.

Am dori să mai remarcăm un fapt întîlnit în experiența noastră în care perforația chistului în pleură a fost confundată cu o pleurezie purulentă; diagnosticul s-a pus intraoperator, prin prezența membranei hidatice în cavitatea pleurală, fapt ce a explicat persistența și imposibilitatea vindecării acestor pleurezii prin drenaj. Remarcăm faptul că bolnavii nu mai prezentau supurație pulmonară asociată, loja chistică fiind desființată odată cu închiderea fistulelor bronșice.

*Diagnosticul pozitiv* al chistului hidatic pulmonar necomplicat este uneori dificil, deși vechii clinicieni, care nu dispuneau de multitudinea de investigații moderne paraclinice, îl puncau numai cu ajutorul examenului clinic. Unele examene paraclinice generale și locale pot îmbrăca caracterul de specificitate mai mult sau mai puțin absolută. Este cunoscut faptul că în urma infestării gazda reacționează, se apără atît pe cale generală cît și local; de aceea, examenele paraclinice decelează o serie de modificări locale și generale.

Examenele de laborator pot furniza date și elemente nespecifice ca de exemplu leucocitoză și VSH crecute, și altele, care multă vreme au fost considerate ca specifice, dar care ulterior s-au dovedit incerte; acest fapt ne-a determinat ca pe unele din ele să le abordăm, iar pe acelea care ne pot furniza unele date folositoare le vom expune și noi.

1. Intradermoreacția Casoni. Acest test a fost considerat, de majoritatea clinicienilor, ca avînd o importanță foarte mare în precizarea diagnosticului de chist hidatic.

Tehnica intradermoreacției Casoni este simplă și interpretarea ei de asemenea; ea a fost codificată în lucrările Congresului de Hidatologie de la Madrid de către Htiodet, un autor algerian. Redăm pe scurt această tehnică:

a. Se folosește antigen hidatic uman, furnizat de Institutul „Dr. Cantacuzino" cu precizarea că antigenul este conținut în porțiunea globulinică a albuminoidelor din lichidul hidatic.

b. Se injectează intradermic pe fața anterioară a antebrațului drept 2—3 diviziuni dintr-un ml de antigen hidatic, iar simetric, cu altă seringă, pe fața anterioară a antebrațului stîng, 2—3 ml de ser fiziologic; aceasta reprezintă reacția „martor".



Scanned with OKEN Scanner

c. Citirea rezultatelor trebuie făcută cu mare atenție, atît precoce cît și tardiv, cu recomandarea că la început, avînd în vedere că reacția poate fi fugace, ea trebuie citită din 10 în 10 minute.

Reacția este considerată pozitivă atunci cînd apare, precoce sau tardiv (după 24—48 h), o papulă sau maculă de culoare roșie cu edem în jur. Uneori pot apărea reacții urticariene; s-au citat cazuri de persistență pozitivă a reacțieimultă vreme, chiar după moartea parazitului sau după extirparea lui chirurgicală.

Reacția Casoni însă și-a pierdut astăzi din importanță deoarece ea are cîteva servituți:

a. Nu este specifică strict chistului hidatic; ea poate fi pozitivă și în alte verminoze intestinale.

b. Poate fi fals pozitivă; în cazurile în care ea se repetă la scurte intervale la același bolnav, la care prima intradermoreacție a fost negativă, repetarea ei poate fi pozitivă și poate crea dificultăți în precizarea diagnosticului față de alte opacități pulmonare, mai ales tumorale.

c. Poate fi negativă în cazul în care chistul hidatic este mort, sau bolnavul are alte afecțiuni asociate, ca de exemplu insuficiență hepatică, boli de nutriție, inaniție sau la cei care au făcut tratamente imunodepresive.

d. Poate fi pozitivă și în unele tumori bronhopulmonare.

e. A fost handicapată de alte metode moderne de investigație, mult mai sensibile și mai precise ca de exemplu tomografia computerizată, ecografia.

Unii autori (Thidet) încearcă să o reabiliteze în fața clinicienilor, considerînd că rezultatele negative sînt cauzate de greșeli de tehnică și de calitatea antigenului; reacțiile pozitive pot fi ușor diferențiate de alte verminoze intestinale, prin examen coprologic de ouă de paraziți, iar în caz de pozitivitate se aplică tratamentul timp de 2—3 zile cu Decaris; după acest tratament se va practica corect, o nouă intradermoreacție Casoni.

Au mai fost recomandate și alte reacții serologice în chistul hidatic, dar ele au astăzi mai mult o valoare istorică; noi le amintim fără a le descrie, deoarece practic nu se mai folosesc: reacția de deviere a complementului Wineberg-Pîrvu; reacția Abberhalden, reacția Prausnitz-Küstner, reacția Fleig-Lisbonnes.

În Institutul Cantacuzino s-au întreprins cercetări referitoare la diagnosticul hidatidozei umane: dr. Stefănoiu V. a comunicat și publicat lucrări referitoare la valoarea reacției Seliza. Aceasta este o reacție de imunitate umorală imediată, care cercetează anticorpii de tip humoral la chistul hidatic, în timp ce reacția Casoni este o reacție de imunitate celulară imediată. Tot în Institutul Cantacuzino se fac cercetări și cu alte metode; astfel, reacția de hemoaglutinare indirectă pentru diagnosticul hidatidozei umane, este o reacție serologică care ar avea o valoare mai ridicată decît cele cunoscute anterior; deoarece n-am folosit-o și nu-i cunoaștem valoarea nu o prezentăm.

Noi considerăm că astăzi datorită apariției altor metode moderne de investigație neinvazive mult mai precise, reacțiile intradermice cu antigen hidatic și cele serologice și-au pierdut din valoarea practică inițială. La acestea mai adăugăm și servituțile lor pentru a trage concluzia practică că ele au doar o valoare orientativă și folosirea lor singulară nu o mai recomandăm.

2. *Eozinofilia* este crescută în chistul hidatic dar ea este un test infidel dacă o apreciem în mod singular; ea trebuie apreciată în contextul general al



Scanned with OKEN Scanner

examenului clinic și de laborator, deoarece ea nu are o valoare specifică, deoarece în unele cazuri de chist hidatic pulmonar poate fi absentă, sau poate fi crescută și în alte verminoze intestinale. Se susține că o eozinofilie crescută, 6—8% în revărsatele pleurale de origine hidatică ar avea o valoare mult mai mare.

3. *Eozinofilia provocată.* Practicarea concomitentă a intradermoreacției Casoni și cercetarea eozinofiliei sanguine are o valoare mai mare decît cercetarea lor separată, în sensul că eozinofilia crește în primele zile după intradermoreactia Casoni la bolnavii cu chist hidatic, spre deosebire de bolnavii fără chiste hidatice la care valoarea eozinofiliei rămîne normală.

Tehnica este următoarea:

a. cercetarea eozinofiliei sanguine;

b. efectuarea intradermoreacției Casoni;

c. cercetarea eozinofiliei la 4 zile după practicarea intradermoreacției Casoni. Proba este considerată pozitivă dacă după 3—4 zile eozinofilia a crescut peste 4%.

4. *Examenul sputei* poate pune în evidență scolecși, resturi de membrană hidatică, vezicule fiice, numai în chistele hidatice rupte sau fisurate.

5. *Examenul radiologic* are valoare complexă în precizarea diagnosticului chistului hidatic pulmonar: prezumtivă în chistul hidatic pulmonar necomplicat și patognomocă în chistul hidatic complicat și supurat. De asemenea examenul radiologic joacă un rol major în diagnosticarea chistului hidatic pulmonar înaintea apariției complicației sale majore (ruptura și supurația) prin depistarea opacității toracice cu ajutorul examenelor radio-fotografice de masă (microradiofotografia colectivităților, obligatorie în unele țări), al examenelor radiologice obligatorii în anumite situații: recrutare, căsătorie, angajare, internare în spital pentru alte afecțiuni cu care examenul radiologic al plămînului este obligator etc. Introducerea acestor examene radiologice ale toracelui explică în mare măsură că o boală cum este chistul hidatic pulmonar, boală care evoluează o lungă perioadă de timp asimptomatic, poate să fie depistată înaintea apariției simptomatologiei, respectiv și a unor complicații grave.

Încă din 1889 Levi Dorn și Zondek au descris chistul hidatic pulmonar, într-o vreme în care cancerul bronho-pulmonar era considerat o raritate; imaginea tipică, sferică, pe care Béclaire a completat-o: „imagine sferică, cu contur bine limitat, ca și cum ar fi tras cu compasul".

Aceste caracteristici de imagine sferică cu contur net, „tras cu compasul", au fost multă vreme considerate ca patognomice pentru chistul hidatic pulmonar. Ulterior s-a demonstrat că aceste caracteristici nu sînt patognomice deoarece le întîlnim și în alte opacități pulmonare; de aceea au fost contestate de unii autori. Astfel Sergent considera, dimpotrivă, că în chistul hidatic conturul n-ar fi net, ci „flou" iar cele care au un contur net ar fi sarcoame. Această concepție este, de asemenea, greșită, mai ales că sarcoamele pulmonare, în experiența noastră, sînt o raritate.

Experiența ne-a demonstrat că în chistul hidatic pulmonar necomplicat, în mod practic nu există o imagine patognomică de chist hidatic; dacă aceasta ar exista, diagnosticul diferențial atît de complicat în interpretarea opacităților toracice, s-ar simplifica la maximum.

Pe baza experienței noastre considerăm că următoarele caracteristici ale imaginii radiologice ar pleda pentru chistul hidatic, fără ca acestea, sin-



Scanned with OKEN Scanner

gure, să poată preciza diagnosticul pozitiv, care nu poate fi pus decît în concordanţă cu restul examenelor clinice, paraclinice, profesie, stare generală, domiciliu (zone endemice). Opacitatea care pledează pentru imaginea de chist hidatic trebuie să îndeplinească următoarele condiţii (fig. VIII. 7):

a. să fie omogenă;

b. să fie tip lichidian; prin intermediul ei să se vadă coastele;

d. să fie bine delimitată de restul parenchimului pulmonar;

e. să-şi modifice diamtrele în timpul mişcărilor respiratorii, deci chistul „respiră", acest ultim caracter însă nu poate fi decelat în toate localizările topografice, mai ales în cele intrascizurale. Acest semn a fost descris de Brjozovschi şi Linberg: imaginea se turteşte în expir şi revine în inspir.

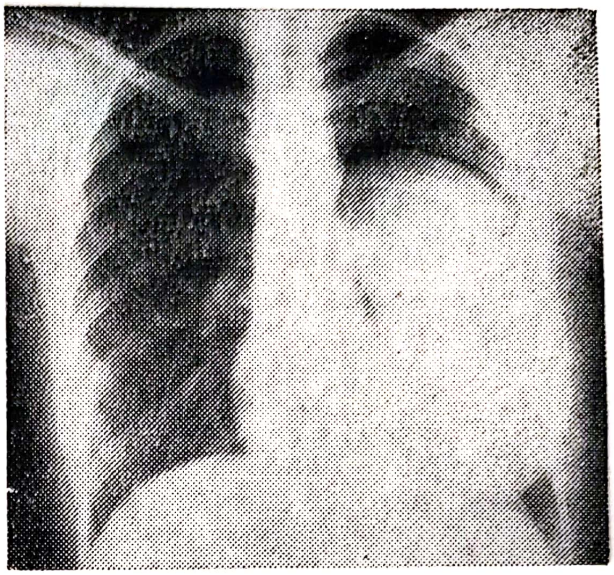

*Fig. VIII.7.* — Chist hidatic pulmonar stîng gigant. Radiografie de faţă.

Imaginea cu contur estompat dînd aspectul tipic de „pată de ulei",descris de Sergent, nu-l considerăm caracteristic pentru chistul hidatic pulmonar necomplicat; de asemeni aşa numita imagine de chist hidatic pulmonar mascat, o întîlnim tot în chistele hidatice complicate cu reacţii lichidiene intrapleurale sau în chiste hidatice pulmonare secundare unor afecţiuni bronhopulmonare antecedente (post pneumotorax, terapeutic; pahipleurite masive postpleurezie serofibrinoasă sau purulentă). Calcificările perichistice sau chiar intrachistice, frecvente în chistele hidatice hepatice, nu au fost întîlnite de noi în experienţa noastră; din aceste motive nu le-am descris la imaginea radiologică a chistului hidatic pulmonar.

Imaginile radiologice în celelalte stadii evolutive ale chistului hidatic pulmonar au, spre deosebire de cele descrise mai sus, caractere patognomice; astfel:

1. În stadiul de „preruptură", aerul pătrunde în spaţiul perichistic şi apare imagine tipică de „semilună clară", imagine situată la polul superior al chistului, Acesta este un semn patognomic de chist hidatic în faza de preruptură, urmînd ca ulterior, într-un timp mai mult sau mai puţin scurt, parazitul să moară, iar membrana hidatică să se altereze şi să se rupă. Această imagine nu trebuie confundată cu apariţia unei zone aerate de necroză şi abcedarea unor formaţiuni tumorale.

2. În stadiul de ruptură putem întîlni două faze:

a. Faza precoce a rupturii, în care imaginea este de piopneumochist, hidatic, caracterizat prin prezenţa unei imagini hidroaerice net delimitate, în care nu se poate vedea membrana hidatică, deoarece lichidul hidatic nu a fost complet evacuat. Această imagine se deosebeşte de imaginea hidroaerică din abcesele pulmonare: opacitatea nu este bine delimitată, ci difuză şi nu poate fi diferenţiată de un chist aerian infectat. Linia lichidului care

delimitează zona lichidiană de cea aeriană în chistul hidatic ar avea o serie de caracteristici: ar fi ondulată, neregulată, și imobilă față de poziția de decubit sau ortostatism. Toate aceste caracteristici ar fi datorate prezenței membranei hidatice și a lichidului hidatic incomplet evacuat prin bronșii. Noi nu am cercetat aceste aspecte și nici nu am avut ocazia să surprindem bolnavii în momentul vomicii, ca să putem confirma cercetările lui Liaros și Howel care au descris următoarele semne radiologice în vomica chistului hidatic pulmonar: devierea mediastinului spre partea afectată de chistul hidatic și retracția intercostală.

Precizăm că nu am constatat aceste semne și noi le prezentăm doar cu titlul informativ.

b. Faza tardivă a rupturii chistului hidatic pulmonar este faza în care lichidul hidatic a fost evacuat și membrana este reținută pe fundul cavității. În aceste forme este prezent semnul patognomic radiologic de chist hidatic rupt și evacuat și anume semnul ondulat al membranei hidatice reținute în loja chistică în care imaginea este tipică:

— imagine cavitară cu pereții foarte fini, subțiri, bine delimitați de restul parenchimului pulmonar; pe fundul cavității se observă membrana hidatică reținută, dispusă sub formă ondulată, „încolăcită" pe fundul lojei chistice (fig. VIII. 8 și VIII.9).

S-au descris și cazuri de vindecare „spontană" prin vomică a chistelor hidatice pulmonare, pentru unele chiste hidatice situate central, cu fistule bronșice largi prin care s-a putut evacua integral lichidul și membrana

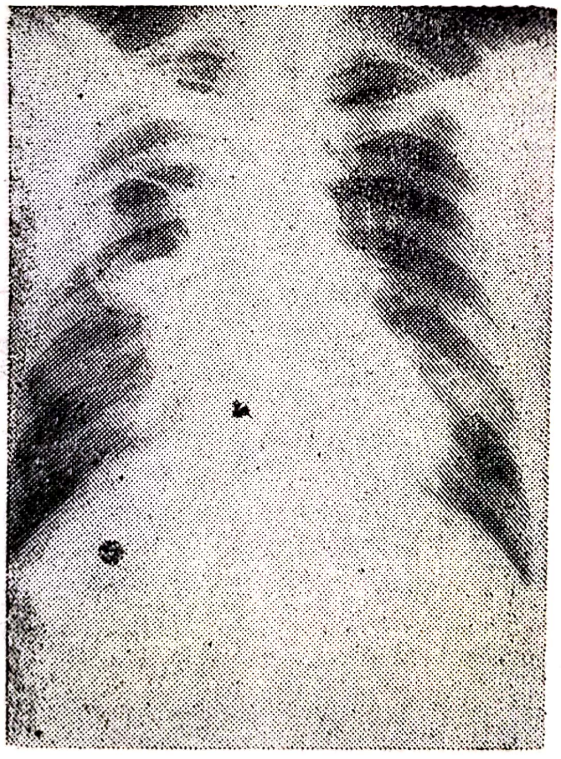

*Fig. VIII.8.* — Chist hidatic pulmonar rupt cu evacuarea lichidului hidatic, suprainfectat; membrana hidatică încarcerată (imagine ondulată) la polul inferior. Radiografie de față.

*Fig. VIII.9.* — Chist hidatic pulmonar rupt cu evacuarea lichidului hidatic, suprainfectat; membrană hidatică încarcerată imagine ondulată) la polul inferior. Radiografie de profil.



Scanned with OKEN Scanner

hidatică; ulteroir, fistulele bronșice s-au închis și imaginea cavitară radiologică a dispărut. Acest fenomen ar presupune, după părerea noastră, condiția ca acest chist să nu se infecteze (ceea ce este o eventualitate rarisimă) pentru a permite fistulelor bronșice care sînt „en bois vert", să se închidă. Acest fapt nu se întîlnește de regulă generală, concomitent, în clinică; adică evacuarea integrală a membranei hidatice și absența supurației. În practică se pot întîlni destul de rar prezența numai a cîte una din cele două condiții separate și se pot prezenta 2 aspecte clinice concomitente:

— absența supurației și închiderea fistulelor bronșice cu încarcerarea membranei hidatice, caracterizată radiologic prin apariția unor opacități tumorale; eventualitatea este întîlnită în chistele hidatice mici, la care vomica a trecut neobservată; bolnavul a fost operat pentru tumoră pulmonară și intraoperator din formația „tumorală" s-a extras membrana hidatică încarcerată;

— eliminarea membranei hidatice, dar cu persistența supurației lojei chistice și deci a fistulelor bronșice. Aceste două eventualități sînt legate de modul de comportare a fistulelor bronșice care pot fi permeabile într-un singur sens, sau în ambele sensuri: „by pass" sau „valve chake".

*Alte examene paraclinice.* Fără a contesta valoarea și importanța examenului radiologic, în precizarea diagnosticului chistului hidatic pulmonar trebuie să arătăm că în ultimii ani au apărut noi metode de diagnostic, neinvazive, de o valoare excepțională, cu ajutorul cărora posibilitatea precizării diagnosticului pozitiv se apropie de perfecțiune; printre acestea, două sînt de mare valoare:

1. *Tomografia computerizată.* Datele furnizate de tomografia computerizată, combinate cu celelalte examene, pot pune diagnosticul de mare precizie, decelînd caracteristicile principale ale chistului hidatic pulmonar: opacitate lichidiană, bine delimitată, fără adenopatii tumorale. Tomograful computerizat îl deosebește sigur de opacitățile tumorale nelichidiene, fără a recurge la puncția transtoracică cu ac Ciba (cu diametrul 0,5 mm).

2. *Ecografia* este o metodă modernă de investigație, de mare valoare, care furnizează date concludente utile în diagnosticul pozitiv de chist hidatic și de diferențiere netă față de alte opacități tumorale.

3. *Examenul bronhoscopic.* Multă vreme s-a crezut că examenul bronhoscopic este negativ în chistul hidatic pulmonar și s-a susținut, în mod greșit, că formațiile hidatice pulmonare nu dau leziuni bronșice decelabile la examenele bronhoscopice. Atunci cînd examenele bronhoscopice arată leziuni de tip stenoză totală sau subtotală, ele pledează sigur împotriva diagnosticului de chist hidatic pulmonar. Aceste afirmații însă nu trebuie considerate de principiu ca valabile, deoarece și în chistele hidatice, examenele bronhoscopice pot decela leziuni de tip stenoze subtotale sau chiat totale, de bronșii segmentare sau chiar lobare la care diagnosticul preoperator a fost de tumoră dar intraoperator s-a găsit chist hidatic. Uneori în chistele hidatice centrolobare diagnosticul a fost pus pe piesa de rezecție.

Din aceste motive, examenul bronhoscopic trebuie interpretat în întregul complex de examene clinice și paraclinice.

Examenul bronhografic de asemenea nu este concludent în chistul hidatic necomplicat; din aceste motive nu-l recomandăm.



Scanned with OKEN Scanner

*Diagnosticul pozitiv în chistul hidatic pulmonar necomplicat* poate fi pus cu mare probabilitate fără însă să avem pretenţia de a-l pune cu precizie; chiar în clinicile cu experienţă mare în acest domeniu trebuie coroborate în complex, toate datele furnizate de examenele clinice şi paraclini e; astfel, pledează pentru chistul hidatic pulmonar necomplicat următoarele elemente:

1. Opacitatea radiologică omogenă, lichidiană, ovalară, bine delimitată, a cărei diametre se modifică cu fazele respiratorii.
2. Starea generală a bolnavului bună, în discordanţă cu opacitatea pulmonară care uneori poate fi gigantă.
3. Descoperirea deseori întîmplătoare, asimptomatică.
4. Profesia (cioban, crescător de animale, măcelar, frizer de cîini etc.).
5. Domiciliu în zone endemice.
6. Eozinofilia simplă sau provocată, pozitivă.
7. Eventual, intradermoreacţia Casoni pozitivă sau alte reacţii, ca de exemplu reacţia Selza.

*Diagnosticul diferenţial în chistul hidatic necomplicat* trebuie făcut cu toate opacităţile tumorale sau lichidiene. Fără ajutorul examenelor tomografice computerizate şi al ecografiei, aceste diferenţieri se fac uneori cu dificultate; din aceste motive chiar şi la noi, în unele cazuri, diagnosticul pozitiv a fost pus intraoperator.

Diagnosticul diferenţial trebuie făcut cu:

1. Formele tumorale de tuberculoză: tuberculomul şi caverna plină, de care îl deosebim prin existenţa şi a altor leziuni tuberculoase concomitente, de tip leziuni fibronodulare; antecedentele, anamneza, prezenţa b.K. în spută, intradermoreacţia la tuberculină, sau prezenţa unor calcificări (în tuberculom). Azi, această diferenţiere se poate face cu mai multă uşurinţă dat fiind organizarea reţelei antituberculoase care are evidenţa bolnavilor şi a contacţilor.

2. Tumorile bronho-pulmonare maligne primitive. Deseori diagnosticul diferenţial cu tumorile maligne primitive, mai ales cu cele periferice, la care examenul bronhoscopic este negativ, este dificil. Astăzi însă el este uşurat de rezultatele furnizate de tomografia computerizată şi este precizat şi tipul histopatologic, cu ajutorul puncţiei transtoracice cu ac extrafin (diametrul 0,5 mm). Acest examen însă deocamdată nu este accesibil, cum este cel radiologic şi de aceea vom insista asupra diagnosticului diferenţial cu tumorile bronho-pulmonare maligne, mai ales cu sarcomul pulmonar care radiologic dă imagini similare.

3. Sarcomul pulmonar poate fi diferenţiat de chistul hidatic prin examenul citologic al sputei: se pot evidenţia celule atipice; examenul bronhoscopic cu puncţia transtoracică sau brosaj, poate preciza diagnosticul.

4. Cancerul macro- sau micronodular în faza incipientă poate fi diferenţiat de chistul hidatic cu ajutorul aceluiaşi examen folosit la sarcomul pulmonar. În chistele fără răsunet bronsic, decelat la examenul bronhoscopic sau cu ajutorul fiberbronhoscopului, tomografia computerizată este aceea care ne ajută.

5. Carcinomul bronhioloalveolar de asemenea, pune uneori probleme de diagnostic diferential; diagnosticul clinic şi radiologic este dificil; de obicei examenul hronhoscopic, cu brosaj, biopsie, bronhoaspirat sînt concludente.

6. Cancerul epidermoid şi adenocarcinomul ridică de asemenea probleme de diagnostic diferenţial; examenul general al bolnavului, examenul bronho-



Scanned with OKEN Scanner

scopic şi prezenţa celulelor atipice în spută, ajută la precizarea diagnosticului. La nevoie, tomografia computerizată poate fi edificatoare.

7. Tumorile metastatice nu ridică dificultăţi prea mari de diagnostic diferenţial cu chistul hidatic pulmonar; la stabilirea diagnosticului pozitiv concură examenul clinic şi antecedentele bolnavului; o intervenţie chirurgicală pentru o boală canceroasă anterioară este edificatoare. Cel mai frecvent dau metastaze pulmonare osteosarcoamele, cancerul de intestin gros şi cancerul mamar.

Starea generală este adeseori bună, multă vreme; imaginile radiologice şi absenţa leziunilor bronşice decelabile bronhoscopic se pretează uneori la confuzii; din aceste motive, anamneza bolnavilor îşi capătă o mare valoare, mai ales că în unele cazuri metastazele pulmonare pot apărea la mare distanţă de la intervenţia chirurgicală pentru cancerul primitiv.

În cazurile în care metastazele pulmonare apar fără a se cunoaşte existenţa tumorii primitive diagnosticul diferenţial devine dificil. În aceste, cazuri vom explora şi celelalte organe: examen gastrointestinal obligatoriu scintigrama osoasă şi la nevoie tomografia computerizată vor preciza diagnosticul.

Trebuie să recunoaştem că uneori, cu toată bogăţia de investigaţii, în absenţa examenului tomografic computerizat, diagnosticul se face în timpul toracotomiei exploratorii, în sensul că unele opacităţi considerate preoperator ca fiind tumori primitive sau metastatice se dovedesc a fi chiste hidatice şi invers: o serie de cazuri la care examenele preoperatorii (exclusiv tomografia computerizată şi ecografia) au precizat diagnosticul de chist hidatic, intraoperator se poate găsi o tumoră bronhopulmonară malignă primitivă sau metastatică.

8. Tumorile bronhopulmonare benigne sînt mult mai rare decît cele maligne primitive sau metastatice, care în ultimele decenii au devenit foarte frecvente. Dintre tumorile bronhopulmonare benigne, cel mai ades diagnosticul diferenţial îl vom face cu hamartomul. Hamartomul de regulă are dimensiuni mai mici, poate prezenta uneori calcificări, este rar întîlnit în clinică şi cel mai adesea (în afara tomografiei computerizate), este diagnosticat intraoperator. Leiomiomul pulmonar este o afecţiune extrem de rară, care imită clinic şi radiologic chistul hidatic pulmonar; diagnosticul se pune însă intraoperator (în absenţa examenului tomografic computerizat); de asemeni şi cu lipomul pulmonar.

9. Malformaţiile congenitale bronho-pulmonare se pot preta uneori la confuzii cu chistul hidatic; unele din ele nu pot fi diferenţiate nici cu ajutorul tomografiei computerizate.

a. Chistul bronhogenetic se prezintă cu toate caracterele chistului hidatic pulmonar, radiologice şi clinice.

b. Chistul aerian infectat şi plin cu lichid poate simula clinic şi radiologic chistul hidatic pulmonar în absenţa unei imagini radiolgice anterioare (cînd chistul era necomplicat şi era deci gol) diagnosticul este pus intraoperator.

c. Sechestraţia pulmonară. Malformaţie situată de regulă în lobul inferior, cu aspect chistic. Aici tomografia computerizată poate demonstra că nu este o opacitate lichidiană, fără a preciza însă diagnosticul. Acesta poate fi precizat preoperator, cu ajutorul bronhografiei şi al angiografiei care va preciza existenţa arterei anormale, ram din aortă.

d. Diafragmul „en brioche".



Scanned with OKEN Scanner

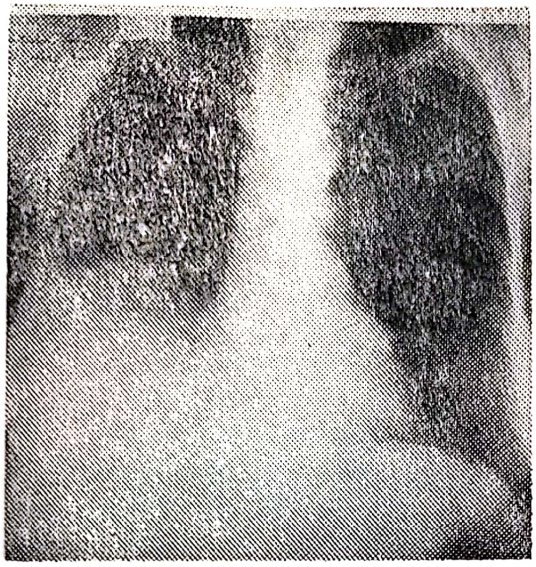

*Fig. VIII.10.* — Chist pleuro-pericardic; radiografie de față.

10. Malformațiile cardio-vasculare, de asemenea se pot confunda uneori cu chistul hidatic:

a. chistul pleuropericardic cu topografii tipice; dar ecografia poate arăta însă continuitatea sa cu pericardul (fig. VIII. 10 și 11);

b. cu unele anevrisme vasculare: de aortă;

d. cu unele cazuri de limfagiosarcoame care radiologic imită chistul hidatic iar examenele clinice și paraclinice de asemenea.

11. Afecțiunile din regiunile anatomice vecine pot crea, de asemenea, dificultăți de diagnostic ale chistului hidatic pulmonar.

a. Chistul hidatic de dom hepatic toracalizat. Unele chiste hidatice de dom hepatic se pot toracalizaat. Unele chiste hidatice de dom hepatic se pot toracaliza și evolua intratoracic; pneumoperitoneul nu poate diferenția localizarea, dar scintigrama hepatică este concludentă. În unele cazuri toracalizarea este așa de mare, încît topografia intratoracică nu poate fi radiologic contestată (fig. VIII. 12).

b. Unele tumori mediastinale. Acestea ar putea fi mai ușor diferențiate dacă s-ar folosi un pneumotorax diagnostic, care ar preciza tipografia media-

*Fig. VIII.11.* — Același caz; radiografie de profil.

*Fig. VIII.12.* — Chist hidatic al feței superioare a ficatului, cu evoluție spre torace.



Scanned with OKEN Scanner

stinală a formației. Cel mai adesea s-ar putea confunda cu neurinomul care este situat în mediastinul posterior, cu chistul dermoid situat în mediastinul anterior sau cu lipomul mediastinal.

c. Cu pleurezia intrascizurală închistată. În aceste cazuri uneori diagnosticul diferențial este dificil.

d. Cu unele tumori benigne sau maligne ale peretelui toracic cu evoluția intratoracică. În aceste cazuri, radiografiile țintite pot decela distrucția țesutului osos în caz de tumori maligne.

e. Cu tumorile „fantomă". Aceste tumori „fantomă" descrise la noi în țară de Cărpinișan și Coman, în 1960, au următoarele caractere: sînt opacități lichidiene intrascizurale întîlnite la unii cardiaci și care se pretează la diagnosticul de chist hidatic. Un asemenea caz, în timp ce bolnavul era sub tratament preoperator în vederea intervenției pentru chist hidatic, tumora a dispărut.

*Diagnosticul pozitiv în chistul hidatic complicat.* Cel mai adesea, diagnosticul pozitiv în chistul hidatic complicat, în toate fazele sale (precoce sau tardiv), poate fi pus cu ușurință, cu ajutorul examenului clinic, al vomicii și al semnelor radiologice patognomice pe care le-am prezentat în detaliu la examenul radiologic și asupra căruia nu mai revenim.

Două forme deosebite se pot preta la diagnosticul diferențial, uneori dificil, și care nu pot fi precizate decît intraoperator:

1. Chistul hidatic supurat cu membrana hidatică evacuată. Imaginea radiologică în aceste cazuri este aceea de imagine cavitară cu nivel de lichid, de imagine hidroaerică. În aceste cazuri, dacă în anamneză bolnavul precizează vomica, iar radiologic imaginea hidroaerică situată în parenchimul sănătos are marginile foarte fine, diagnosticul pozitiv este simplu. În cazul absenței vomicei, el trebuie diferențiat de chistul aerian, ca imagine cavitară hidroaerică, și de care nu-l putem diferenția, în absența vomicei sau a unor imagini radiologice anterioare; de asemenea nici intraoperator, dacă nu găsim membrana hidatică sau fragmente din ea, reținționate. Diagnosticul diferențial îl vom face și cu abcesul pulmonar epiteliat, cu caverna deterjată; la aceste două entități însă, antecedentele, anamneza și tratamentele anterioare sînt edificatoare.

2. Chistul hidatic evacuat cu membrana încarcerată. În aceste cazuri, chistul hidatic a fost complet evacuat, fistulele bronșice s-au închis și astfel supurația nu a afectat loja chistică; aerul s-a resorbit și membrana hidatică a fost încarcerată, iar clinic și radiologic se pune diagnosticul de tumoră pulmonară, mai ales că aceste chiste hidatice au fost mici și vomica nu a fost sesizată de bolnav.

Diagnosticul de regulă generală în aceste cazuri este o surpriză intraoperatorie.

Evoluția chistului hidatic în 99,99% din cazuri este spre complicație, cazurile vindecate spontan sînt o excepție și ele se fac numai în condițiile pe care le-am prezentat și noi mai înainte.

Complicațiile cele mai frecvente sînt: infecțiile și hemoragiile; sau mixte: infecții și hemoragii.

1. Infecția este complicația cea mai frecventă a chistului hidatic pulmonar. Ea este, în concepția noastră, secundară infecției primitive din perichist, din focarele de supurație ale perichistului, care ulterior trec și afectează parazitul, a cărei membrană hidatică se infectează, se rupe și apare vomica și transformarea lojei chistice în piopneumochist.



Scanned with OKEN Scanner

2. Hemoragia. În procesele de infecție mai extinse ale perichistului, din vasele de neoformație sau numai prin efracția unor ramuri arteriale funcționale, pot apărea hemoragii mari. Remarcăm faptul că hemoptizia secundară infecției și rupturii chistului este mai puțin frecventă după ruptura chistului și transformarea lui în piopneumochist, decît în fazele de preruptură a chistului.

3. Alte complicații:

a. Ruptura chistului în pleură și apariția unui piopneumotorax hidatic; inițial poate fi sub forma unui hidropneumotorax hidatic și ulterior, prin fistulele bronșice se transformă în piopneumotorax hidatic, aspect despre care am mai discutat (fig. VIII. 13).

b. Ruptura și evacuarea chistului în alte organe, de exemplu în esofag (cazuri citate de Sauerbruch).

Remarcăm faptul că un chist hidatic pulmonar complicat și supurat nu se complică niciodată cu o supurație subfrenică, în timp ce un chist hidatic supurat de dom hepatic se complică deseori cu o fistulă bilio-bronșică și cu supurație bronhopulmonară, deci contrar legii gravitației. Explicația acestui fapt a fost dată de Byc, care a susținut că infecția se face în direcția circulației hemolimfatice.

*Forme clinice particulare de chiste hidatice toracice*

1. Chistele hidatice mediastinale sînt extrem de rare (fig. VIII. 14 și 15); pentru a fi considerate mediastinale ele trebuie să îndeplinească următoarele condiții:

a. să fie extraparenchimatoase;

b. să fie acoperite de pleura mediastinală.

Cele mai frecvente localizări, pe experiența noastră, au fost în mediastinul antero-superior stîng. Diagnosticul lor a fost pus intraoperator.

2. Chistele hidatice intrapleurale. Termenul de chist hidatic pleural este un abuz de limbaj, deoarece ele ar implica o localizare strict intrapleu-

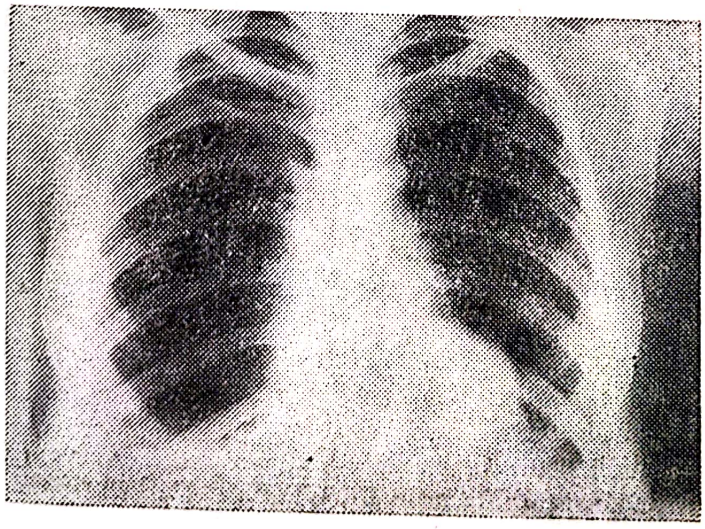

*Fig. VIII.13.* — Chist hidatic spart în pleură cu empiem drept.



Scanned with OKEN Scanner

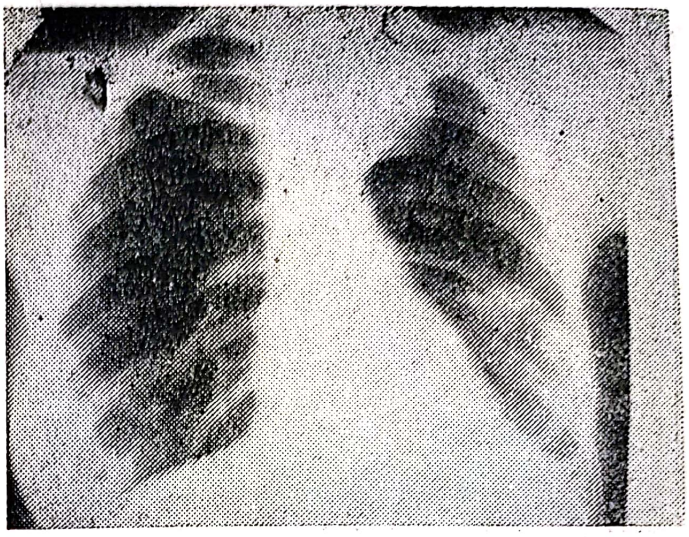

*Fig. VIII.14.* — Chist hidatic mediastinal stîng; radiografie de față.

rală; ori, noi nu am întîlnit aceste forme ci numai pe cele localizate în cavitatea pleurală, probabil nidate din spațiul subpleural visceral.

3. Chistele hidatice intradiafragmatice. Aceste localizări sînt rare; așa cum reiese din experiența noastră ele trebuie să fie acoperite de fibre musculare diafragmatice, pentru a putea fi considerate intradiafragmatice. Diagnosticul topografic este extrem de dificil; pneumoperitoneul ajută în a preciza poziția lui suprafrenică, fără însă a preciza diagnosticul pozitiv; pentru aceasta ar fi necesar concomitent un pneumotorax și un pneumoperitoneu. Aceste examene ar putea preciza preoperator situația intradiafragmatică a chistului.

4. Chistele hidatice cardio-vasculare sînt de asemenea extrem de rare; noi am operat un chist hidatic situat în mușchiul ventricular stîng, la o bolnavă cu chiste hidatice bilaterale multiple și hepatice (fig. VIII. 16).

5. Chistele hidatice multiple pot fi uni- sau bilaterale. După experiența noastră, femeile fac forme mai grave de chiste hidatice. Am avut posibilitatea să operăm pentru chiste hidatice, membrii unei aceleiași familii care trăiau în aceleași condiții și la care am constatat: tatăl și fiul au avut chiste hidatice unice unilaterale, iar mama și fiica au avut chiste hidatice bilaterale multiple; fiica a prezentat

*Fig. VIII. 15.*— Același caz radiografie de profil.

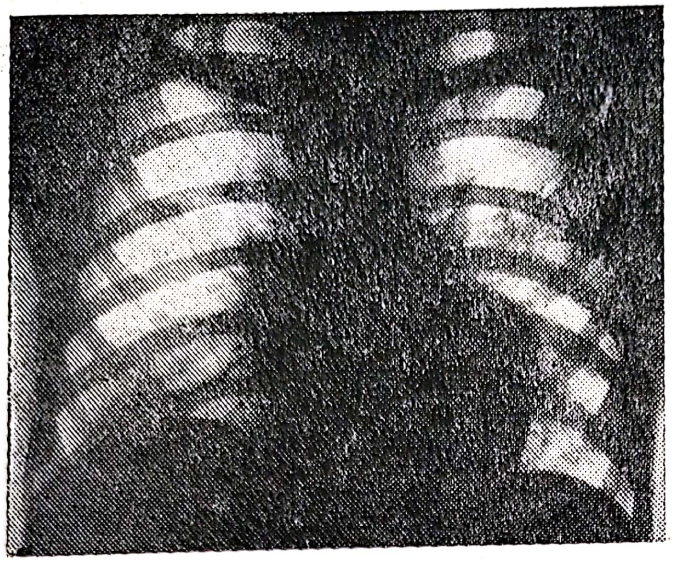

*Fig. VIII.16.* — Chist hidatic secundar localizat în miocard (ventricul sting).

o formă foarte gravă: chiste hidatice multiple bilaterale, cardiace și hepatice (fig. VIII. 17 și 18).

Chistele hidatice multiple uni- sau bilaterale pun probleme complexe de diagnostic și de tratament. De remarcat faptul că la aceste forme particulare de chiste hidatice multiple uni- sau bilaterale, n-am întîlnit cazuri de chiste hidatice supurate.

Diagnosticul diferențial îl facem cu metastazele pulmonare, de care le deosebim prin starea generală bună a bolnavilor cu chiste hidatice, examenele paraclinice și anamneza care nu decelează tumori primitive în alte organe. Dimensiunile opacităților pot fi variate în chistele hidatice multiple uni- sau bilaterale precum și în cele metastatice, ele fiind de vîrstă diferită în raport cu perioadele de diseminare.

6. Chistele hidatice hepatice și pulmonare. Chistele hidatice pulmonare pot fi concomitente cu chistele hidatice hepatice; din aceste motive, întotdeauna, la bolnavii cu chiste hidatice pulmonare, obligatoriu la cei cu chiste hidatice multiple, vom recomanda şi scintigrama hepatică; intraoperator pentru cele pulmonare drepte, vom explora transdiafragmatic ficatul prin palpare și la nevoie prin puncție și frenotomie pentru abordul chistelor de dom hepatic transfrenic.

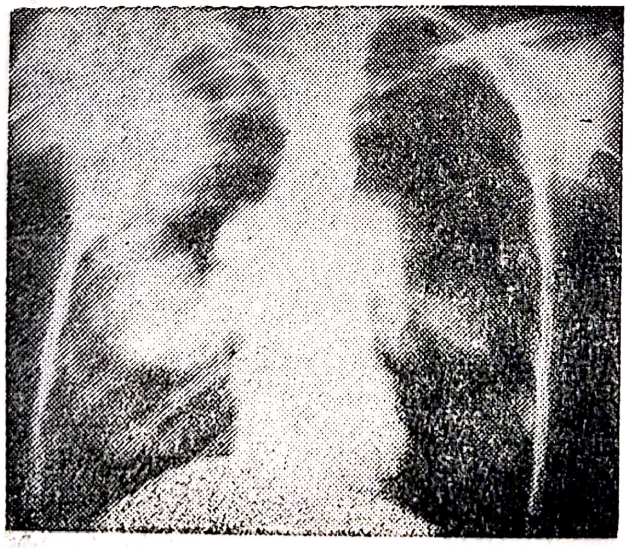

*Fig. VIII.17.* — Chisturi hidatice multiple.

7. Chistele hidatice „maligne". În această formă noi am întîlnit bolnavi cu chiste hidatice miliare bilaterale, la care diagnosticul s-a pus prin biopsie pulmonarăsau intraoperator. Aceste forme sînt denumite de



Scanned with OKEN Scanner

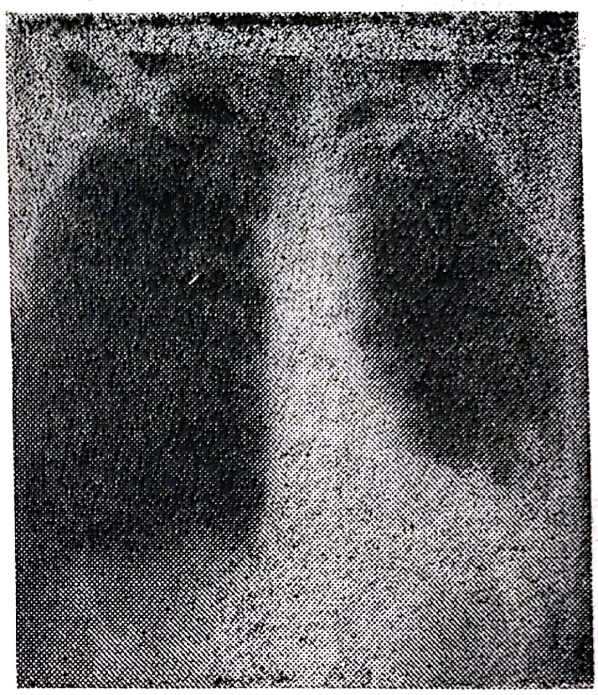

*Fig. VIII.18.* — Același caz, după operație.

noi maligne, datorită inoperabilității lor și la care tratamentele medicamentoase de asemenea sînt ineficiente.

## 3. TRATAMENT

În concepția noastră, tratamentul chistelor hidatice pulmonare necomplicate și al celor complicate este chirurgical. Tratamentul medicamentos încercat în trecut s-a dovedit ineficient, iar cele actuale sînt în curs de experimentare, astfel că rezultatele sînt incomplet cunoscute și verificate.

În concepția noastră, tratamentul chirurgical în chistul hidatic pulmonar complicat sau necomplicat, unic sau multiplu, trebuie să poarte amprenta chirurgiei toracice moderne funcționale, a economiei de parenchim, a respectului față de țesutul pulmonar.

Experiența noastră pledează pentru această concepție terapeutică, experiență cu care am obținut rezultate foarte bune și o mortalitate sub 0,3%. Tratamentul chirurgical trebuie să fie diferențiat, în raport cu forma anatomo-patologică, topografia și particularitățile chistului hidatic.

*Tratamentul chirurgical în chistul hidatic pulmonar necomplicat.* În chistul hidatic pulmonar necomplicat pot fi folosite mai multe metode, cu precizarea că noi recomandăm numai acele procedee tehnice care urmăresc extragerea intactă a membranei hidatice.

Reamintim că deja la Congresul de Chirurgie de la Moscova, 1897, s-a stabilit că singurul tratament al chistului hidatic pulmonar este cel chirurgical, precizare care este așa cum am arătat valabilă și astăzi după aproape 100 ani. De atunci și pînă astăzi au trecut nenumărate Congrese de Chirurgie, histologie, pneumologie, care au abordat problemele chistului hidatic pulmonar și s-au adus contribuții deosebite la procedeele chirurgicale ale chistului hidatic. Școala românească de chirurgie toracică, școală care a acumulat o experiență foarte mare, a adus contribuții în ameliorarea tehnicilor chirurgicale.

Metodele vechi de tratament practicate înaintea aplicării anesteziei cu intubație oro-traheală și circuit închis, căutau să evite complicațiile pneumotoraxului chirurgical și recomandau abordul chistului în doi timpi: după simfizarea pleurală se puncționa chistul și se evacua lichidul hidatic și membrana proligeră (procedeul Lamus-Mondino); sau se practica mai întîi un pneumotorax intrapleural cu presiuni negative pentru adaptarea organismului. Ambele metode nu se mai practică azi; de aceea noi nu le vom prezenta.



Scanned with OKEN Scanner

Metoda de abord a chistului hidatic prin toracotomie și evacuarea chistului hidatic prin puncție. După toracotomie, vom izola cavitatea pleurală cu comprese mari îmbibate cu ser cloruro-sodic 5%, care, după Fontana și Ferro, ar împiedica apariția echinococozei secundare. Precizăm că cercetările recente au dovedit că această soluție este ineficientă; singura care distruge scolecșii este soluția de apă oxigenată. De asemeni metoda introducerii în chist a soluțiilor de formol în chistul hidatic pulmonar este contraindicată și foarte periculoasă pentru bolnav.

Evacuarea lichidului hidatic prin puncție se poate face prin 2 metode:

— Prin aspirație lentă, cu ajutorul unui ac subțire cu care puncționăm chistul (metoda Arcé).

— Prin aspirație brutală, cu ajutorul unui ac gros, adaptat la aspirator (metoda Finochietto).

După evacuarea lichidului hidatic se face o pneumotomie la nivelul zonei de exteriorizare a chistului și se extrage membrana hidatică.

Metoda Barret constă în puncționarea chistului cu un ac subțire și evacuarea unei mici părți din lichidul hidatic; se face apoi o pneumotomie la nivelul zonei de exteriorizare a chistului și cu o pensă „en coeur" se prinde membrana hidatică retractată care conține lichid hidatic și se extrage.

Aceste procedee nu le recomandăm, deoarece pe lîngă acul de puncție se scurge lichid hidatic, care conține scolec și, în cavitatea pleurală și există riscul unei echinococoze secundare.

*Metodele de extirpare intactă a hidatidei* sînt metodele ideale, care urmăresc extragerea intactă a hidatidei fără puncție prealabilă, deci posibilitatea echinococozei secundare este exclusă.

*Procedeul Dubau* constă în abordarea chistului la zona sa de exteriorizare; se incizează cu un bisturiu foarte fin perichistul și se ajunge la spațiul dintre adventice și membrana hidatică; apoi, la acest nivel se introduce o pensă atraumatică specială care în momentul în care pensa este închisă, între brațele ei se formează un șanț pe care incizăm cît mai mult perichistul. După incizia perichistului, cu ajutorul hipertensiunii din circuit, realizat de anestezist, îndepărtăm marginile perichistului incizat; lărgirea breșei perichistice permite eliminarea membranei hidatice intacte, pe care cu mîna o extragem din torace.

Acest procedeu nu-l recomandăm din următoarele motive: abordează chistul într-o zonă periculoasă la care se întîlnesc două forțe contrarii: forța elastică pulmonară care caută să împingă chistul spre periferie și forța elastică a pleurei viscerale care se opune primei forțe; se folosesc instrumente foarte tăioase care pot ușor leza membrana hidatică și evacua lichidul hidatic în cavitatea pleurală; de aceea procedeul trebuie practicat cu aspiratorul în funcțiune.

*Procedeul A. Hugon.* Hugon, ca să evite dezvantajele procedeului Dubau, abordează chistul la nivelul joncțiunii dintre parenchimul pulmonar și zona de exteriorizare a chistului, zonă care apare la examenul macroscopic de culoare albicioasă. Face o incizie la acest nivel a perichistului, pînă la membrana hidatică, apoi, cu un decolator sau un foarfece curb secționează din aproape în aproape perichistul în direcția zonei de exteriorizare a chistului, pe o distanță suficientă atît în zona de exteriorizare cît și la nivelul parenchimului pulmonar; prin breșa creată se va enuclea intactă hidatida. Ambele

metode au dezavantajul că folosesc instrumente tăioase și sînt legate de zona de exteriorizare a chistului, deci sînt inaplicabile în chistele hidatice centrale, fără zone de exteriorizare.

*Procedeul prof. dr. doc. C. Coman* (fig. VIII. 19, 20, 21, 22, 23, 24). Plecînd de la aceste inconveniente, la care riscul efracției membranei hidatice era mare, am pus la punct, începînd cu anul 1975, un procedeu original (procedeul prof. Coman) care evită toate dezavantajele metodelor expuse mai sus și permite eliminarea intactă a membranei hidatice. Noi am dovedit experimental că membrana hidatică este rezistentă la presiune, dar ea se efracționează ușor prin instrumentele tăioase folosite de metodele anterioare (bisturiu, foarfece); hidatida intactă, lăsată să cadă pe o suprafață plană, dură, de la înălțimea de 20 cm, nu se sparge. Procedeul imaginat de noi nu folosește niciunul din instrumentele tăioase și nu este legat de zona de exteriorizare a chistului, deci poate fi aplicat în orice chist (periferic sau central). Acest procedeu a fost publicat în revista „Poumon et le Coeur", în revista „Chirurgie" și comunicat la diverse congrese internaționale.

Procedeul este următorul:

Abordăm chistul la distanță de zona de exteriorizare printr-o pneumotomie, apoi cu indexul de la mîna dreaptă facem „tușeul" perichistului care este mai rezistent decît parenchimul pulmonar, apoi odată ajuns la perichist îl perforăm cu indexul; în acest moment membrana hidatică herniază; cu cele 2 indexe tracționăm la acest nivel, în sensuri opuse — în special spre zona de exteriorizare a chistului — vom mări astfel breșa suficient de mult pentru a permite să extragem cu mîna hidatida intactă. Acest procedeu a fost aplicat în peste 1 000 de intervenții și am reușit să extragem intactă hidatida și să evidăm echinococoza secundară.

*Procedeul Perez-Fontana* se bazează, așa cum am spus, pe concepția greșită că între perichist și parenchimul pulmonar sănătos ar exista un spațiu de clivaj.

Procedeul recomandă extirparea hidatidei împreună cu perichistul. Este un procedeu pe care nu-l recomandăm, deoarece este practic o segmentoctomie atipică, la care există riscul hemoragiilor și al complicațiilor infecțioase postoperatorii.

*Tratamentul lojei chistice.* După eliminarea hidatidei rămîne loja chistică intraparenchimatoasă, care, de asemenea, se impune să fie tratată.

Posadas recomandă excizia marginilor chistice și lăsarea liberă a lojei chistice, prof. Juvara recomandă același lucru, cu două modificări: sutura fistulelor bronșice și plombarea cavității cu un mușchi care se fixează la nivelul acestor fistule.

Alți autori recomandă drenajul lojei chistice cu tub de dren, separat de drenajul cavității pleurale.

Noi considerăm că și alte metode ca: sutura fistulelor bronșice, anastomoza bronșică a bronșiilor amputate prin creșterea chistului etc. sînt contraindicate. În concepția noastră, desființarea lojei chistice rămase după eliminarea hidatidei este obligatorie.

Desființarea lojei chistice se efectuează prin capitonaj cu fire de nylon gros, prin surjeturi etajate, pornind din profunzime spre suprafață. Fiecare surjet trebuie strîns perfect pentru a nu lăsa cavitatea restantă, sursă a complicațiilor postoperatorii (vezi tehnica capitonajului din monografia „Urgen-



Scanned with OKEN Scanner

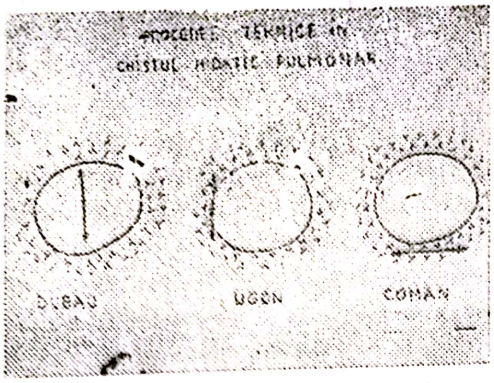


*Fig. VIII.19.* — Procedee tehnice utilizate în tratamentul chirurgical al chistului hidatic pulmonar.

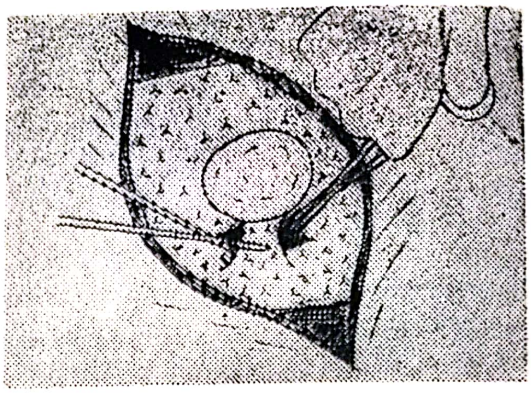

*Fig. VIII.20.* — Procedeu prof. Coman în cura chirurgicală a chistului hidatic pulmonar. Abordul chistului hidatic la distanță, prin parenchimul pulmonar (pneumotomie).



*Fig. VIII.21.* — Căutarea planului de clivaj prin tușeu digital; procedeu prof. C. Coman.

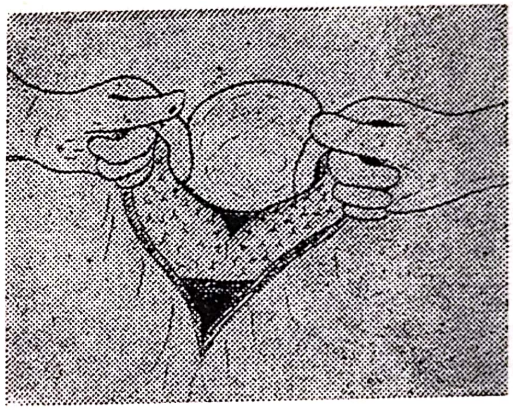

*Fig. VIII.22.* — Lărgirea spațiului de clivaj prin tracțiune digitală (procedeu prof. C. Coman).



*Fig. VIII.23.* — Extracția manuală a veziculei hidatice intacte (procedeu prof. C. Coman).



*Fig. VIII.24.* — Capitonajul cavității perichistice prin burse etajate (procedeu prof. C. Coman).



Scanned with OKEN Scanner

țele medico-chirurgicale ale toracelui" autori: prof. dr. doc. C. Coman, dr. B. C. Coman). După capitonaj, surjetul dus-întors se fixează pe cele două margini ale fostei pneumotomii.

*Metodele endoscopice de tratament al chistului hidatic pulmonar necomplicat* se efectuează cu ajutorul bronhoscopului; se aspiră prin bronhoscop lichidul hidatic și membrana hidatică. Procedeul a fost criticat de majoritatea autorilor la Congresul de la Alger, 1951. Azi aceste metode au fost abandonate, considerate ca riscante și pline de complicații.

*Rezecția pulmonară* este contraindicată în chistul hidatic pulmonar necomplicat, după părerea noastră, datorită următoarelor considerente:

- se elimină nejustificat un țesut pulmonar sănătos;
- sînt cazuri de chiste hidatice multiple uni- sau bilaterale, la care rezecția este contraindicată;
- există riscul reinfestării succesive sau al apariției altor boli pulmonare.

Pe baza acestor date, noi considerăm că rezecția pulmonară este contraindicată în chistul hidatic pulmonar necomplicat.

*Tratamentul chirurgical al chistului hidatic supurat.* În chistul hidatic pulmonar supurat noi recomandăm de principiu tot tratamentul conservator: pneumotomie și extracția membranei hidatice; curățirea mecanică a lojei chistice; introducerea în această lojă de antibiotice în doze de 1—5 ml. U.I. penicilină; capitonajul lojei chistice după procedeul descris la chistul hidatic neinfectat.

Indicarea rezecției pulmonare este extrem de rară și numai atunci cînd chistul hidatic a fost gigant și restul parenchimului pulmonar lobar este distrus de supurație.

*Tratamentul chirurgical în alte forme particulare de chist hidatic pulmonar.* În chistele hidatice bilaterale, unice sau multiple, de principiu sîntem adepții concepției abordului bilateral simultan, prin toracotomie succesivă și anume: începem cu toracotomia și abordul chistului sau chistelor mai dificile. După rezolvarea lor corectă, drenăm cavitatea toracică, închidem, întoarcem bolnavul pe partea operată și abordăm și chistele hidatice din celălalt plămîn.

*Tabelul VIII.I*

**Toracotomii bilaterale pentru chiste hidatice**

| *Tipul toracotomiei* | *Nr. caz.* |
|---|---|
| Toracotomii bilaterale succesive în aceeași ședință operatorie prin toracotomii posterolaterale executate de aceeași echipă operatorie | 58 |
| Toracotomii simultane, abord anterolateral cu două echipe operatorii | 5 |
| Toracotomii bilaterale simultane cu sternotomie de tip Johnson-Kirby | 2 |
| TOTAL | 65 |



Scanned with OKEN Scanner

Sîntem adepţii abordului bilateral simultan, deoarece acest procedeu are multe avantaje, inclusiv funcţionale: obligă bolnavul să-şi mişte forţat ambele hemidiafragme; scurtează timpul de spitalizare; oferă bolnavului perspectiva unei singure intervenţii. Alţi autori recomandă abordul bilateral succesiv, la 3—4 luni distanţă. Sîntem adepţii acestei concepţii numai la bolnavii la care există riscuri, ca de exemplu: bolnavi în vîrstă, cu stare generală deficitară, tare organice etc. (fig. VIII). 25 şi fig. VIII 26).

Noi sîntem adepţii abordului bilateral simultan prin toracotomii succesive pentru următoarele motive: — folosim toracotomiile postero-laterale care ne dau posibilitatea abordului tuturor chistelor hidatice, indiferent de topografia lor;

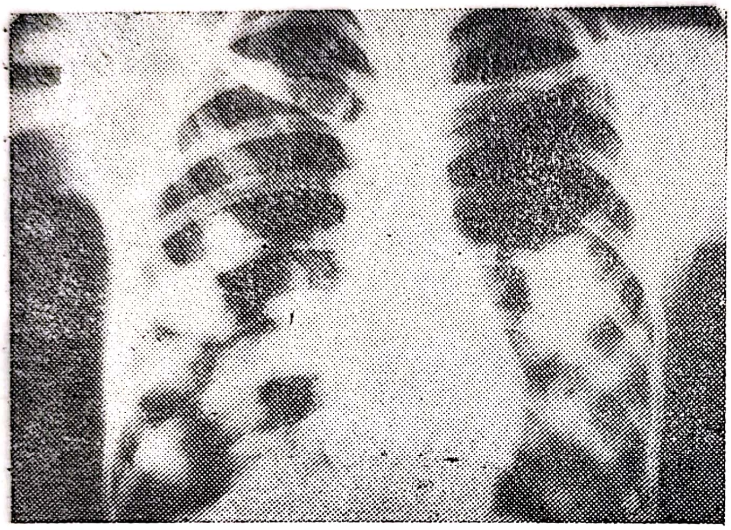

*Fig. VIII.25.* — Echinococoză pulmonară secundară cu chisturi hidatice pulmonare bilaterale.

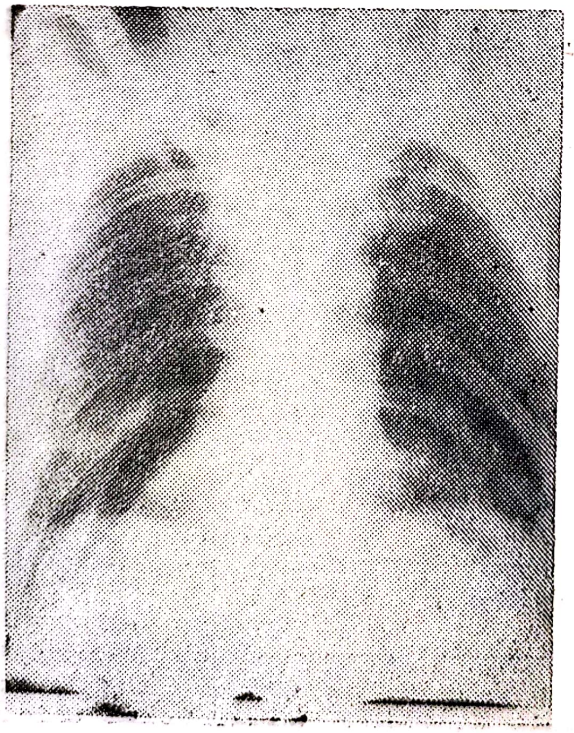

*Fig. VIII.26.* — Acelaşi caz după cura chirurgicală a chisturilor hidatice prin toracotomie bilaterală simulată. Drenaj pleural bilateral postoperator.



Scanned with OKEN Scanner

— există responsabilitatea unică — aceeaşi echipă lucrînd la ambele hemitorace;
— în cazul apariţiei unor incidente sau accidente intraoperatorii, nu se mai intervine controlateral.

Noi nu sîntem partizanii abordului bilateral prin toracotomii simultane practicate de două echipe care lucrează independent; se folosesc toracotomii anterioare care nu dau lumină suficientă şi, în plus, dacă apare un incident sau accident la una din echipe, securitatea bolnavului poate fi periclitată. Precizăm că chistele hidatice bilaterale complicate nu pot fi abordate simultan.

*Tratamentul chirurgical al chistelor hidatice intratoracice localizate extraparenchimatos.* Aceste chiste, indiferent de topografia lor, fiind extraparenchimatoase se abordează prin următoarele procedee tehnice: puncţia şi evacuarea lichidului hidatic, incizia perichistului, evacuarea membranei hidatice, punerea „a plat" a cavităţii chistice şi excizia marginilor laterale ale perichistului.

*Rezultatele* tratamentului chirurgical al chistelor hidatice necomplicate unice, uni- sau bilaterale, sînt foarte bune dacă se folosesc procedeele recomandate de noi, indicate şi practicate corect; complicaţiile postoperatorii, mortalitatea sînt practic neglijabile.

Complicaţiile postoperatorii mai frecvente sînt:
— empiemul pleural;
— persistenţa lojei chistice;
— supuraţia lojei chistice;
— hemoragia secundară postoperatorie;
— hemoptiziile, uneori fudroaiante, în chistele hidatice în care capitonajul a fost incorect: nu s-a obţinut desfiinţarea completă a lojei chistice, a apărut supuraţia prin fistulele bronşice care a macerat firele utilizate la capitonaj şi au lezat vasele pulmonare;
— echinococoza la secundară nivelul plămînului, a cavităţii pleurale, a peretelui toracic sau a liniei de incizie, survenite în cazurile în care, accidental intraoperator, s-a efracţionat membrana hidatică şi nu s-a spălat cavitatea pleurală cu soluţie de apă oxigenată.

Rezultatele imediate au fost foarte favorabile la majoritatea bolnavilor, fiind apreciate după evoluţia clinico-radiologică şi a funcţiei ventilatorii pulmonare.

Radiologic postoperator s-a observat dispariţia cavităţii perichistice reziduale şi reexpansiunea completă a parenchimului pulmonar.

Celelalte localizări ale hidatidozei toracice au fost mai rar întîlnite în statistica noastră; totuşi remarcăm chistele parietale diafragmatice, mediastinale, pleurale, parietale şi cardiace, la care s-au obţinut aceleaşi rezultate bune prin metoda conservatoare de extirpare a veziculei hidatice. Aceste localizări pun doar probleme dificile de diagnostic şi deseori sînt o surpriză intraoperatorie.

Experienţa noastră ne confirmă convingerea că singurul tratament logic al maladiei hidatice toracice este cel chirurgical; gravitatea unor cazuri precum şi posibilităţile multiple de infestare şi de diseminare ne obligă însă la o profilaxie mai intensă, la investigaţii biologice şi radiologice mai ample, în vederea unui diagnostic precoce şi corect şi a intervenţiei chirurgicale înaintea apariţiei complicaţiei.



Scanned with OKEN Scanner

## Bibliografie


1. COMAN C., GEORGESCU GEORGETA, DAVIDESCU C., STOINOVICI C. — Toracofrenotomia dreaptă în cură simultană a chistelor hidatice hepato-pulmonare. *Comunicare U.S.S.M.*, 20.01.1971.
2. COMAN C., MURA DIMITRIU — Considérations pour le traitement chirurgical de 484 cas de hydatidoses thoraciques. *Arch. de l'Union Médicale Balc.*, nr. 5—6, 195-198/1977, Sofia.
3. COMAN C., COMAN EUFROSINA, DIMITRIU MURA, MICU VL., GEORGESCU GEORGETA — Problèmes actuels du traitement chirurgical des kystes hydatiques à localisation thoracique. *Le Poumon et le Coeur*, 6, XXX, 421—429, 1979.
4. COMAN C., STAN A., MICU VL., POPESCU L., CIULAVU C., IUREA A. — Probleme actuale ale tratamentului chistelor hidatice cu localizare toracică, *Chirurgia*, 1, 24—29, 1978.
5. DOR J., HUMBERT P. — Tactique actuelle du traitement chirurgical du kyste hydatique du poumon. *Ann. Chir.*, 1960, 14, 345.
6. KOURIAS B. — À propos de 2 000 kystes hydatiques opérés. *Rev. Press Méd.*, 1961, 69, 165.
7. UGON V.A. — Traitement de l'hidatidose pulmonare. *Rev. El. Thorax*, 1962, 11, 3, p. 153.
8. CĂRPINIȘAN C., STAN A. (sub redacţia) — Patologia chirurgicală a toracelui (SCUREI AL. — Chistul hidatic pulmonar); *Edit. Medicală, Bucureşti*, 1971, p. 298.




Scanned with OKEN Scanner

# IX. TUBERCULOZA PULMONARĂ - FORMA CHIRURGICALĂ

## 1. CARACTERISTICILE TUBERCULOZEI PULMONARE

În domeniul tratamentului tuberculozei pulmonare au fost înregistrate progrese incontestabile, marcate de îmbogățirea arsenalului terapeutic cu noi medicamente foarte eficace și cu scheme terapeutice, pe baza unei experiențe îndelungate. Cu toate progresele realizate, statisticile nu dau vindecare mai mare de 95%. Pentru cei rămași, deveniți cronici sau hipercronici, chirurgia este chemată să trateze acești bolnavi și să asaneze astfel focarele bacilifere.

Statisticile arată o creștere a numărului de îmbolnăviri cu bacili rezistenți „d'emblée", explicată fie prin contagiune de la bolnavi rezistenți, fie prin rezistența instalată precoce, din cauza unor scheme de tratament incomplete, a unor exagerări și greșeli terapeutice; mai există și azi încă, multe cazuri de tuberculoză hipercronică, deseori incurabilă, sau cazuri cu plămîn distrus tuberculos, policavitar, eliminator de bacil Koch.

La aproape 1/2 de veac de la apariția tuberculostaticelor, putem spune că s-au acumulat suficiente date și experiență, pentru a aprecia corect valoarea acestora în vindecarea tuberculozei.

Experiența de pînă acum ne-a arătat că rezistența și intoleranța au apărut mai devreme sau mai tîrziu, la fiecare antibiotic, și că este o lege biologică a adaptabilității bacteriilor la mediu; important este faptul că tratamentul chirurgical trebuie aplicat ori de cîte ori tratamentul medical și-a epuizat posibilitățile, înaintea apariției rezistenței totale sau a intoleranței la antibiotice.

Criteriul timp joacă un rol deosebit de important în aprecierea momentului epuizării eficacităților tratamentului medical și a asocierii celui chirurgical. Tratamentul chirurgical a dat rezultate foarte bune și bune, dacă el a fost aplicat după maximum 8—18 luni de tratament medical corect condus. După această dată, rezultatele au fost în raport invers cu timpul pînă la catalogarea bolnavilor ca inoperabili.

Tuberculoza pulmonară din aceste ultime 4 decenii este deosebită de cea din era preantibiotică; tratamentele moderne au dus, pe lîngă succesele categorice și la „îmbătrînirea" leziunilor și a „bolnavilor". Unele forme de boală cu bronhopneumonia tuberculoasă, granulia, au dispărut aproape complet



Scanned with OKEN Scanner

din tabloul clinic al tuberculozei; sclerozarea leziunilor şi a parenchimului restant, prelungirea limitelor de vîrstă au pus deseori pe primul plan tabloul funcţional, care ridică probleme mult mai dificile terapeuticii decît cel leziional.

Cercetînd experienţa de pînă acum putem să arătăm modul în care au evoluat concepţiile terapeutice adoptate la formele de boală respective; ea ne va arăta cum au fost codificate indicaţiile şi cum vor trebui adaptate la situaţia actuală concretă a tuberculozei pulmonare din ţara noastră.

Dinamica acestei experienţe este în concordanţă cu toţi factorii care se intrică în evoluţia tuberculozei: posibilităţile de investigaţie şi de tratament medical, posibilităţile tehnice, cunoştinţele bacteriologice, explorările funcţionale complexe, anatomo-patologice ş.a.

În faţa chirurgiei toracice se pun, în această perioadă, probleme deosebite, necunoscute în trecut, probleme care trebuie rezolvate în condiţiile unei exigenţe crescute care impuneau ca videcarea tuberculozei pulmonare să fie: *clinică*, *radiologică şi bacteriologică*.

Astăzi, cea mai mare parte din tuberculoza chirurgicală este reprezentată de acele forme de boală la care, din diferite motive, tratamentul medical a eşuat. Unele greşeli terapeutice pot transforma cu timpul pe bolnavi în „irecuperabili", pot duce la apariţia formelor zizse „hipercronice", grevate de multiple complicaţii şi atît de greu de tratat.

Aceşti factori, împreună cu alţii, au explicat simbioza de pînă acum dintre tuberculostatice şi tratamentul chirurgical, simbioză care s-ar părea că azi este în pericol.

În afară de unele greşeli terapeutice, mai există şi alţi factori care, chiar în prezenţa unui tratament corect condus, pot duce la cronicizarea bolii; aceşti factori vor acţiona probabil chiar în prezenţa celor mai eficiente tuberculostatice. Aceşti factori au fost cunoscuţi mai bine abia în ultimii ani, mai ales cu ajutorul studiilor efectuate pe piesele de exereză, efectuată pentru tuberculoza pulmonară. Aceşti factori pot fi de ordin: *general* sau *local*, şi întrucît ei explică eşecul în tratamentul medical corect îi amintim şi noi:

*Factori de ordin general*

- Bolnavi cu bacili rezistenţi de la început la chimioterapice şi tuberculostatice.
- Slăbirea factorilor de imunitate generală, din cauza diverselor tare organice: endocrine, hepatice, de nutriţie (diabet), oboseală, alcoolism etc.
- Vîrsta înaintată reprezintă un factor negativ, deoarece posibilitatea de vindecare tisulară şi procesele locale de cicatrizare sînt în raport invers cu vîrsta.

*Factori locali care pot explica eşecurile unei antibioterapii corecte* sînt:

- Modificări ale bronşiilor şi vaselor; bronşita cazeoasă, adenopatiile care pot comprima vasele sau leziunile tuberculoase care obstruează bronşiile şi vasele; din aceste cauze, antibioticele nu pot ajunge în contact cu leziunile în concentraţii optime.
- Modificările anatomo-patologice locale de scleroză parilezională pot împiedica, de asemenea, contactul dintre tuberculostatice şi bacili.



Scanned with OKEN Scanner

• Terenul emfizematos din cauza tulburărilor produse în circulația pulmonară, deci și asupra aportului de antibiotice la nivelul leziunilor.

• Cavernoliți, calcificările pereților cavitari.

• Topografia leziunilor; așa de exemplu, leziunile tuberculoase situate în *cîmpul mijlociu al plămînlor* sînt deseori elemente de eșec pentru tratamentul cu tuberculostatice, din cauza componentei mari, ganglionare și a reacției inflamatorii peri- și intrapediculare; aceste modificări tulbură debitul circulator și deci aportul de antibiotice.

• Apariția mai frecventă, în urma aplicării tuberculostaticelor a așa numitelor forme productive de tuberculoză ca: tuberculom, cavernă plină, cazeom.

*Factori generali — intoleranța la antibiotice.*

*Factori biologici;* acțiunea toxică a unor tuberculostatice, mai ales pe anumite deficiențe hepato-renale preexistente; reacțiile adverse.

*Factori sociali-economici și psihologici*

*Analiza intervențiilor chirurgicale practicate pentru tuberculoză pulmonară în clinica de chirurgie toracică din București pe perioada 1949—1986 (aprox. 5 000 de intervenții)*

Trebuie să arătăm că numai în perioada 1949—1966 intervențiile chirurgicale se practicau pe așa-zisele indicații optime și cu o mică pregătire preoperatorie de tuberculostatice. Ulterior însă, sfera indicațiilor chirurgicale s-a extins la forme de boală mai grave, practic la eșecul tratamentelor medicale.

În perioada după 1955, noi considerăm că bolnavii la care după tratament spitalicesc de maximum 12—18 luni cu tuberculostatice sensibile, conform antibiogramei, nu s-a obținut vindecarea clinico-radiologică, *trebuiesc considerați ca un eșec al tratamentului cu tuberculostatice și trimiși spre rezolvare chirurgicală.* Nerespectarea acestor principii va avea repercusiuni defavorabile asupra prognosticului și rezultatelor tratamentelor chirurgicale.

Pînă în 1986 se admitea că formele de tuberculoză pulmonară fibrocavitară, cronicizată, cu procese de scleroză, trebuiau considerate ca forme chirurgicale și prezentate pentru intervenție. Studiile întreprinse de noi au arătat că bolnavii cu tuberculoză pulmonară cronică la care se constată eșecul tratamentului cu tuberculostatice din punct de vedere chirurgical, pot fi împărțite în 6 grupe și anume:

— *Grupa I* — bolnavi cu leziuni cavitare recent depistate, internați și tratați în mediul sanatorial 8—12 luni, dar la care nu s-a obținut vindecarea clinico-radiologică și bacteriologică; la aceștia, rezultatele tratamentului chirurgical sînt foarte bune.

— *Grupa a II-a* — bolnavi cu tuberculoză pulmonară cronică cavitară, cu multe pusee de recidive și recăderi; dar bolnavii au păstrat sensibilitatea la tuberculostatice și nu prezintă alterări ale funcției respiratorii; această grupă va beneficia de tratament chirurgical cu rezultate bune.

— *Grupa a III-a* — bolnavi cu tuberculoză cavitară extinsă, deci practic cu plămîn distrus unilateral, cu tulburări funcționale medii, cu păstrarea sensibilității la antibioticele de releu; și această grupă a beneficiat de tratament chirurgical, de obicei de pneumonectomie.



Scanned with OKEN Scanner

— *Grupa a IV-a* — bolnavi cu tuberculoză cavitară cronică, extinsă, unilaterală, cu tulburări funcţionale, dar rezistenţi la toate antibioticele. La această grupă de bolnavi indicaţia chirurgicală este mai dificil de apreciat; unii din aceşti bolnavi ar putea beneficia de un colaps chirurgical ireversibil.

— *Grupa a V-a* — bolnavi cu leziuni tuberculoase cavitare extinse, bilaterale, cu insuficienţă cardio-respiratorie, rezistenţi la toate antibioticele, practic inoperabili.

— *Grupa a VI-a* — formele tumorale de tuberculoză sau tuberculoza zisă vindecată, deschisă, la care trebuie, în concepţia noastră, indicat tratamentul chirurgical tip rezecţie (cu rezultate foarte bune). În aşa-numita vindecare „deschisă" în care caverna este epitelizată, b.K. negativ la examen direct şi la culturi, noi indicăm tratamentul chirurgical, deoarece în multe piese de rezecţie examenul bacteriologic a depistat bacili vii în pereţii cavernelor şi în plus ele sînt sursa unor complicaţii, ca: supuraţie, grefarea unor micoze etc.

Această clasificare a formelor de tuberculoză ne arată că azi, ca şi în urmă cu 4 decenii, mai întîlnim totuşi cazuri inoperabile; acest paradox există şi probabil că va mai persista. În această perioadă a fost definită tuberculoza pulmonară chirurgicală, ca acea formă de boală la care administrarea corectă a unui tratament medical complex, reprezentat de cura igieno-dietetică, tuberculostatice etc., n-au putut duce la vindecarea clinico-radiologică şi bacteriologică a leziunilor tuberculoase. Această definiţie conduce de fapt marea majoritate a indicaţiilor bune; treptat, însă, sfera noţiunii s-a lărgit mult, încît conţinutul aproape că nu-i mai corespunde.

Condiţiile pe care tuberculoza chirurgicală trebuie să le îndeplinească necesită respectarea cîtorva principii:

- Leziunile bronşice să fie vindecate (restitutio ad integrum sau cicatrizare); unii autori le minimalizează însă importanţa.
- Să se păstreze o acoperire antibiotică cel puţin la tuberculostaticele de releu. Precizăm faptul că unele intervenţii de colaps chirurgical, mai rar de rezecţie, au fost practicate şi în anumite forme de tuberculoză rezistentă la toate antibioticele.
- Să nu fi determinat apariţia cordului pulmonar cronic.
- Procesul tuberculos să fie stabilizat.
- Să nu prezinte asocieri morbide grave ca: diabet necompensat, insuficienţă cardiacă irecuperabilă, insuficienţă hepatică gravă, inusficienţă renală, amiloidoză avansată etc. Aceste elemente sînt de altfel aceleaşi care semnează şi contradicţiile operatorii.

Experienţa clinică acumulată şi posibilităţile tehnico-anesteziologice, ne-au ajutat să extindem limitele de operabilitate foarte mult. Dacă în trecutul nu prea îndepărtat, intervenea foarte rar şi timid în cazurile funcţionale, zise limită de operabilitate, astăzi pot beneficia de tratament chirurgical un număr mare de tuberculoze grave. Astăzi, tot mai des sîntem puşi în situaţia de a rezolva cazuri dificile de tuberculoză pulmonară, cazuri care cer însă o investigaţie aprofundată; investigaţiile trebuie să aprecieze complexul lezional (biologic, bacteriologic şi funcţional); este necesar cateterismul cardiac cu cateter cu balonaş, pentru determinarea presiunii capilare pulmonare şi dozarea gazelor în sînge; scintigrafie cuantificată etc.



Scanned with OKEN Scanner

Această experiență ne-a arătat că în aprecierea operabilității sau inoperabilității bolnavilor de tuberculoază pulmonară nu putem adopta formule șablon, universal valabile, ci fiecare caz trebuie studiat și cercetat separat, pe baza acelorași criterii obiective; în mod diferențiat se va indica metoda cea mai adecvată cazului respectiv.

Următoarele criterii le considerăm indispensabile în punerea indicației chirurgicale:

*Criteriul funcțional.* Acesta are o mare importanță în aprecierea operabilității tuberculozei pulmonare și a metodei chirurgicale. În formele actuale de tuberculoză pulmonară, din cauza vechimii leziunilor, a tratamentelor tuberculostatice îndelungate, a eșecurilor altor metode (pneumotorax, toracoplastie etc.), funcția respiratorie este mult mai amputată; spre deosebire de cancer însă, se păstrează totuși în foarte multe cazuri o concordanță între perfuzie și ventilație, fapt ce duce la un anumit grad de adaptare a bolnavului, permițînd extirparea țesutului afectat (chiar pneumonectomia), fără a se produce decompensări cardio-respiratorii. Astăzi avem posibilitatea să aprofundăm și să discutăm toate componentele funcției cardio-respiratorii, prin scintigrafie, gazometrie, pletismografie, cateterism cardiac etc., să protezăm mecanic la nevoie funcția respiratorie a bolnavului pre-, trans- sau postoperator, fapt ce ne-a determinat să considerăm ca depășite așa-numitele limite cifrice respiratorii fixate anterior (CVA mai mare decît 1200 cm sau VEMS mai mic decît 750 etc.).

*Criteriul bacteriologic și lezional;* examenele radio-tomografice și bacteriologice vor preciza forma anatomoclinică, topografică și starea bronșiilor. Examenele bacteriologice vor indica prezența bacililor viabili, cultivabili, sensibilitatea lor la tuberculostatice. Astăzi se insistă foarte mult asupra acestor factori și noi am constatat că rezultatele tratamentului chirurgical sînt influențate în mod direct și de sensibilitatea b.k. la antibiotice, de posibilitatea asigurării securității actului operator.

*Criteriul biologic.* Examenul clinic și de laborator ne vor arăta care este terenul, starea organismului, a parenchimelor nobile, asocierea tarelor organice, existența șocului cronic și va impune reechilibrarea constantelor, tratarea șocului și apoi aprecierea operabilității respectiv și a metodei chirurgicale ce va trebui aplicată.

*Criteriul tehnico-anesteziologic.* Posibilitatea tehnico-anesteziologică de care dispune echipa operatorie joacă un rol important în aprecierea operabilității, în indicația și execuția unei anumite tehnici chirurgicale. Noi considerăm că azi în chirurgia tuberculozei pulmonare nu există contraindicații tehnice, așa cum am întîlnit în cancerul bronho-pulmonar.

Momentul intervenției, alături de factorii de mai sus, contribuie și el la obținerea unor rezultate favorabile în chirurgia tuberculozei pulmonare. Momentul trebuie ales în așa fel încît procesul tuberculos să fie stabilizat (VSH, hemoleucograma, curba ponderală, expectorația, evoluția radiologică). În unele cazuri însă am fost obligați să intervenim și „la cald", cu rezultate bune, executînd chiar pneumonectomii la bolnavi cu plămîn distrus tuberculos plus supurație asociată, neinfluențată de tratamentul cu tuberculostatice sau cu hemoptizii masive.

Ulterior am mai adăugat și alte criterii care trebuiesc apreciate în vederea stabilirii indicației operatorii. Dintre acestea amintim criteriul social, economic, psihologic, epidemiologic și clinic.



Scanned with OKEN Scanner

Am analizat mai amănunţit problemele de tuberculoză chirurgicală şi ale criteriilor care semnează operabilitatea sau inoperabilitatea cazurilor, a limitelor tratamentului tuberculostatic şi am recomandat încadrarea bolnavilor cu tuberculoză cronică în cele 6 grupe, pentru a uşura precizarea locului, a momentului pe care chirurgia trebuie să-l ocupe în tratamentul tuberculozei în prezent, în dorinţa de a profila şi rolul pe care chirurgia îl va avea şi în viitor şi pentru a putea fixa indicaţiile fiecărei metode chirurgicale.

Sîntem convinşi că momentul, corectitudinea, indicaţia şi execuţia ei tehnică, alături de alţi factori, sînt parametri de bază ai succeselor terapiei chirurgicale în tuberculoza pulmonară.

Problema indicaţiilor avînd în vedere divergenţele care există şi astăzi şi pe plan mondial, între diverse şcoli, a fost rezolvat de noi cu ajutorul întregului context de factori. Rezolvarea corectă a acestei probleme cheie ne-a dat-o numai analiza şi aprecierea tuturor factorilor amintiţi.

Cercetarea complexă a rezultatelor obţinute cu ajutorul diverselor metode şi tehnici chirurgicale în cei aproape 50 de ani de activitate ai clinicii, ne arată orientarea corectă a concepţiei folosite.

Pentru a ilustra şi mai bine dificultăţile pe care le ridică problemele indicaţiilor în chirurgia tuberculozei pulmonare, vom cita lucrarea lui Wurming (1963) care a trimis dosarele a 6 cazuri problemă la un număr de 100 de specialişti de chirurgie toracică, cărora le-a cerut părerea în vederea stabilirii indicaţiei. Rezultatele acestei anchete au fost discutate la a VI-a Sesiune a Societăţii de Tuberculoză Austriece şi a demonstrat varietatea indicaţiilor pentru acelaşi caz.

Schimbările petrecute în terapia medicală, în evoluţia formelor de tuberculoză, impun şi schimbarea concepţiilor terapeutice chirurgicale; este necesară, de asemenea, reactualizarea tratamentului chirurgical, al punerii sale în concordanţă cu formele de boală, ori de cîte ori acest lucru este necesar.

Subliniem faptul că operaţia trebuie adaptată la bolnav, în scopul vindecării sale fără riscuri, nu trebuie aplicată o tehnică sau alta, pe baza unor criterii subiective, ca: ambiţii, statistică etc.

Tehnicile chirurgicale pe care le-am folosit s-au redus la 3 categorii de metode: colapsul chirurgical, exereza şi abordul direct al cavernei. Colapsul chirurgical se poate realiza cu ajutorul toracoplastiei sau al pneumotoraxului extrapleural. Pneumotoraxul extra-musculo-periostal nu se mai practică.

Vom prezenta indicaţiile fiecărei metode, aşa cum au fost ele codificate de noi.

## 2. TORACOPLASTIILE

Toracoplastia trebuie reactualizată şi păstrată în arsenalul terapeutic al tuberculozei pulmonare şi astăzi, deoarece ea a trecut cu succes proba timpului. Este adevărat că, aşa cum relevă şi statistica noastră, ea îşi găseşte astăzi indicaţii mai puţine şi acestea din următoarele cauze:

- Formele de boală actuale sînt foarte vechi (peste 10 ani).
- Fenomenele de scleroză sînt avansate, cu diminuarea potenţialului de retractilitate al parenchimului din cauza vechimii proceselor de boală şi al efectelor sclerozante ale tuberculostaticelor.



Scanned with OKEN Scanner

• Insuficienţa respiratorie este asociată deseori formelor actuale de boală generate de scleroză şi de diseminarea leziunilor.

Toracoplastia este indicată în următoarele forme de tuberculoză pulmonară:

• Leziuni cavitare ale lobilor superiori, cu diametre care nu depăşesc 5 cm şi cu o vechime de 5 ani, cu potenţial de retractilitate păstrată; fără stenoză bronşică (la care rezecţia este contraindicată). Exitenţa unei retracţii costale pledează în plus pentru toracoplastie. Acestea sînt indicaţii optime; toracoplastia şi-a extins însă sfera, astfel; bilateralitatea leziunilor nu contraindică intervenţia, cu condiţia ca ele să fi fost stabilizate. Am practicat în trecut un număr mic de toracoplastii bilaterale, dar azi nu le maire comandăm din cauza deformărilor mari pe care le produc realizînd aşa-numitul „gît de lebădă". În cazurile de tuberculoză cavitară bilaterală indicăm toracoplastia pentru leziunile cele mai active şi după 6 luni, reconsiderăm cazul în vederea soluţionării şi a leziunilor controlaterale. Procedăm la fel în cavernele gigante, la care rezecţia ar fi contraindicată.

Noi practicăm toracoplastia într-un singur timp, pe 5 coaste, cu extirparea în întregime a coastei I, „cheia bolţii" aşa cum a denumit-o Sauerbruch.

Toracoplastia fracţionată în mai mulţi timpi, o indicăm numai la bolnavi cu tuberculoză gravă şi în unele empieme. Toracoplastia topografică, de indicaţie parenchimatoasă, sau pleurală, trebuie proscrisă.

Am constatat că din punct de vedere funcţional, toracoplastia dă o amputare mai mică a funcţiei respiratorii, imediat postoperatoriu, însă treptat această amputare se măreşte, ducînd la o reducere de aproximativ 30% din CVA pentru toracoplastia pe 5 coaste, fără însă a se altera şi indicele Tiffeneau. Toracoplastiile care depăşesc coasta a X-a sînt echivalate cu o pneumonectomie, din punct de vedere funcţional.

De asemenea, am extins indicaţiile toracoplastiei şi la tuberculozele pulmonare care depăşesc teritoriul unui lob, la care rezeoţiile combinate ar fi riscante din punct de vedere lezional, iar rezecţia totală ar fi riscantă din punct de vedere funcţional, sau funcţional şi lezional.

Toracoplastia are avantajul fracţionării ei în timp şi de aceea o putem indica şi la bolnavii deficitari respiratoriu sau taraţi organic (fig. IX, 1 şi 2).

Modificarea concepţiei terapeutice chirurgicale în favoarea exerezei este determinată de schimbările survenite în morfologia, epidemiologia şi clinica tuberculozei pulmonare şi nicidecum nu trebuie să fie impusă de o modă.

Experienţa noastră clinică îndelungată în chirurgia tuberculozei pulmonare confirmă că toracoplastia este o metodă valoroasă, care poate fi indicată şi azi în tratamentul chirurgical al tuberculozei pulmonare, în condiţiile arătate mai sus şi mai ales în unităţile în care exereza se face greu. Rezultate bune se obţin în peste 70% din cazuri, iar complicaţia cea mai mare este ineficacitatea ei care poate fi corectată printr-o exereză ulterioară.

## 3. PNEUMOTORAXUL EXTRAPLEURAL

Deşi aproape abandonat, în ultimii ani s-a manifestat tendinţa justificată a reconsiderării metodei. Pneumotoraxul extrapleural poate fi indicat şi azi; mult, mai rar însă şi numai în acele forme de tuberculoză care depăşesc



Scanned with OKEN Scanner

*Fig. IX.1.* — Tuberculoza cavitară superioară stîngă; tomografie de faţă.

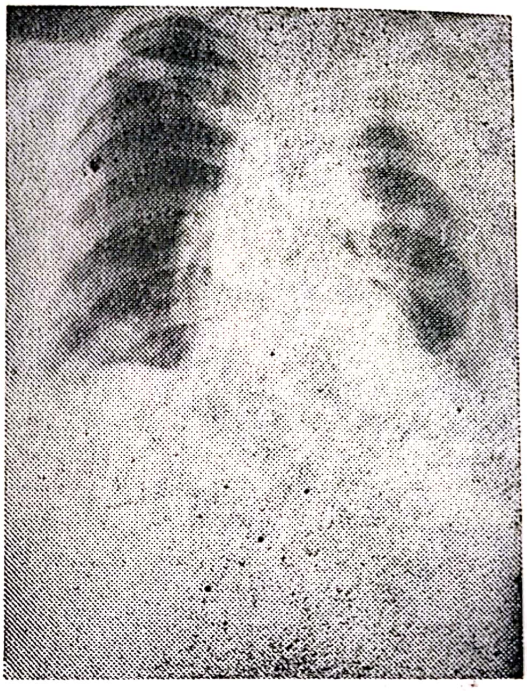

*Fig. IX.2.* — Acelaşi caz, după toracoplastie superioară stîngă, $C_1$-$C_5$, cu colaps eficient.

lobul superior și sînt relativ recente, fără pereţi sclerozaţi, iar parenchimul își păstrează potențialul de retractilitate; în asemenea cazuri, toracoplastia ar fi prea întinsă (fig. IX.3).

La copii și adolescenţi la care toracoplastia este contraindicată, pneumotoraxul extrapleural își găsește o bună indicaţie; el trebuie aplicat în aceleași forme de tuberculoză ca la adult, cu scopul de a se obține vindecarea sau limitarea leziunilor; în cazul ineficacității colapsului, se poate efectua o exereză lobară ulterioară.

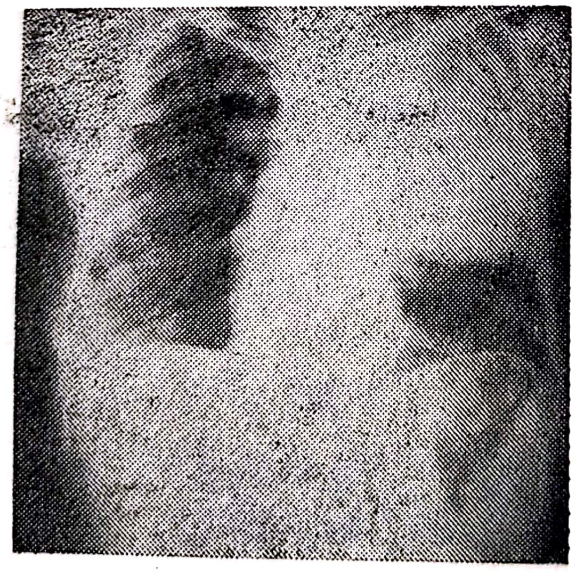

*Fig. IX.3.* — Pneumotorax extrapleural stîng, cu reacţie lichidiană.



Scanned with OKEN Scanner

Pentru a constitui o bună indicaţie leziunile cavitare nu trebuie să fie prea corticale, să aibă diametrul sub 5 cm şi să nu fie mai vechi de 3—4 ani. Pneumotoraxul extrapleural este indicat şi la bolnavii care au mai suferit controlateral vreo intervenţie chirurgicală, sau ea s-ar impune ulterior.

## 4. EXEREZELE PULMONARE

Acest gen de intervenţii a cunoscut în ultimile decenii o largă aplicare, devenind astăzi aproape o metodă de elecţie (fig. IX.4, 5). Experienţa clinică îndelungată ne-a permis să ne definitivăm concepţia şi să codificăm indicaţiile şi contraindicaţiile.

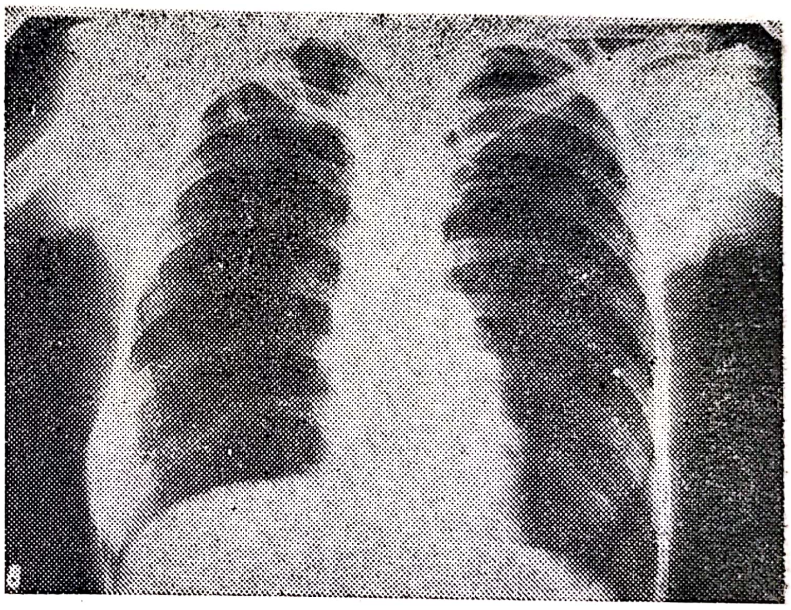

*Fig. IX.4.* — Cavernă lob superior drept. Radiografie de faţă.

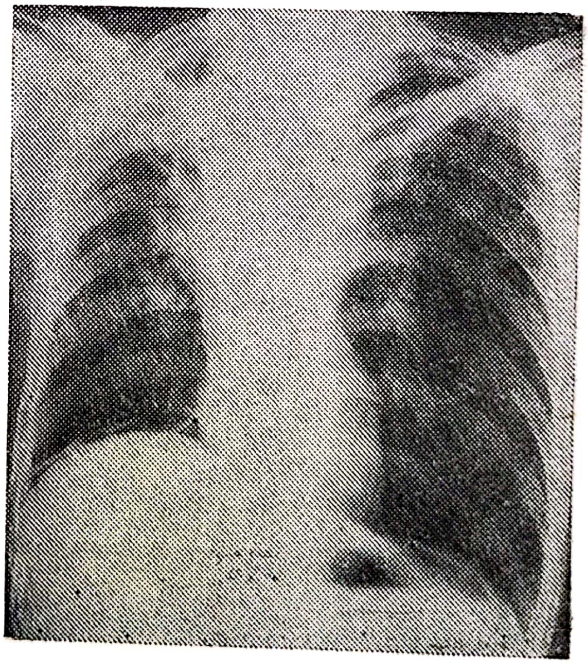

*Fig. IX.5.* — Acelaşi caz, după lobectomie superioară dreaptă.



Scanned with OKEN Scanner

Noi distingem 3 categorii de indicaţii: exclusive, de urgenţă şi relative.

Indicaţiile exclusive interesează următoarele forme de tuberculoză:

1. Evidare de lob superior
2. Cavernă de lob inferior.
3. Tuberculom, ulcerat sau nu; caverna plină.
4. Tuberculoză cavitară asociată cu leziuni bronşice de tip stenoză bronşică cicatriceală.
5. Tuberculoză pulmonară cavitară cu bronşiectazii specifice sau nespecifice.
6. Caverne reziduale sub colaps ineficace.
7. Plămîn distrus (fig. IX.6 şi IX. 7).

Indicaţiile de urgenţă cuprind următoarele forme:

1. Hemoptizii grave, rebelele de tratament medical.
2. Perforarea unor caverne în pneumotoraxul spontan sau în timpul efectuării unui colaps medical sau chirurgical.

Indicaţiile relative se adresează următoarelor forme:

1. Aşa-numitele forme de vindecare deschisă, caverne epitelizate, deterjate, buloase, care în concepţia noastră reprezintă o indicaţie absolută de rezecţie, deoarece acestea riscă să recidiveze sau să se suprainfecteze; precizăm că suprainfecţia cavităţii cu micelii impune efectuarea rezecţiei pulmonare.

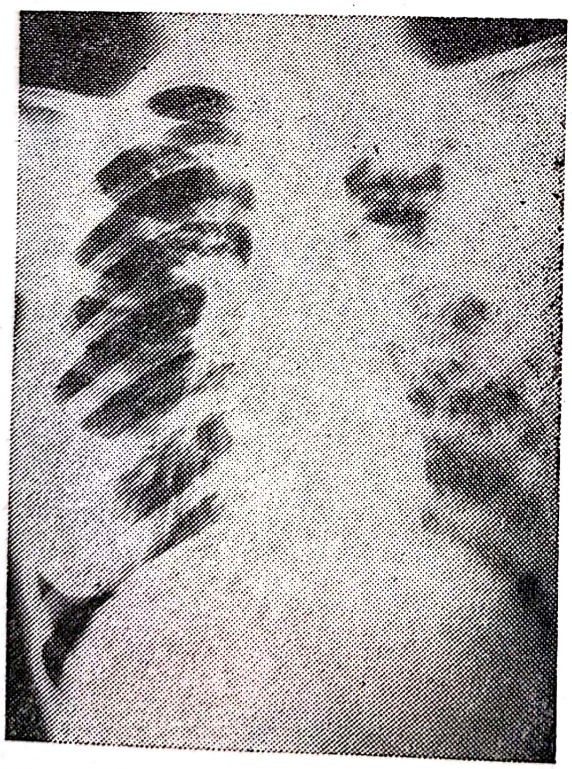

*Fig. IX.6.* — Plămîn stîng distrus, tuberculos.

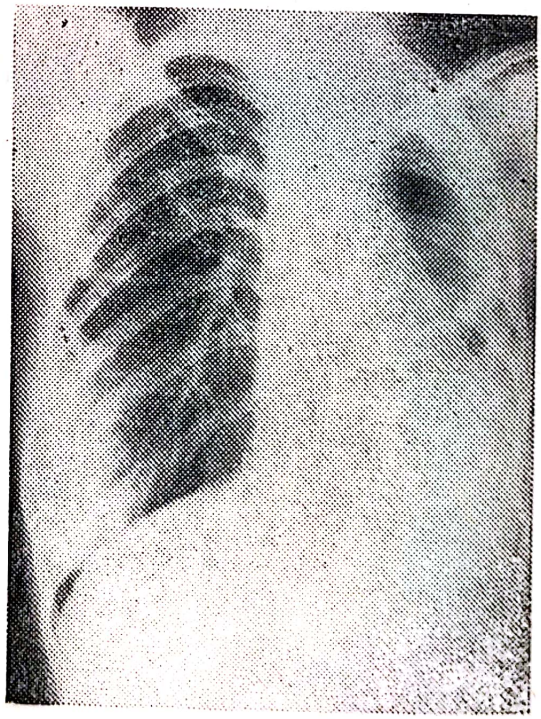

*Fig. IX.7.* — Acelaşi caz după pleuropneumonectomie stîngă, imediat postoperator, cu drenaj pleural.



Scanned with OKEN Scanner

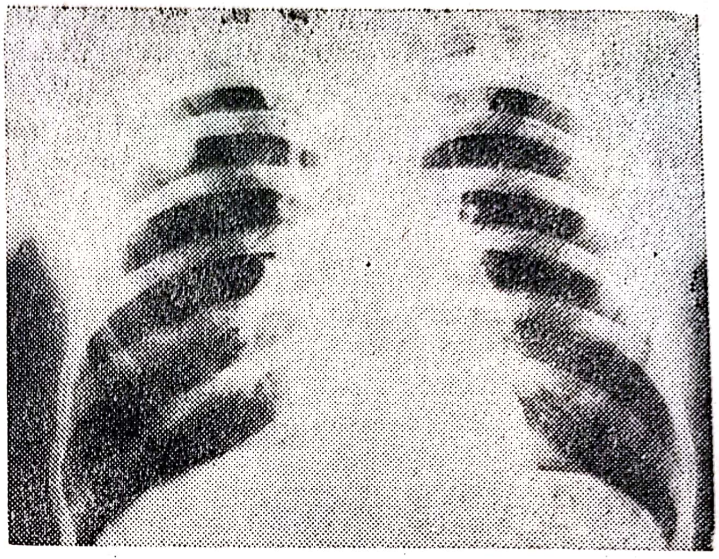

*Fig. IX.8.*—Tuberculom pulmonar de lob superior drept.

Referitor la problema rezecţiilor combinate sau segmentare, pentru tuberculoză pulmonară, poziţia noastră este aceasta: nu practicăm rezecţia segmentară pentru tuberculoză decît în cazuri rare, bine alese şi bine studiate; aceasta din cauza complicaţiilor postoperatorii care survin de obicei (fig. IX,8 şi 9).

Aceste compliaţii sînt generate de leziunile tuberculoase minime existente în planul de clivaj; astfel, pot surveni fistule, empieme, cavităţi reziduale, al căror tratament complică mult problema, conducînd în esenţă la pierderea totală a funcţiei plămînului rezecat; vin, astfel, în contradicaţie cu scopul iniţial „economia de parenchim". Mai mult chiar, Hirdes a demonstrat că în cazurile de segmentectomii fără complicaţii, rezultatele funcţionale la distanţă nu sînt superioare lobectomiilor.

În plus, actualele forme de tuberculoză prezentate chirurgiei (bolnavi din grupa II—V) nu se mai pretează la rezecţii segmentare.

Atitudinea noastră faţă de rezecţiile combinate în lobi diferiţi, pentru tuberculoză pulmonară, este aceeaşi ca şi cea faţă de segmentectomie; în ase-

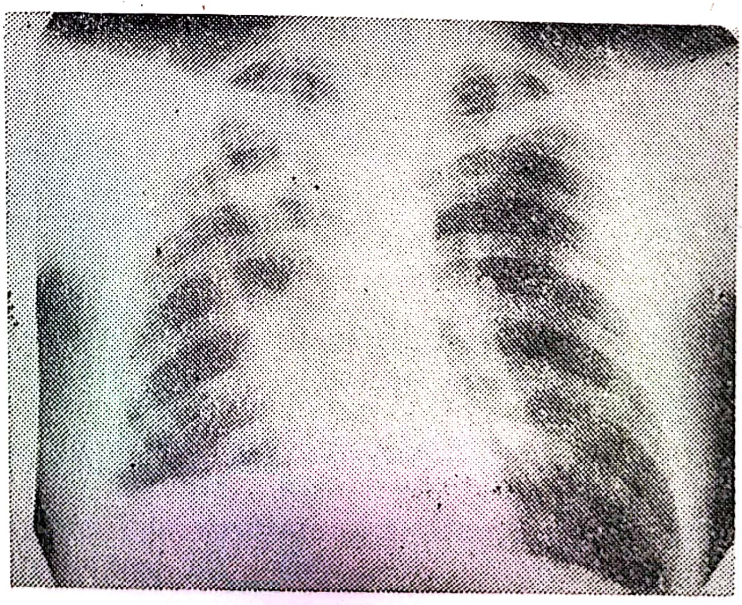

*Fig. IX.9.* — Acelaşi caz, după rezecţia pulmonară segmentară atipică: rezecţie apico-dorsală superioară dreaptă.



Scanned with OKEN Scanner

menea situaţii preferăm pneumotoraxul extrapleural sau toracoplastia, în cazurile în care pneumonectomia este contraindicată de considerente funcţionale, biologice sau lezionale.

Analizînd propria noastră experienţă, putem aprecia modul cum a evoluat concepţia noastră, în sensul că numărul toracoplastiilor a scăzut foarte mult, în timp ce numărul rezecţiilor a crescut.

Care au fost factorii care au determinat aceste scimbări şi au scos aproape din „drepturi" o metodă ca toracoplastia, care era dominantă?

Printre aceşti factori îi considerăm mai importanţi pe următorii:

— sinergismul între indicaţii şi posibilităţile terapeutice;

— leziunile pediculului pulmonar;

— modificările anatomo-patologice ale leziunilor tuberculoase care s-au cronicizat;

— evoluţia bacteriologică.

Este prea cunoscută dilema dintre colaps şi rezecţie, pentru a nu o discuta şi noi măcar tangenţial. În rezolvarea acestei probleme, părerile sînt diferite: unii autori susţin că toracoplastia trăieşte din contraindicaţiile exerezei pulmonare.

Aceşti autori sînt adepţii concepţiei lui Chamberlaine, care susţine, citătm: „ne place mai bine să ştim leziunile tuberculoase într-un borcan trimis laboratorului, decît să le ştim în toracele bolnavului".

Alţi autori susţin contrariul, adică exereza trăieşte din contraindicaţiile toracoplastiei şi că ar fi necesar să ne întoarcem la toracoplastie.

Aceşti autori invocă motive imunologice, funcţionale şi lezionale (Ruhl), Diepold afirmă că extirparea focarului tuberculos ar scădea imunitatea şi ar fi cauza recidivelor, fapt inexact deoarece exereza extirpă toate focarele tuberculoase.

Noi socotim că ambele concepţii sînt greşite, în primul rînd pentru faptul că opun una împotriva alteia două metode eficace în lupta contra tuberculozei. În al doilea rînd, aceste metode nu se opun, ci dimpotrivă, se pot completa, între ele fiind o strînsă corelaţie şi existînd pentru fiecare azi indicaţii bine codificate.

Această dilemă este uşor de rezolvat la cazurile în care indicaţiile exerezei sînt exclusive sau de urgenţă, pentru cazurile de indicaţii relative problema este mai dificilă.

Noi am rezolvat această problemă astfel:

Dacă leziunile depăşesc lobul superior şi coexistă leziuni chiar micronodulare, în lobii vecini (de obicei segmentul Fowler), indicăm colapsul (fig. IX. 10).

Dacă leziunile sînt limitate la lobii superiori, b.K. este pozitiv şi germenii sînt rezistenţi la antibioticele majore, dar sensibili la cele de releu, preferăm exereza; examenele histopatologice şi bacteriologice pe piesele de exereză au arătat uneori o neconcordanţă între examenele bacteriologice şi antibiogramele din spută, cu cele din leziunile de pe piesa de exereză. Dacă rezistenţa şi intoleranţa fac inabordabil tratamentul medical, preferăm toracoplastia.

Dacă leziunile sînt limitate la lobii superiori, sensibilitatea păstrată la antibiotice sau la o parte din ele, şi dacă există indicaţie egală între toraco-



Scanned with OKEN Scanner

plastie şi exereză, noi preferăm exereza care are o serie de avantaje:

a. *Funcţional:* este mai fiziologică decît colapsul eliminînd şunturile.

b. *Lezional:* elimină focatul dominant, sursa contagiunii şi a diseminărilor, cu lăsarea pe loc în parenchim sau în ganglioni a unor focare stabilizate care întreţin fenomenul de alergie.

c. *Social:* este mai estetică şi mai uşor acceptată de bolnavi; dă posibilitatea încadrării mai rapide; nu este însă indicată pentru etilici, psihopaţi, vagabonzi, a căror cooperare este dificilă.

*Fig. IX.10.* — Toracoplastie stîngă pentru leziune cavitară a lobului superior cu leziuni cazeoase nodulare în segmentul Fowler; colaps pulmonar eficient, cu stabilizarea leziunilor tuberculoase.

În rezolvarea acestei dileme, în adaptarea unei poziţii corecte şi în aplicarea unei indicaţii judicioase, mai avem o metodă care ne vine în ajutor: toracotomia. Toracotomia practicată în vederea unei exereze dă chirurgului posibilitatea „cu plămînul în mînă" să confrunte diagnosticul preoperator cu cel intraoperator; ajută chirurgul să se orienteze şi la nevoie să schimbe tactica. În unele cazuri, intraoperator constatăm leziuni macronodulare sau cazeoase în lobii vecini, neevidenţiate de examenul preoperator, cu dispariţia şcizurilor; acest complex lezional ne obligă la rezecţii combinate sau atipice; în asemenea situaţii este mai bine să renunţăm la exereză în favoarea toracoplastiei; dacă după 6 luni nu s-a obţinut vindecarea, putem practica fără riscuri exereza lobară sau exereza combinată, sub protecţia toracoplastiei.

Indicarea rezecţiilor bilaterale simultane sau succesive trebuie făcută cu prudenţă, prin selecţionarea corectă a cazurilor, pe baza criteriilor amintite mai sus; noi preferăm rezecţiile bilaterale succesive, deoarece asigură rezultate superioare şi fără risc.

## 5. SPELEOSTOMIILE

Aceste intervenţii, zise minore, astăzi sînt practic abandonate, deoarece condiţiile oferite de antibiotice şi chimioterapice şi formele de boală nu mai impun o asemenea indicaţie. În clinica noastră au fost practicate doar 93 de speleostomii.

Speleostomiile (abordul direct în focar) ar fi indicat rar şi numai în:

— caverne gigante cu focare multiple diseminate în restul parenchimului, la care rezecţia totală este contraindicată, iar colapsul ar fi ineficace (fig. IX.11);

— cavernizarea interesînd mai mulţi lobi;

— cavernele bilaterale;

— bolnavi deficienţi respirator, rezistenţi la antibiotice sau cu intoleranţă.



Scanned with OKEN Scanner

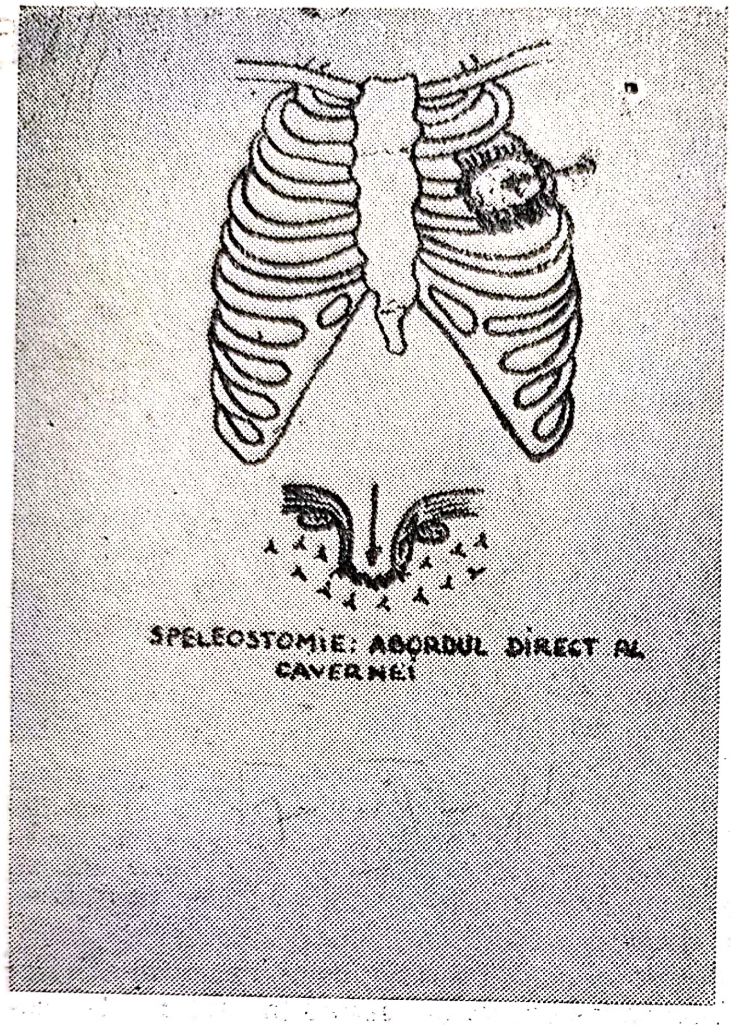


*Fig. IX.11.* — Speleostomie (schiță), abordul direct, în focar, al cavernei gigante.

Din analiza bogatei noastre experiențe în tratamentul chirurgical al tuberculozei pulmonare, considerăm util să subliniem aspectele mai importante:

1. Rezultatele tratamentului chirurgical depind de intricarea armonioasă a o serie de factori: pregătirea preoperatorie cu antibiotice; sensibilitatea germenilor la antibiotice; prezența sau absența b.K. în expectorație, metoda și tehnica aplicată; momentul operator; formele de boală, de grupa respectivă cît și de corectitudinea indicației și a execuției tehnice. Existența de fisuri la orice nivel duce la eșecul terapiei chirurgicale și la compromiterea nejustificată a unor metode eficace.

2. Indicațiile chirurgicale depind de formele de boală, de condițiile bacteriologice, de topografia și de vechimea leziunilor, de posibilitățile terapeutice, de starea organismului în care funcția respiratorie deține un rol privilegiat. Ele au scăzut în ultima perioadă, în primul rînd datorate unor medicamente foarte eficace, de tip Rifampicin, Myambutol.

3. Există tendința justificată ca o serie de metode chirurgicale să fie reconsiderate și indicate mai ales în tratamentul tuberculozei pulmonare din grupa IV—V; ne referim la toracoplastie, la pneumotoraxul extrapleural și chiar la abordul în focar, la drenajul endocavitar Monaldi.

4. In| indicația diferitelor metode chirurgicale nu există formule tip șablon universal valabile, aplicate în toate formele de boală, ci sîntem obligați să analizăm cu răbdare, competență și răspundere fiecare caz în parte, să in-

dicăm metoda chirurgicală cea mai eficace capabilă să ducă la vindecarea bolnavului fără riscuri.

5. Rezultatele chirurgicale depind în bună măsură și de colaborarea strînsă dintre ftiziologi și chirurgi; schimbarea la nevoie a indicațiilor chirurgicale uneori chiar pe masa de operație, contribuie la obținerea unor rezultate favorabile.

6. Dintre tehnicile de exereză, exereza lobară și pneumonectomia ne-au dat cele mai bune rezultate, în timp ce rezecțiile segmentare sau combinate au fost gravate de complicații și de aceea nu le recomandăm.

## Bibliografie


1. ANASTASATU C. — Posibilități actuale ale chirurgiei în tuberculozele cu germeni rezistenți la HIN și streptomicină, *Ftiziologia*, 1966, nr. 5, vol. 15.
2. BRIGAND H.LE. — Traitement chirurgicale de T.B.C. pulmonaire, *Enciclopédie Médico-Chirurgicale*, 6035, 0 10/6035 F.30.
3. COMAN C. — Forme de boală și concepția actuală în chirurgia tuberculozei pulmonare, *Ftiziologia*, 1, 1972, p. 11—14.
4. COMAN C., GEORGESCU GEORGETA, MICU VLADIMIR — Tratamentul chirurgical al tuberculozei pulmonare, *Ftiziologia*, 4, 1972, p. 115—120.
5. COMAN C., MICU VL. — Contribuții la tratamentul chirurgical al tuberculozei pulmonare în etapa actuală, *Pneumoftiziologia*, 1, 1980, p. 19—24.
6. CORNET L. — La spéléoplastie. Opération conservatoire dans le traitement des cavèrnes poulmonaires. *La Presse Médicale*, t. 75, nr. 2, 1967.
7. MATHEY J., LUISY J. — Indications actuelles de la chirurgie dans la tuberculose poulmonaire *Revue de tuberculose et de pneumologie*, vol. 29, nr. 7—8, 1965.
8. COMAN C., SCUREI AL., MICU VL., COMAN B.C. — Present place of thoracic surgery in tuberculosis control, *The XIII th National Conference of the Society of Pneumologie and Phthisiology*, october 3—4, 1985, Abstracts, București.


Scanned with OKEN Scanner

# X. SINDROMUL POSTTUBERCULOS (S.P.T.)

## 1. GENERALITĂȚI

Sindroamele posttuberculoase au devenit un obiect de studiu în ultimii ani, de cînd a crescut substanțial proporția de vindecări în tuberculoza pulmonară, datorită utilizării sistematice a metodelor moderne de chimioterapie, asociată sau neasociată cu tratamentul chirurgical.

În unele cazuri vindecarea cu mutilări anatomice și funcționale face ca bolnavul să rămînă în continuare suferind, deși tuberculoza pulmonară a fost vindecată; uneori necesită intervenții chirurgicale pentru rezolvarea acestor „sechele", care, de altfel, sînt adevărate complicații.

Aceste sindroame posttuberculoase au fost mult studiate în ultimul deceniu, inclusiv de școala românească de ftiziologie de la Institutul de Ftiziologie și au făcut obiectul unei lucrări monografice (C. Anastasatu și C. Didilescu) (1). De asemeni și noi am întreprins lucrări în care am abordat tratamentul chirurgical complex al SPT (oportunitatea acestui tratament, indicațiile și contraindicațiile în contextul vindecării sau stabilizării procesului tuberculos inițial).

Pe baza propriei noastre experiențe, putem afirma că SPT sînt astăzi mai frecvente și mai grave decît în trecut.

În concepția noastră, sindromul posttuberculos este considerat ca o entitate, consecință a unor leziuni anatomopatologice și funcționale consecutive vindecării sau stabilizării procesului tuberculos, corect sau incorect tratat cu tuberculostatice, mai mult sau mai puțin îndelungat, asociat sau nu cu vreuna din intervențiile active: pneumotorax intrapleural sau extrapleural.

Au fost făcute multiple clasificări ale SPT. Am făcut și noi o clasificare din punct de vedere chirurgical, pe baza criteriului anatomopatologic (leziunea dominantă) și a celui funcțional.

Clasificarea SPT pe criterii anatomoplatologice și funcționale:

1. SPT parietale:
   - — cu deformări sau fără deformări ale peretelui toracic;
   - — fără tulburări funcționale sau estetice;
   - — cu fistule cutanate.
2. SPT diafragmatice
3. SPT pleurale:
   - — pahipleurite de diverse grade;
   - — fără pungă pleurală (fig.X.1);

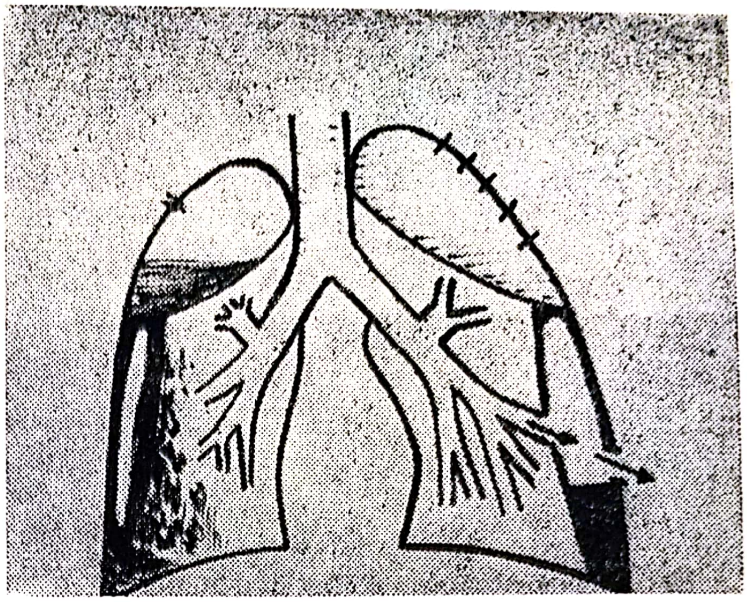

*Fig. X.1* — Sindroame post-tuberculoase pleuro-parietale.

— cu pungă aeriană;
— cu pungă lichidiană;
— cu fistule pleuro-bronșice;
— cu fistule bronho-pleuro-cutanate.

4. SPT traheo-bronșice (fig. X.2):
   — fără tulburări funcționale;
   — cu tulburări funcționale
5. SPT traheo-bronșice:
   — fără tulburări funcționale;
   — cu tulburări funcționale
6. SPT ganglionar (cazeoame ganglionare intratoracice etc.)
7. SPT comninate:
   — bronhoparenchimatoase;

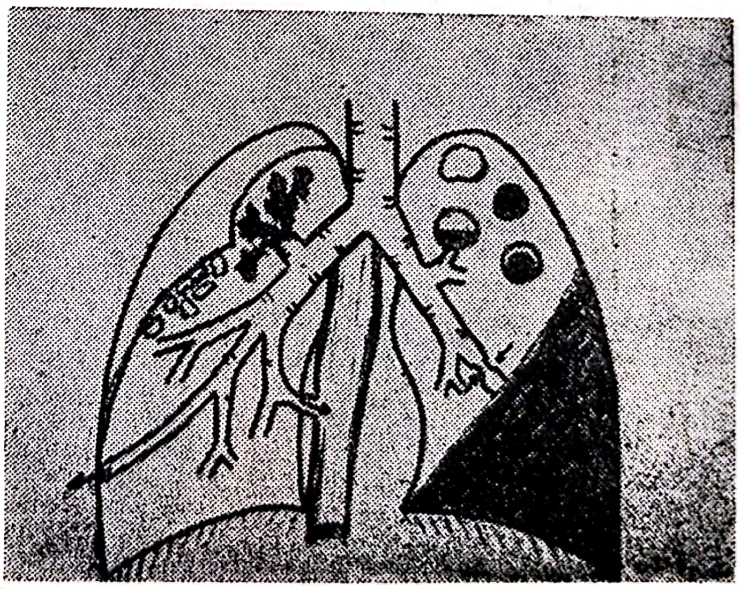

*Fig. X.2.* — Sindroame posttuberculoase bronho-parenchimatoase.



Scanned with OKEN Scanner

— pleuroparenochimatoase etc. (fig. X.3).

Nu mai puțin importantă este sistematizarea SPT pe baza criteriului etiologic, al celui bacteriologic și al manifestărilor clinice.

Clasificările derivate ale SPT pe aceste criterii, sînt următoarele:

a. Clasificarea SPT pe criteriul etiologic:
   — PST posttratament medical specific;
   — SPT posttratament chirurgical;
   — SPT posttratament medicochirurgical;
   — SPT fără tratament medical specific.

b. Clasificarea SPT pe criteriul bacteriologic:
   — SPT cu culturi b.K. sterile;
   — SPT cu floră asociată;
   — SPT cu b.K. și cu floră asociată;
   — SPT cu grefare de micoze.

c. Clasificarea SPT pe criteriul clinic:
   — fără semne clinice;
   — cu semne clinice;
   — cu complicații anatomolezionale, supurative, accidentale sau funcționale; printre manifestările accidentale menționăm hemoragia și pneumotoraxul spontan, iar printre cele funcționale menționăm insuficiența respiratorie, insuficiența cardiacă, cordul pulmonar cronic, insuficiența hepatorenală.

Analizînd sub raport istoric problema SPT aceasta ne-a permis să extragem corelația strînsă care există între caracterul specific al SPT și metoda de tratament aplicată.

Astfel, SPT actiale sînt mai frecvente și mai grave decît înaintea erei antibiotice, din următoarele motive:

• Vindecările în tuberculoză în era preantibiotică erau puține la număr și de obicei se datorau fie tratamentului conservator, medical, fie unor inter-

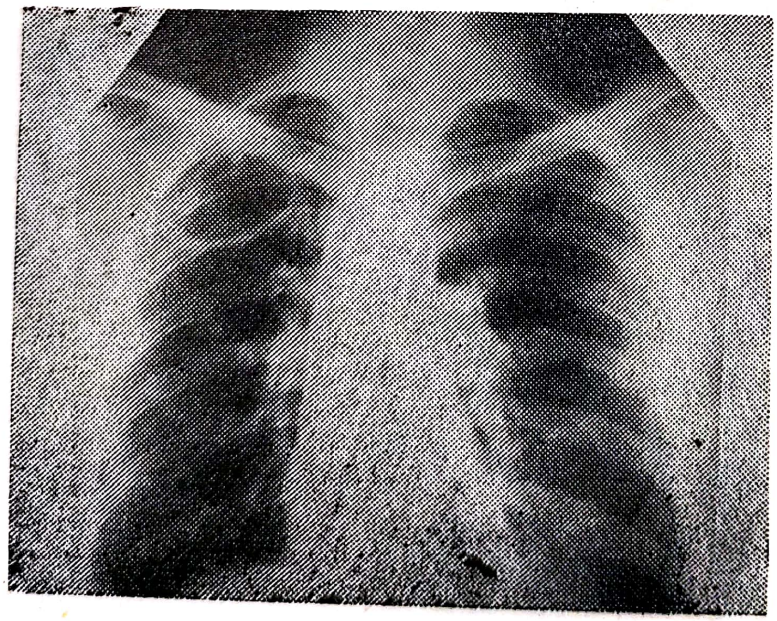

*Fig. X.3.* — Cavernă deterjată a lobului superior drept.



Scanned with OKEN Scanner

venţii active, tip colaps; acestea din urmă şi-au pus, de fapt, amprenta lor asupra caracterului SPT.

Apare deci ca naturală constatarea că în era preantibiotică, manifestările posttuberculoase erau cantonate predominent la nivelul pleurei, mai ales în epoca pneumotoraxului intrapleural şi a operaţiilor Jacobeus, parenchimul pulmonar rămînînd mult mai puţin alterat.

Sindroamele posttuberculoase actuale sînt mai frecvente şi mai grave, pentru că în prezent există un număr foarte mare de vindecări ale procesului tuberculos în urma tratamentului medical, în diferite forme anatomopatologice de tuberculoză (forme uni- sau policavitare, unilaterale sau bilaterale etc.), forme extinse, care în trecut nu ajungeau la stabilizare şi la vindecare.

Este greu de apreciat exact frecvenţa SPT deoarece această noţiune şi entitate nosografică este de dată mai recentă; deseori bolnavii se internau atît în clinicile medicale, cît şi în cele chirurgicale, sub alte diagnostice, şi anume al complicaţiei respective (de exemplu pahipleurită post-pneumotorax etc.).

Vindecarea tuberculozei uneori se realizează şi cu preţul afectării tuturor structurilor toracice: parenchim, pleură, mediastin, bronşii, perete toracic etc., fapt care generează SPT.

În practica curentă, SPT sînt încă şi mai mult agravate de discordanţa de concepţie între pneumoftiziologi şi chirurgi, referitor la atitudinea faţă de unele entităţi de SPT cum ar fi emfizemul bulos, caverna deterjată, caverna buloasă, care pot fi sursa unor complicaţii ce agravează SPT: infecţia cavernelor mai ales cu bacili piocianici, cu micoze de tip aspergilus fumigatus etc.

De altfel, pe baza experienţei chirurgicale acumulate la clinica noastră, credem că SPT trebuie studiat clinic, bacteriologic şi anatomopatologic, ca orice altă afecţiune; examenul anatomopatologic al piesei de exereză trebuie să răspundă clar dacă realmente nu se mai găseşte nici o urmă de proces tuberculos activ. Noi considerăm că nu şi-a pierdut încă actualitatea lucrările dedicate acestei probleme, inclusiv ale autorilor români, printre care citäm lucrările lui Alexandru Scurei, Paul Niculescu şi Viorica Murgulescu (2), care au arătat că pe unele piese de rezecţie, în pereţii cavernei deterjate, s-a găsit uneori atît ţesut activ tuberculos, cît şi bacili Koch viabili, care au fost însămînţaţi: cu toate că baciloscopiile sputei, repetate, au fost îndelung negative. Aceleaşi constatări au fost făcute ulterior de I. Dichter şi colab. (3).

Agravarea SPT, mai rapidă azi, se datoreşte şi faptului că o parte din bolnavii vindecaţi de tuberculoză sînt purtătorii unor sechele funcţionale foarte mari, din cauză că prin terapia antituberculoasă modernă se obţin vindecări la forme extinse, care altădată erau incurabile.

Un alt factor de agravare — sub raport tehnic chirurgical — este dat de dificultăţile tehnice deosebite, datorită mutilărilor anatomice (bronhovasculare, parenchimatoase şi parietale), extrem de importante, asociate adesea cu reduceri funcţionale; de aceea, intervenţiile chirurgicale depind de stadiul insuficienţei pulmonare.



Scanned with OKEN Scanner

## 2. INDICAȚIILE TRATAMENTULUI CHIRURGICAL

În SPT trebuie să punem totdeauna în balanță riscul evoluției spontane și riscul tratamentului chirurgical. Ele trebuie să țină cont în primul rînd de criteriul funcțional care este dominant la acești bolnavi; ce criteriul tehnic nu reprezintă o contraindicație în tratamentul chirurgical al sindromului posttuberculos, cu toate mutilările și modificările anatomice parietale și cu dificultățile determine de leziunile parenchimatoase.

Aceste considerente pledează pentru faptul că pot exista contraindicații, mai ales funcționale, sintetizate în tabelul următor.

Contraindicațiile tratamentului chirurgical al SPT

1. Funcționale cardio-respiratorii: cordul pulmonar cronic; reduceri ventilatorii mari peste 60%; perfuzie discordantă (mai bună pe plămînul care trebuie operat etc.); insuficiență hepato-renală.
2. Modificări lezionale: alterări morfologice bilaterale; sechele mari controlaterale.
3. Modificări biologice: alterarea parenchimelor mobile și a stării generale.
4. Criterii neuropsihice: afecțiuni neuropsihice preexistente sau apărute datorită duratei mari și caracterului tratamentului tuberculostatic.
5. Contraindicații sociale: elemente antisociale, nedisciplinate, care prin comportamentul lor pot provoca complicații grave: smulgerea tuburilor etc.

Pentru precizarea atît a contraindicațiilor cît și a indicațiilor tratamentului chirurgical în SPT, vom face investigații mult mai detaliate și mai complete, decît în tuberculoza pulmonară chirurgicală. De exemplu, pe lîngă investigațiile de rutină, sînt obligatorii practicarea bronhografiei, a scintigrafiei pulmonare, cateterismul cardiac simplu sau sonda dublă cu balonaș, în toate cazurile la care sînt reduceri funcționale mai mari de 40%.

Indicațiile chirurgicale, în concepția noastră, se pune în următoarele tipuri de sindroame posttuberculoase.

Indicațiile tratamentului chirurgical în SPT:

1. Sindroame posttuberculoase predominent pleurale: pahipleurite masive, cavități reziduale, status post pneumotorax, status post pleurezii, post empieme bacilare etc.
2. Sindroame posttuberculoase predominent bronșice; stenoze bronșice cu sau fără supurații; bronșiectazii; fistule esoaeriene consecutive tuberculozei bronșice.
3. Sindroame posttuberculoase predominent parenchimatoase: caverne zise vindecate „deschis"; piosclerozâ posttuberculoasă, cu pusee repetate și alterări bronhoparenchimatoase.
4. Sindroame posttuberculoase ganglionare: cazeoame ganglionare, mai ales mediastinale, dat fiind riscul perforației bronșice sau bronhovasculare.
5. Accidentele acute ce pot complica sindroamele posttuberculoase: pneumotoraxul spontan (prin emfizem bulos, caverne deterjate etc.); hemoragii — hemoptizii, hemotorax.
6. Sindroame posttuberculoase la care diagnosticul diferențial cu cancerul bronhopulmonar este dificil: caverna epitelizată, dar complicată cu hemoptizii, cu suprainfecții sau grefarea unei micoze; emfizemul bulos cortical, pluricentric.



Scanned with OKEN Scanner

7. Sindroamele posttuberculoase parietale: fistulizările cutanate tardive (cu sau fără operaţii prealabile).
8. Extragerea unor materiale de proteză: ulei, bile, bureţi etc.
9. Sindroame dureroase post pahipleurită masivă sau post intervenţii chirurgicale.
10. Sechele ale tratamentului chirurgical: cavităţi restante: cavităţi ale lojelor de rezecţie; cavităţi după pneumotorax extrapleural; sindrom de bont bronşic.

În ceea ce priveşte prima grupă de SPT, predominent pleurale, menţionăm că ele sînt numeroase, iar în trecut formau marea majoritate a SPT (fig. X. 4, 5, 6).

*Fig. X.4.* — Toracoplastie superioară dreaptă; pneumotorax stîng în cadrul sindromului posttuberculos.

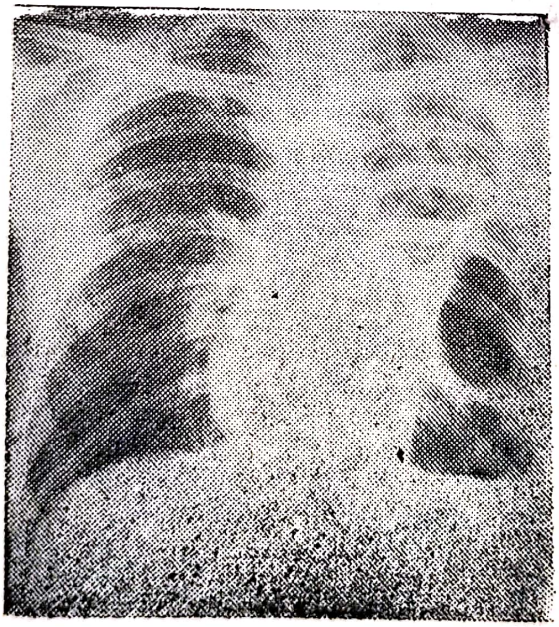

*Fig. X.5.* — Empiem închistat bazal stîng; sindrom pleural, posttuberculos.

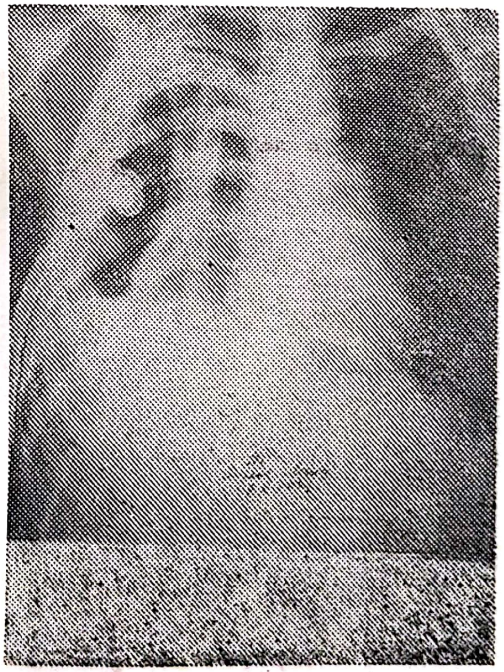

*Fig. X.6.* — Empiem drept după pneumotorax intrapleural în antecedente pentru tuberculoză pulmonară.

*Fig. X.7.* — Pahipleurită cu empiem și calcificări pleurale postpneumotorax (fistulografie).

SPT pleurale și pleurogene sînt variate și pot fi sintetizate astfel:

— sindromul fibrotor axului pleurogen;

— sindromul plămînului încarcerat;

— îngroșările pleurale și simfizele masive, cu sau fără depuneri calcare; pahipleurite masive, urmări ale unor pleurezii cronicizate sau ale unor revărsate pleurale cronice în cadrul pneumotoraxului (fig. X. 7); calcificările pleurale; sindromul cavităților pleurale reziduale posttuberculoase, de regulă consecință ale procesului tuberculos: cavități de pneumotorax cu plămîn inextensibil; pahipleurite viscerale (fig. X. 8 și X. 9), cavități extrepleurale sau extrafasciale, reziduale, după diferite blocaje. Acestea mai pot fi urmarea unor pleurezii închistate sau restante după rezecții pulmonare (fig. X. 10).

*Fig. X.8.* — Status postpneumotorax extrapleural drept cu empiem și pneumotorax extrapleural sting.

*Fig. X.9.* — Același caz, după drenajul empiemului extrapleural drept.



Scanned with OKEN Scanner

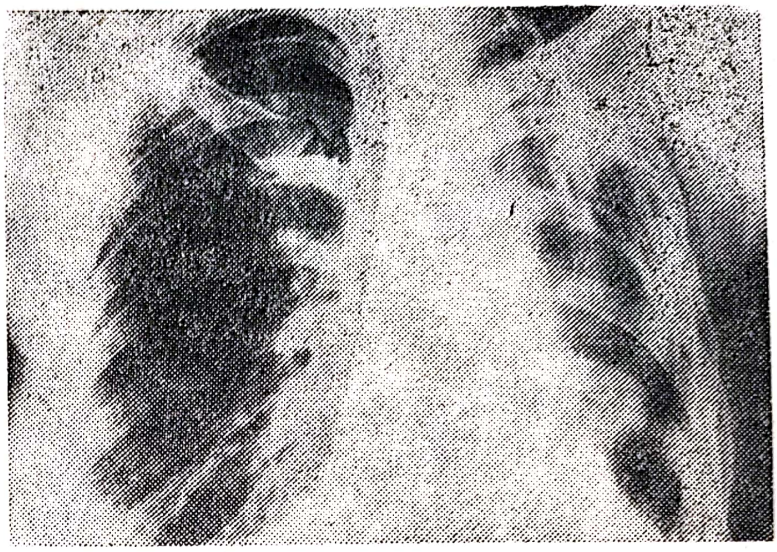

*Fig. X.10.* — Toracoplastie superioară stîngă pentru cavitatea pleurală reziduală după rezecție pulmonară parțială.

Tratamentul chirurgical în acest grup de SPT vizează întotdeauna recuperarea funcțională; acest deziderat este realizat cu ajutorul decorticării pulmonare.

Din aceste motive indicația chirurgicală trebuie să respecte mai multe principii:

— Principiul momentului operator optim pentru a putea găsi planul de clivaj și momentul cînd procesul din parenchim este stabilizat sau vindecat și înaintea apariției complicațiilor lezionale sau funcționale.

— Principiul investigațiilor complete care să includă bronhografia, scintigrafia, eventual cateterismul cardiac.

Experiența acumulată de noi ne-a permis unele concluzii foarte interesante și anume: noi intervenim și în cazurile în care scintigrafia ne arată reduceri mai mari de perfuzie; după decorticare am constatat deseori că se reia perfuzia în teritoriile eliberate, chiar la bolnavii la care scintigrafia, înainte de operație, arată plămîn „mut".

— Principiul execuției tehnice ireproșabile, după procedeul recomandat de noi.

*SPT predominant bronșic* este reprezentat de următoarele elemente: stenoze bronșice cu sau fără supurație; bronșiectazii; fistule esobronșice consecutive tuberculozei bronșice; bronholitiaze.

Stenozele bronșice ce pot fi adesea multiple contraindică actul operator; în orice caz, obligă la o investigație detailată, inclusiv la examenul bronhografic. Uneori bronșii foarte mari se transformă în conducte fibroase; destul de des poate fi întîlnit fenomenul de bronhomalacie posttuberculoasă, cu importante modificări anatomice și funcționale ale bronșiilor.

Bronșiectaziile posstuberculoase sînt foarte frecvente; după mulți autori, ele pot fi întîlnite la 20% din totalul cazurilor vindecate de tuberculoză, iar după alții în procent de 30% (fig. X. 11) (Omodei-Zorini).

La originea formării dilatațiilor bronșice concură mai mulți factori: leziunile tuberculoase (fig. X. 12); procese distrofiante ale cirulației bronșice, favorizate adesea chiar de chimioterapie; procese mai tardive, de ordin infecțios bronșitic sau leziuni scleroase distrofiante retractile, care se dezvoltă



Scanned with OKEN Scanner

*Fig. X.11.* — Bronşiectazii plămîn drept, după pneumotorax intrapleural drept pentru tuberculoză pulmonară.

*Fig. X.12.* — Bronşiectazii bazale plămîn drept, în cadrul sindromului posttuberculos.

după cicatrizarea leziunilor tuberculoase propriu-zise; tracţiunea asupra pereţilor bronşici favorizează formarea dilataţiilor bronşice (fig. X. 13).

Dilataţiile bronşice pot fi de formă variată, de la cele mai discrete pînă la cele mai monstruoase, îmbrăcînd în principiu două aspecte clinice: cel de supuraţie bronşică cu sau fără hemoptizii şi forma uscată hemoptoică.

Bronşiectazii de diverse forme pot avea următoarele origini: bronşiectazii de tracţiune, în lobitele retractile care se formează după stingerea procesu-

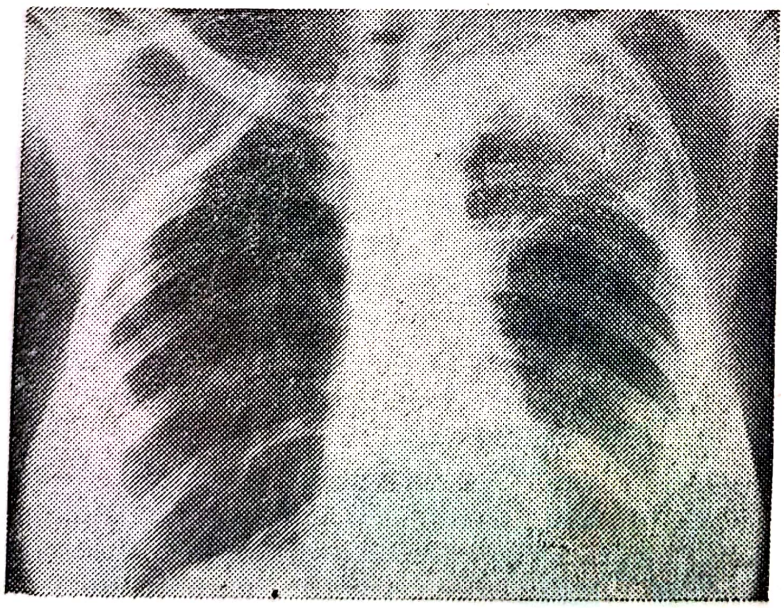

*Fig. X.13.* — Status posttoracoplastie superioară dreaptă şi extrapleural stîng, cu bronşiectazii de lob superior stîng.



Scanned with OKEN Scanner

lui tuberculos: bronşiectazii post-adenopatice sau aşa-zise epistenotice, după adenopatii masive care se constituie în faza de involuţie; bronşiectazii care se formează sub plastronul de toracoplastic sau uneori în parenchimul restant după rezecţii pulmonare parţiale.

Cînd bronşiectaziile nu sînt „depăşite", ci sînt cantonate „în bariere anatomice", tratamentul chirurgical poate fi indicat, cu rezultate bune.

Fistulele esoaeriene, consecutive unei tuberculoze bronşice sau ganglio-bronşice, sînt mai rare; totuşi ele trebuiesc avute în vedere şi puse în evidenţă printr-o interpretare minuţioasă a examenelor esobronşice cu lipiodol şi rezolvate printr-o tehnică ireproşabilă.

Noi am operat 3 fistule esobronşice posttuberculoase cu rezultate foarte bune.

Litiaza bronşică posttuberculoasă poate ridica uneori probleme cu aspect chirurgical datorită hemoptiziilor adesea foarte grave pe care le provoacă.

Sindromul de dischinezie traheo-bronşică hipotonică poate fi consecinţa unor leziuni tuberculoase vindecate prin alterarea cicatriceală a părţii membranoase sau prin alte mecanisme cum ar fi: alterările peribronşice determinate de compresiunile ganglionare. Uneori aceste alterări bronşice sînt multiple şi extinse şi pot atîrna greu în balanţa contraindicaţiilor, atunci cînd ele însoţesc SPT care necesită rezolvarea chirurgicală.

*Supuraţia pulmonară cronică posttuberculoasă* se instalează în cavităţile pulmonare şi în parenchimul afectat de leziunile reziduale tuberculoase, după ce în urma chimioterapiei s-a ajuns la negativarea expectoraţiei.

Aceste supuraţii sînt provocate de germeni banali sau de micoze ce se grefează pe aceste cavităţi pulmonare.

Tabloul clinic poate fi foarte variat: de la suprainfecţia unei cavităţi deterjate, pînă la pioscleroza generalizată la un plămîn întreg, îmbrăcînd aspectul de plămîn distrus. Multe din formele de plămîn distrus se pot încadra astfel în sindromul posttuberculos supurativ, cu b.K. negativ chiar la culturi.

Indicaţia chirurgicală trebuie pusă în prezenţa acestor forme cînd puseele supurative sînt repetate, ca şi în prezenţa grefării micotice (aspergiloame, micetoame etc.).

*SPT ganglionare* se referă în general la cazeoamele ganglionare situate cel mai adesea în mediastin, pe trunchiurile bronşice mari, crescînd pericolul real al perforaţiilor bronşice şi bronhovasculare.

Am operat mai multe cazuri de cazeom situat la nivelul unor ganglioni mult măriţi de volum şi înglobînd, de exemplu, pereţii venei cave superioare sau ai altor vase mari. În aceste cazuri, au existat nu numai dificultăţi nete de diagnostic diferenţial cu tumorile bronhopulmonare sau cu cele mediastinale, dar au şi necesitat intervenţii chirurgicale extrem de dificile din punct de vedere tehnic, prin riscul unor efracţii vasculare.

De asemeni au crescut indicaţiile chirurgicale în accidentele unor SPT, de exemplu în pneumotoraxele spontane şi în hemoptiziile masive grave repetate (fig. X. 14).

Hemoragiile în cadrul SPT survin de obicei prin modificări importante ale circulaţiei bronşice. În urma tratamentului tuberculostatic şi a vindecării tuberculozei (parenchimatoasă sau bronşică) se instalează adevărate anevris-



Scanned with OKEN Scanner

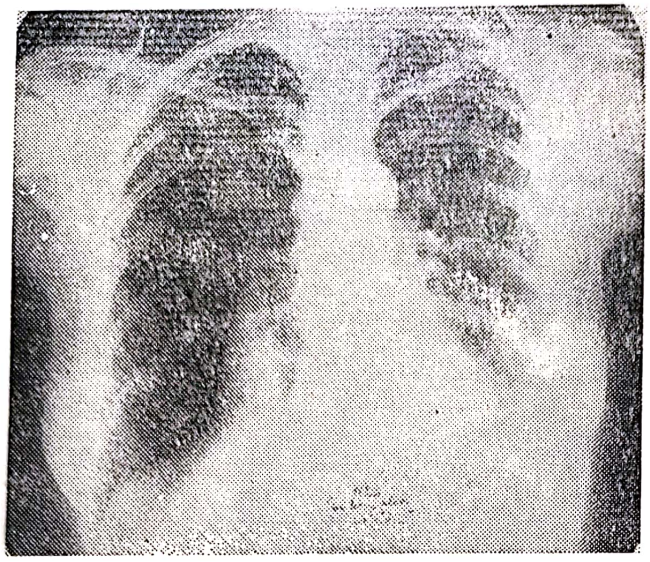

*Fig. X.14.* — Pneumotorax drept, sindrom posttuberculos.

me în sistemul arterial bronșic, anevrisme care pot provoca hemoptizii grave sau chiar fudroaiante. Fără extirparea chirurgicală a teritoriului modificat nu se poate obține vindecarea clinică, deși tuberculoza este practic vindecată.

Un alt capitol complex la SPT este cel al SPT-sechelare, care sînt foarte diversificate:

1. Tuberculomul, cavernă plină, formă de vindecare a tuberculozei pulmonare prin umplerea cavernei de tuberculoză pulmonară. Aceste forme pseudotumorale creează mari dificultăți de diagnostic cu cancerul bronho-pulmonar; diagnosticul diferențial nu poate fi făcut cu ușurință întotdeauna; tomografia computerizată sau, la nevoie, toracotomia și examenul extemporaneu precizează diagnosticul (fig. X. 15).

*Fig. X.15.* — Tuberculum pulmonar stîng.

2. Caverna deterjată, epitelizată; tratamentul său a fost și încă mai este obiect de controversă între chirurgi și pneumoftiziologi; în concepția noastră însă această formă de cavernă trebuie să beneficieze de tratament chirurgical, înaintea apariției complicațiilor (suprainfecție, hemoragie) (fig. X. 16, 17).

3. Sindromul de distrofie buloasă este descris magistral de Brun, Mabnin și Feraldi.

Acest sindrom posttuberculos cuprinde o serie de procese distrofice care apar la nivelul parenchimului pulmonar, la nivelul fostelor leziuni bacilare, sau la distanță de acestea, în parenchim presupus sănătos. După alți autori, ar fi vorba de sechele bron-



Scanned with OKEN Scanner

șice însoțite de obstrucția bronșiei prin mecanismul de „chek-valve“ și hiperdistenise alveolară retrostenotică. Brun (1964) le clasifică astfel:

a. Distrofii buloase simple, coincizînd cu sediul leziunilor bacilare (fig. X. 18 și 19).

b. Distrofii buloase complexe care afectează regiuni indemne de procese tuberculoase.

c. Distrofii buloase la distanță de leziunile tuberculoase.

d. Plămîn sclerochistic posttuberculos (fig. X. 20).

Din cauza complicațiilor care pot apărea, acești bolnavi ajung la chirurgie, deseori însă în faze tardive, fie cu supurație supraadăugată, fie cu insuficiență pulmonară prin scurtcircuitarea circulației.

Fistulizările cutanate tardive, cu sau fără intervenții chirurgicale prealabile, sînt tot SPT sechelare tardive care pun probleme deosebite chirurgului pentru rezolvarea lor.

Sindroamele dureroase după pahipleurite masive sau după intervenții chirurgicale, ridică de asemenea probleme de tratament chirurgical și anume rezecția nervilor intercostali tributari; problema este însă încă incomplet rezolvată în etapa actuală.

Așa cum am arătat, noi recomandăm la acești bolnavi rezecția nervilor intercostali respectivi.

*Fig. X.16.* — Cavernă deterjată apicală dreaptă.

*Fig. X.17.* — Cavernă deterjată suprainfectată (aspergilom).



Scanned with OKEN Scanner

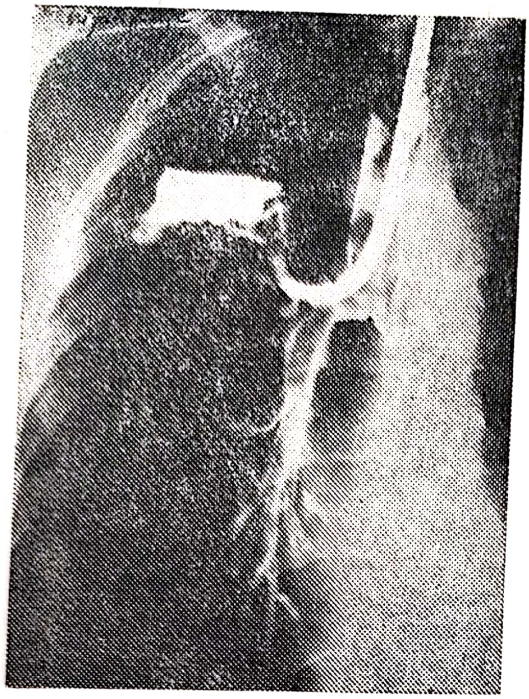

*Fig. X.18.* — Distrofie buloasă; sindrom posttuberculos — bronhografie de față.

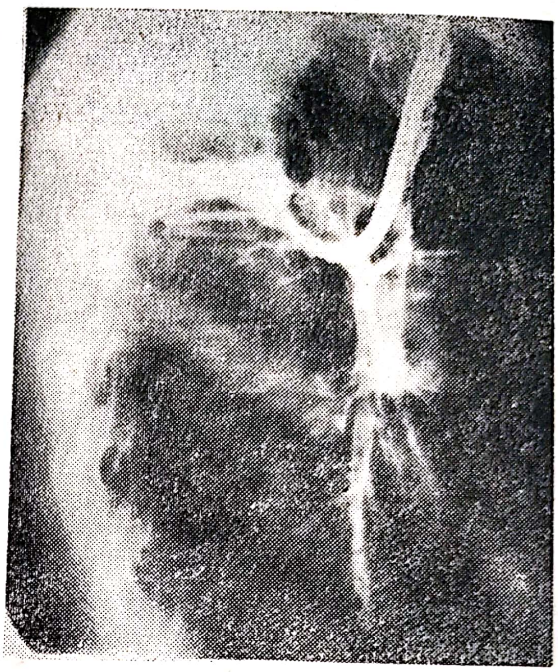

*Fig. X.19.* — Distrofie buloasă cu fistulă bronșică; bronhografie de profil drept.

Extragerea materialelor de proteză, ulei, bile, bureți se efectua cîndva frecvent; în trecut aceste materiale de proteză se foloseau în blocarea pneumotoraxului extramusculo-periostal; această operație nu se mai practică în prezent, dar încă recurgem la intervenții de extragere a materialelor de proteză, introduse cu foarte mulți ani în urmă.

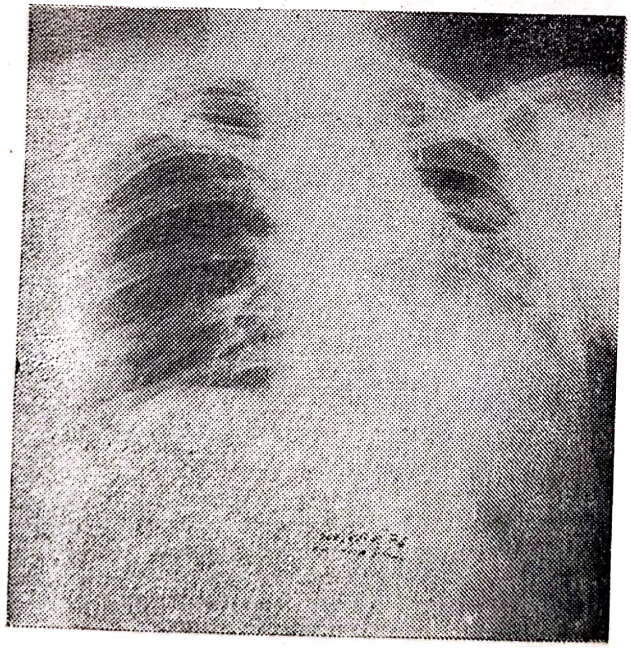

*Fig. X.20.* — Plămîn sclero-chistic stîng, posttuberculos.

SPT sechelare cavitare pleurale sînt încă întîlnite și azi după pneumotoraxe extrapleurale complicate uneori cu hemoragii, în cavități foarte mari, necesitînd operații de urgență (de obicei decorticări pulmonare).

Cavități restante pot fi întîlnite și după un tratament chirurgical al tuberculozei pulmonare de tip rezecție; se impune drenajul pleural sau și alte intervenții, de diverse tipuri, inclusiv toracopleuroplastia de tip Andrews.



Scanned with OKEN Scanner

Trebuie să menționăm că marea majoritate a rezultatelor tratamentului chirurgical la bolnavi cu SPT, cu indicație chirurgicală, au fost foarte bune și bune, atît imediat cît și tardiv. Subliniem însă faptul că dacă tuberculoza propriu zisă poate fi operată în prezent la toate serviciile chirurgicale de specialitate, inclusiv și în unitățile sanatoriale periferice, chirurgicalizarea sindroamelor posttuberculoase trebuie făcută deocamdată numai în unități centrale și bine dotate; aceasta pentru faptul că sindroamele posttuberculoase necesită investigații minuțioase și echipe chirurgicale cu tehnicitate înaltă; pe de altă parte se impune și o anestezie și o terapie intensivă care să fie dotată computerizat: monitoare, ASTRUP, respiratoare automate.

## Bibliografie


1. ANASTASATU C., DIDILESCU C. — Sindroamele respiratorii posttuberculoase, *Edit. Medicală*, București, 1987.
2. SCUREI AL., DUMITRESCU S., MURGULESCU VIORICA, NICOLESCU P. — Rezultatul administrării antibioticelor la bolnavii de tuberculoză pulmonară tratați chirurgical; confruntări clinice, bacteriologice și anatomopatologice de piesele de exereză pulmonară. *Comunicare la sesiunea Institutului de Ftiziologie*, București 7—9 febr. 1955.
3. DICHTER I., LASZLO A., MICU VL., MICU D., GAMENTZI E. — Corelații clinice, bacteriologice și anatomopatologice în exerezele pentru tuberculoza pulmonară, *Ftiziologia*, 3, 1961, p. 229—238.


Scanned with OKEN Scanner

# XI. PATOLOGIA MEDIASTINULUI

Dezvoltarea spectaculoasă a metodelor de investigații cît și a tehnicilor anesteziologice și de chirurgie toracică au făcut ca mediastinul să devină abordabil chirurgical. Aproape că nu există metodă de investigație toracică care să nu fie aplicată în investigarea acestei regiuni; mai mult chiar, au fost realizate progrese mari și în studiile de anatomie chirurgicală a mediastinului; vechile cunoștințe devenite clasice, care păreau imuabile, au fost detronate și înlocuite cu noi concepții anatomofuncționale. Fără să intrăm în detalii de anatomie chirurgicală a mediastinului, dorim să arătăm că însăși clasificarea clasică în mediastin anterior (sau ventral) și mediastin posterior (sau dorsal), a fost înlocuită cu o altă clasificare care este în concordanță cu patologia clinică și cu tehnica chirurgicală; prin 2 planuri forntale și 2 planuri sagitale, mediastinul a fost împărțit în 3 regiuni și 9 zone:

a. Mediastin anterior, delimitat de stern (anterior) și de un plan pretraheal (posterior).

b. Mediastin mijlociu, delimitat anterior de un plan pretraheal iar posterior de un plan posttraheal (denumit și marele puț limfatic).

c. Mediastin posterior, delimitat anterior prin planul posttraheal iar posterior de coloana vertebrală.

Cele două planuri sagitale sînt: unul prehilar și cel de al doilea infrahilar (care trece prin marginea inferioară a venei pulmonare inferioare).

Această clasificare modernă a fost îmbogățită prin aprofundarea studiului mediastinului, care nu mai este conceput astăzi ca o cavitate simplă care conține niște elemente anatomice, ci ca un spațiu conjunctiv determinat de o fascie proprie, „fascia proprii mediastini".

Fără să intrăm în detalii, considerăm totuși util să precizăm, în concepția actuală, importanța mediastinului, pentru a putea înțelege mai ușor patologia lui.

1. El este loc de trecere al organelor de import al materiei.

2. Este magistrala centrală a organelor prin care circulă elementele metabolismului și cele reziduale.

3. Este sediul pompei aspirator-respingătoare a circulației.

4. Este centrul principal de anasomoză cavo-cavă între cele două regiuni:

a. extremitatea cefalică-torace;
b. abdomenul.



Scanned with OKEN Scanner

5. Reprezintă simbolul perfecţiunii organismului concretizat prin topografia elementelor (cele slabe apărate de cele puternice, predominant rol de amortizare) şi constituirea unui ansamblu armonios cu cele 3 regiuni:
— vasculară, situată anterior;
— traheală, situată median;
— digestivă, situată posterior.

6. Realizează sincronizarea funcţiilor cu mişcările tridimensionale ale cuştii toracice, funcţii potenţializate de musculatura cuştii toracice.

7. Din cauza evoluţiei sale embriologice, foarte diversificate, este locul de elecţie al disembrioplaziilor (de exemplu, diafragmul şi cordul se dezvoltă în regiunea gîtului).

8. Topografia este materializată în patologie prin sindroamele mediastinale dominate de patologia elementelor reprezentative. De exemplu, sindromul mediastinal anterior; sindromul de cavă mediastinal anterior, predominent cardio-vascular; sindromul mediastinal mijlociu — sindrom respirator (traheal); sindromul mediastinal posterior — sindrom esofagian.

9. Este centrul limfatic principal prin concentrarea principalelor staţii ganglionare („marele puţ limfatic").

10. Mobilitatea, plasticitatea şi armonia acestor ansamble sînt realizate de un sistem unitar, determinat de funcţiile complexe ale ţesutului conjunctiv.

11. Este regiunea cea mai explorată din organism:
— radiologic;
— tomografic (Fraine-Lacoste);
— mediastinografic (Condorelli);
— izotopi radioactivi (scintigrame);
— mediastinoscopii (Carlens, 1956);
— angiocardiografic;
— ecografic;
— tomografic, computerizat;
— tomografic, cu rezonanţă magnetică;
— bronhoscopic, esofagoscopic şi esofagografic.

12. Posibilitate largă de abord: chirurgia traheei, a carenei, rezecţioanastomoze; chirurgia cardio-vasculară, abordarea largă a mediastinului în toate regiunile sale, prin folosirea unor căi largi de acces: sternotomia mediană, sternotomia transversală, toracotomia posterolaterală.

*Structura mediastinului.* În mare, mediastinul este format din două părţi: din organele intramediastinale şi din ţesut conjunctiv, prin „fascia propria mediastini".

Ţesutul conjunctiv, lax, este dispus sub formă de fascii şi de ligamente. Fasciile sînt divizate în fascie substernală, pretraheală, retroesofagiană şi prevertebrală.

Ligamentele sînt orientate pe liniile de forţă legate de pericard: vertical, ligamentul vertebral; ligamentul aorto-pericardic şi sternopericardic; ligamentul transversal, inserta pe pedicului bronho-pulmonar, care este solidarizat cu fascia endo-toracică şi cu membrana elastică pulmonară; acesta participă activ la respiraţie şi la circulaţie realizînd în cord o presiune negativă în atrii şi în 1/3 inferioară a venei cave.

Tecile conjunctive sînt situate în jurul organelor mediastinale: teaca peritraheală, periesofagiană şi perivasculară.



Scanned with OKEN Scanner

*Rolul țesutului conjunctiv mediastinal* este complex: el are rolul de plasticitate și de suplețe; rolul de amortizare a forței de frecare și transferul acestei forțe în forța de alunecare; prin perna pneumatică este lubrefiant; reprezintă curele de transmisie între organele mediastinale și cele situate în cavitățile pleurale; realizează integrarea întregului complet mediastino-pulmonar într-un sistem unitar; joacă rol important în respirație și circulație.

Reamintim că „mediastin" în sens clasic înseamnă „perete despărțitor" (septul mediastinale). El cuprinde regiunea viscerală de la mijlocul cutiei toracice, situată între regiunile pleuro-pulmonare drepte și stîngi.

Mediastinul poate fi schematic comparat cu un paralelipiped delimitat anterior de peretele sternocondral; posterior de coloana vertebrală, iar lateral, atît de partea dreaptă cît și de cea stîngă, de pleurele pulmonare mediastinale.

În partea sa superioară mediastinul este deschis și comunică prin apertura toracică, superioară, cu regiunea gîtului, printr-un teritoriu de graniță cervico-toracic, denumit „vestibul mediastinal".

În partea sa inferioară, la nivelul aperturii toracice inferioare, mediastinul este, în cea mai mare parte, închis de către diafragm. Acesta permite totuși comunicarea mediastinului cu cavitatea abdominală și cu spațiul retroperitoneal prin cîteva orificii bine delimitate, prin care trece esofagul, aorta descendentă, ramurile de origine ale marei vene azygos, canalul toracic și alte formațiuni anatomice.

Punctele slabe ale diafragmului sînt: fanta anterioară Morgagni și cea posterioară Bochdalek, prin care se produc herniile diafragmatice.

Cu tot aspectul său conglomerat, mediastinul reprezintă totuși un sistem de structură înzestrat cu o deosebită plasticitate. Această plasticitate se datorează arhitecturii sale, compus fiind din straturi sau compartimente viscerale, despărțite prin spații ocupate de țesut conjunctiv lax.

Dezvoltarea spectaculoasă a metodelor de investigații și a tehnicilor anesteziologice și de chirurgie toracică au făcut ca această regiune să devină regiunea cu cele mai bogate și mai complexe metode de investigație. Aproape că nu există metode de investigații care să nu fie aplicate în investigarea acestei regiuni; au fost realizate progrese mari și în studiile de anatomie chirurgicală a mediastinului; vechile cunoștințe devenite clasice, care păreau imuabile, au fost detronate și înlocuite cu noi concepții anatomofuncționale.

## 1. MEDIASTINITELE

Definiția pe care Bariéty și Coury, în tratatul lor „La pathologie du mediastin" au dat-o acestor afecțiuni este mai largă în conținut decît cea delimitată de termenul de mediastinită; astfel, ei au încadrat în capitolul „mediastinitelor" toate alterările inflamatorii și eventual neoplazice sau dismetabolice, susceptibile să intereseze țesutul celulo-grăsos mediastinal. Mediastinitele, în special cele acute, sînt cunoscute de multă vreme. Primul care le-a semnalat a fost Gabon, care a drenat mediastinitele prin perforarea sternului; ulterior, Virchow, Küssmaul, Raymond (1890) au descris cazuri de mediastinite fără să aibă însă posibilitatea de a le explora și a le aprofunda diagnosticul. În ultimele decenii însă, grație posibilităților largi de investigație și de tratament, problemele au putut fi complet elucidate.



Scanned with OKEN Scanner

*Mediastinitele acute* se întîlnesc foarte rar în practica medicală în prezent, datorită folosirii pe scară largă a antibioticelor, din ce în ce mai active și mai eficiente. Noi le-am întîlnit mai mult ca niște complicații din vecinătate: din regiunea bucală și a gîtului deci pe cale descendentă; n-am întîlnit însă cazuri de propagare a infecției pe cale ascendentă (din abdomen sau din lojile renale).

Mediastinitele acute pot fi supurate, sub formă de abcese, sau difuze, sub formă de flegmoane.

*Etiologie.* De la început trebuie să facem o distincție între două forme de mediastinite, pentru a putea înțelege etiologia lor: mediastinite acute primitive și mediastinite acute secundare.

Mediastinitele acute primitive sînt foarte rare și chiar contestate; totuși, pe anumite terenuri deficitare sau cu imunodepresie, pot fi întîlnite în cursul unor septicemii sau în cursul unor boli infecto-contagioase ca de exemplu în tusea convulsivă.

Mediastinitele acute secundare sînt mult mai frecvente decît cele primitive; ele survin după traumatisme sau după unele intervenții pe torace: după pneumonectomii cu rezecții bronșice tip Abott; după rezecții parțiale de trahee cu anastomoză cap la cap; sau după rezecția parțială de perete de trahee, cu grefe tip Gebauer, precum și după esofagoplastii. Mediastinitele acute mai pot surveni secundar unor infecții parietale toracice (ale sternului, cartilagiilor etc.) sau pulmonare, secundar unor perforații esofagiene traumatice sau iatrogene (mai ales în urma dilatațiilor pentru stenozele postcaustice) precum și prin propagare pe cale descendentă, de la infecții buco-faringiene, cervicale sau pe cale ascendentă, de la infecții abdominale (abces subfrenic, peritonită).

Vom prezenta pe scurt formele clinice de mediastinită acută întîlnite în practica medicală:

*Flegmoanele mediastinale* sînt afecțiuni extrem de rare în prezent, localizate în țesutul conjunctiv mediastinal, la început sub forma unei colecții seroase și ulterior transformată în colecție purulentă; din punct de vedere clinic ne găsim în fața unui sindrom mediastinal tipic, asociat cu stare toxiinfecțioasă specifică infecțiilor grave; acest sindrom se manifestă prin febră, oscilantă, frison, adinamie, iar leucograma arată leucocitoză cu polinucleoză.

*Simptomatologia* este generată de sindromul mediastinal de compresiune: dispnee, tuse seacă chinuitoare, uneori cianoză (prin compresiune pe cava superioară), dureri mari retrosternale cu iradieri spre gît, umăr și epigastru; disfagie (din cauza comprimării esofagului), uneori paralizie de nerv recurent. Cu alte cuvinte, asistăm la un sindrom mediastinal de compresiune în toate regiunile sale: anterior (cianoza); mijlociu (dispneea); posterior (disfagia).

*Diagnosticul* se pune pe baza examenului clinic și de laborator.

Elementele clinice care ușurează precizarea diagnosticului sînt:

- Discordanța dintre gravitatea sindromului clinic și examenul radiologic, cvasi-normal, al celor două hemitorace.
- Anamneza cu istoric și debut (mai ales la cele secundare).
- Prezența unui emfizem mediastinal exteriorizat printr-o bombare suprasternală și latero-cervicală.

Elementele furnizate de examenele paraclinice ușurează precizarea diagnosticului: radioscopia, radiografia de față, care arată mărirea umbrei media-



Scanned with OKEN Scanner

stinului, cu marginile rotunjite și radiografia de profil, care arată opacifierea spațiului retrosternal și retrocardiac; în caz de perforație esofagiană sau bronșică, sau fistulă esobronșică perforată, radiografia pune în evidență și emfizemul mediastinal.

*Evoluția.* Înaintea antibioterapiei, evoluția spontană era fatală; astăzi, prin folosirea antibioterapiei mediastinitele pot fi vindecate sau aduse în sfera terapeuticii chirurgicale: drenaj, prin mediastinotomie, în raport cu localizarea dominantă; cele mai multe se drenează prin mediastinotomie anterioară, suprasternală.

*Abcesele mediastinale*, frecvente în epoca preantibiotică, erau foarte detaliat prezentate în tratatele clasice: astfel, Charles-Souligoux în tratatul său de „Pathologie chirurgicale de la Poitrine" îi acordă un interes deosebit (o descriere pe 5 pagini), în timp ce în tratatele moderne abcesul mediastinal este amintit mai mult ca o raritate.

*Semnele clinice* sînt în raport cu topografia abcesului; cele situate în mediastinul posterior sînt mai frecvente, deoarece de cele mai multe ori sînt secundare unor perforații esofagiene. Examenul radiologic este concludent mai ales dacă se administrează și o linguriță de lipiodol; emfizemul mediastinal este prezent.

Abcesele localizate în mediastinul anterior se manifestă prin durere retro-sternală foarte marcată; semne de compresiune ale venei cave superioare; examenul radiografic de față și de profil arată o capacitate rotunjită sau fuziformă, pseudo-tumorală, retrosternală sau laterotraheală; sau, arată opacitate triunghiulară paracardiacă bilaterală.

*Evoluție. Tratament.* Tratamentul general cu antibiotice cu spectru larg, asociat și cu corticoterapie în formele incipiente, poate să ducă la vindecare. În mediastinitele la care tratamentul medical este ineficient, pot apărea complicații ca, de exemplu, difuziunea infecției, la toate regiunile mediastinale și fistulizarea colecției purulente în organele vecine (cel mai adesea în pleură, cu apariția unei pleurezii purulente) sau în pericard, cu apariția unor pericardite supurate; fistulizarea la piele sau chiar în arborele traheo-bronșic.

Tratamentul chirurgical trebuie indicat înaintea apariției complicațiilor; acesta constă în drenajul colecției, pentru abcesele posterioare; tubul de dren se amplasează paravertebral, în raport cu topografia colecției; de obicei sînt localizate în mediastinul posterior, etajul superior deci drenajul se efectuează suprascapular și paravertebral; pentru cele localizate anterior, preferăm drenajul suprasternal; la acest tratament chirurgical vom asocia antibioterapia locală și generală, cu antibiotice conform antibiogramei.

În lipsa antibioterapiei recomandăm perfuziile cu penicilină, 10—20.000.0000 zilnic; ca tehnică chirurgicală a fost recomandată tehnica lui Ouene-Hartman: incizie de 15 cm interscapulo-vertebral, cu rezecția parțială a coastelor (cîte 2 cm din fiecare din primele 3 coaste); se decolează apoi pleura parietală și se pătrunde în mediastinul posterior; se drenează colecția; această tehnică este azi abandonată și înlocuită cu drenajul colecției simplu, fără rezecție de coaste.

*Mediastinitele acute nesupurate* reprezintă stadiul incipient; au fost mai frecvent întîlnite drept complicații ale unor boli infecto-contagioase, mai ales în difterie, laringită acută sufocantă. La acestea noi mai adăugăm și unele complicații după traheostomiile suprasternale.



Scanned with OKEN Scanner

*Diagnosticul* și *tratamentul* sînt aceleași ca și în mediastinitele supurate: antibiotice cu spectru larg și doze mari de corticoterapie + drenaj, în raport cu topografia mediastinitei (drenaj pentru mediastinul posterior sau anterior).

La închiderea acestui capitol trebuie să precizăm că în cele secundare este obligatoriu și tratamentul cauzal; de exemplu, în perforațiile esofagiene vom face sutura perforației și gastrostomia, pentru a pune în repaus suturile; gastrostomia o putem suprima după 21 de zile; în rupturile traheo-bronșice vom efectua obligatoriu sutura bronșică sau rezecția cu anastomoză cap la cap.

*Mediastinitele cronice* au fost multă vreme controversate, din cauza lipsei metodelor exacte de investigație. Mediastinografia, și mai ales mediastinotomia cu biopsie, au putut aduce date valabile în sprijinul unui diagnostic pozitiv real. Afecțiunile sînt extrem de rare; Coury și Bariéty pe 240 de cazuri de tumori mediastinale dau ca procent 2,9 %. Pe statistica noastră, de aproximativ 1 200 tumori mediastinale internate în clinică, din care aproximativ 900 au fost operate, am întîlnit un procent mult mai mare, 6,5 %.

*Etiologie*. Mediastinitele primitive sînt excepțional de rare; în experiența noastră am întîlnit un singur caz, la o tînără de 18 ani, care prezenta clinic sindrom de cavă superioară. Mediastinitele secundare au punct de plecare loco-regional:

- viroze, respectiv adenoviroze (mediastinul fiind și marele puț limfatic);
- pericarditele cronice tuberculoase (azi foarte rare);
- boli ale aparatului respirator, mai ales tuberculoza;
- pleura, mai ales pahipleuritele tuberculoase;
- tumorile mediastinale benigne infectate, mai ales chistele bronhogenetice și chistele dermoide;
- o cronicizare a unor mediastinite acute incorect tratate.

Mediastinitele secundare au puncte de plecare de la distanță: fie de la o actinomicoză cervicală, fie așa-numitele „mediastinoze", descrise de Bariéty și Coury; acestea se întîlnesc în unele afecțiuni metabolice de supraîncărcare adipoasă sau de perturbare lipoidoprotidică.

Din punct de vedere anatomopatologic, mediastinitele se pot împărți în mediastinite cronice supurate, mai ales ca abcese reci tuberculoase și în mediastinite cronice scleroase (forma cea mai frecventă).

*Simptomatologia* este în raport cu regiunea mediastinală unde este localizată infecția:

Mediastinitele anterioare reproduc sindromul mediastinal anterior, sindromul de cavă superioară sau inferioară (sindromul Pick patognomic pentru pericarditele constrictive).

Mediastinita mijlocie este caracterizată prin dispnee marcată, cu tuse iritativă, sindrom bronhorecurențial, disfonie.

Mediastinita posterioară se manifestă prin disfagie, sindrom Claude Bernard-Horner).

*Examene de laborator* ce trebuiesc efectuate:

a. Radiografia de față, care arată mărirea bilaterală a umbrei mediastinale, iar cea de profil sau oblică, sau mai ales tomografiile de profil, arată opacifierea spațiilor retrosternale și retrocardiace.

b. Bronhografia și esofagografia pot arăta o deplasare a acestor organe.

c. Mediastinografia gazoasă este cea mai importantă și ne furnizează semne aproape patognomice:



Scanned with OKEN Scanner

— mărirea patologică a umbrei mediastinale;
— absența decolării pleurei mediastinale;
— opacifierea zonelor pe care mediastinografia, la un individ normal, le-ar face hiperclare: spațiile intratoracice, spațiul retrosternal, cadranul anterosuperior și cel posteroinferior.

d. Mediastinoscopia poate furniza date precise privind diagnosticul diferențial.

e. Mediastinotomia anterolaterală, în concepția noastră este metoda cea mai sigură de diagnostic; oferă un dublu avantaj: permite palparea cu degetul a mediastinului și senzația tipică de mediastin „lemnos"; biopsia unui fragment de țesut și examenul histopatologic al acestuia, poate oferi date concludente.

Tratamentul medical trebuie să fie etiologic; în mediastinitele de etiologie tuberculoasă se administrează tuberculostatice; în cele nespecifice, antibioterapie + corticoterapie; în cele abcedate, antibiotice + drenaj chirurgical.

## 2. TUMORILE ȘI CHISTELE MEDIASTINALE

Patologia tumorilor mediastinale a fost mult aprofundată și cercetată în ultimele decenii; de la monografia excelentă a lui Bariéty și Coury și pînă azi, au apărut nenumărate lucrări consacrate acestei patologii. Clinica noastră i-a acordat, de asemenea, deosebită importanță; grație unei mari experiențe, peste 1.200 de tumori mediastinale internate în clinică, dintre care aproximativ 900 au fost operate și peste 80% din ele operate în ultimii 18 ani, am putut elabora mai multe lucrări publicate în țară și străinătate, prezentate la diferite conferințe sau congrese și care au făcut obiectul a mai multe teze și lucrări de diplomă (tabelul XI.I).

Însuși termenul de tumori mediastinale a fost disecat și analizat și totuși nici pînă azi problemele n-au fost elucidate. Astfel, tumorile organelor mediastinale ca tumorile traheale, de esofag și de bronșii primitive, nu sînt stabilite în cadrul tumorilor mediastinale, deși topografic sînt în mediastin, în timp ce, de exemplu, chistele hidatice mediastinale sînt studiate în cadrul tumorilor mediastinale parazitare.

O problemă deosebită este și problema clasificării mediastinale; nici aici nu există o unanimitate de păreri asupra criteriului cel mai corect de clasificare. Se cunosc o mulțime de clasificări: unele bazate pe criteriul anatomopatologic, propusă de Bariéty și Coury (1958), altele anatomotopografice, propuse de Blades (1961), Peabody (1964); alte clasificări au fost propuse de Lenk (1929), Mahon și Grow (1947), Bauer și Stoffregen (1958).

Pe baza propiei noastre experiențe, considerăm că cea mai acceptabilă, din punct de vedere practic, este totuși clasificarea anatomotopografică deoarece:



Scanned with OKEN Scanner

*Tabelul XI. 1*

**Tumorile și chistele mediastinale operate în clinică între 1950 și 1985 (651 cazuri)**

| *Forma anatomo-clinică* | *Nr. cazuri* | *% din tumori și chistele mediastinale* |
|---|---|---|
| Tumori neurogene | 110 | 18 |
| Tumori ganglionare | 144 | 25 |
| Tumori timice | 34 | 5,5 |
| Fibroame și fibromioame | 49 | 7,5 |
| Lipoame mediastinale | 16 | 2,4 |
| Hamartocondroame | 9 | 1 |
| Fibrosarcoame | 13 | 1,5 |
| Gușa intratoracică | 22 | 3 |
| Leiomiom esofagian | 2 | 0,2 |
| Tumori mediastinale metastazice | 6 | 0,6 |
| Chiste benigne mediastinale | 246 | 37,5 |
| TOTAL | 851 | 100% |

1. Cu rare excepții, fiecărei regiuni mediastinale îi sînt propii anumite tumori mediastinale (fig. XI.1).

2. Sindroamele mediastinale sînt specifice fiecărei regiuni topografice mediastinale și unui tip anatomopatologic de tumoră. Cu alte cuvinte, diferitele tipuri de tumori dintr-o anumită regiune mediastinală determină același sindrom mediastinal.

3. Din punct de vedere chirurgical este utilă clasificarea anatomotopografică care ne orientează asupra căii de abord, specifice fiecărei regiuni topografice a mediastinului.

Pentru o mai bună cunoaștere a acestei probleme vom prezenta și clasificarea propusă de Bariéty și Coury pe baza criteriului anatomopatologic:

A. *Tumori neganglionare*

I. Tumori disembriogenetice

1. Homeoplastice, derivate din țesut normal, situat în mediastin: chiste bronhogenetice, chiste pleuropericardice, gastrogenetice, limfangioame, meningocele.



Scanned with OKEN Scanner

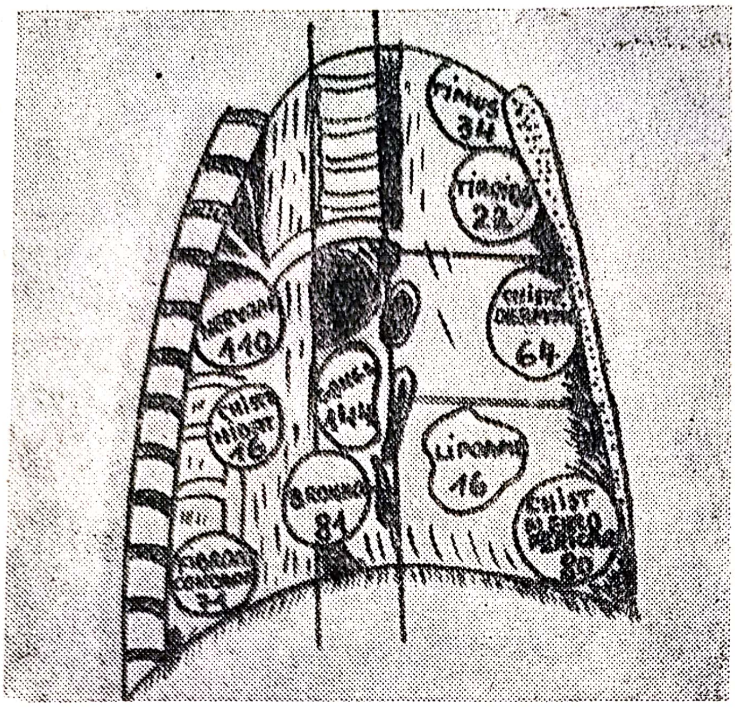


*Fig. XI.1.* — Localizarea tumorilor mediastinale.

2. Heteroplastice, derivate din țesututri care nu sînt situate în mod normal în mediastin: teratoame, chiste dermoide, corioepiteliomul primitiv (rarisim).

II. Tumori derivate din țesuturi mediastinale adulte: — lipomul, fibromul, xantomul, timoamele, gușile endotoracice, tumorile paratiroidiene, simpatoblastoamele, neurinoamele.

III. Tumori parazitare: chistele hidatice mediastinale.

B. *Tumori ganglionare*

1. Tumori limfoganglionare primitive.
2. Tumori limfoganglionare mediastinale secundare.
3. Adenopatii mediastinale pseudotumorale: tuberculoză (cazeoame), sarcoidoza (BBS); adenopatii (tip Löfgren etc.).

Clasificarea adoptată de noi este, așa cum 'am 'arătat, cea anatomotopografică, modificată de noi astfel:

A. Tumori mediastinale anterioare:

I. Etajul timovascular:
1. timoame;
2. limfangioame;
3. chiste dermoide (mai rar);
4. guși endotoracice.

II. Etajul cardiopericardic:
1. chiste pleură-pericardice;
2. lipoame;



Scanned with OKEN Scanner

3. fibroase;
4. chiste dermoide;
5. sarcoame.

B. Tumori mediastinale mijlocii:
1. tumori limfoganglionare benigne;
2. tumori limfoganglionare maligne;
3. adenopatii BBS;
4. cazeoame tuberculoase;
5. chiste bronhogenetice
6. guși endotoracice.

C. Tumori mediastinale posterioare:
1. neurinoame;
2. neurofibroame;
3. simpatoblastoame;
4. fibroame;
5. guși endotoracice;
6. tumori paratiroide;
7. chiste enterogene.

D. Tumori mediastinale fără topografie specifică:
— gușile endotoracice care se pot localiza în toate regiunile mediastinale.

## 3. TUMORILE MEDIASTINALE ANTERIOARE

Aceste tumori au cîteva criterii caracteristice: sînt în marea majoritate benigne; cele endocrine sînt benigne dar pot degenera; atît cele benigne (prin creștere și compresiuni mecanice) cît și cele maligne, pot realiza sindromul tipic de venă cavă superioară.

În ceea ce privește calea de acces în abordul tumorilor mediastinale, noi considerăm că ele trebuiesc adaptate topografiei tumorilor; la nevoie trebuie asociate cu cervicotomiile, mai ales în patologia de graniță; sau trebuiesc folosite artificii tehnice, pentru a avea o lumină mai bună, așa cum am practicat și noi, precum se vede în schema alăturată (fig. XI.2).

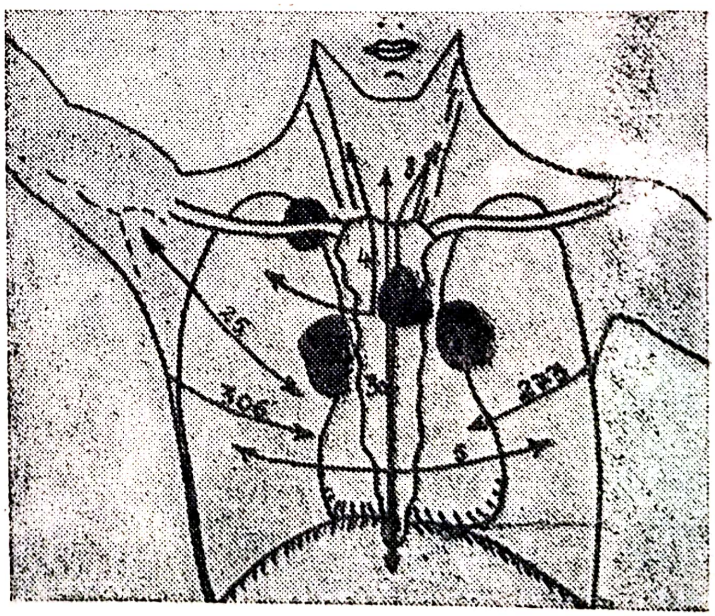


*Fig. XI.2.* — Căile de abord chirurgical în tumorile mediastinale.

**Timoamele.** În cadrul patologiei mediastinale, patologia timusului ocupă un loc bine delimitat datorită unei topografii net delimitată — loja timică.

Patologia timusului este cunoscută încă din secolul XVII-lea; Lettulle, Virchow (1890), Seybold, Santy, Galy, Rubaskov (1911) fac un studiu critic pe 69 de necropsii.

Termenul de timon a fost creat de Grand Lomme în 1900 și de atunci este folosit în mod curent în patologia tumorilor timice.

*Istoric.* După 1947 apar multe lucrări privind patologia timusului: Peabody consideră că 10% din tumorile mediastinale sînt de origine timică. Santy, în statistica sa operatorie, găsește că 15% din cazurile cu tumori mediastinale sînt de origine timică iar 2/3 din tumorile timice sînt benigne.

În statistica noastră de 900 tumori mediastinale operate, avem un număr de 46 de cazuri de tumori timice, ceea ce reprezintă un procent de 5%.

*Frecvența* mai mare este între 0 și 15 ani și între 36 și 50 de ani. După Santy și Sauvage, procentul de 19% este între 1 și 10 ani și 17% după 40 de ani. Este mai frecvent la femei decît la bărbați. După statistică noastră sînt 17 bărbați și 29 de femei, repartizați după vîrstă:

| | | |
|---|---|---|
| — 0— 5 ani | ..... | 7 cazuri |
| — 6—25 ani | ..... | 4 „ |
| — 26—35 ani | ..... | 5 „ |
| — 36—50 ani | ..... | 22 „ |
| — 51—65 ani | ..... | 8 „ |

Majoritatea statisticilor susțin că malignitatea tumorilor timice, după vîrsta de 40 de ani, este de 70%.

*Clasificări.* Au fost propuse multe clasificări, dar pînă acum nu avem o clasificare perfectă. Linder propune următoatea clasificare:

— tumori timice benigne;
— tumori timice maligne;
— chiste timice.

Hownietz propune următoarea clasificare:

— tumori timice limfo-epiteliale;
— tumori timice limforeticulare;
— carcinoame timice.

*Anatomie patologică.* Din punct de vedere anatomopatologic, hiperplazia timică întîlnită mai frecvent la copii, între 0 și 1 an, poate fi luată drept o formație tumorală, mai ales cînd este asociată cu miastenia; anatomopatologic se găsesc celule Hassal, celule specifice hiperplaziei timice.

Tumorile benigne timice sînt, în majoritatea cazurilor, încapsulate, predominînd țesutul conjuctiv care îi dă un caracter dur histologic; aceste tumori sînt constituite din celule mici (timocite) și celule mari reticulare, în care se găsesc foarte rar celule Hassal; alteori se găsesc adevărați timomi chistici.

Se consideră că majoritatea tumorilor timice încapsulate sînt benigne (84% din cazuri — Mathey).

Tumorile maligne: macroscopic au aspect boselat, polilobat, sînt friabile, ușor sîngerînde, uneori putînd avea mai multe localizări (pleură, plămîni, pericard, diafragm). Tumora este aderentă de planurile vecine; uneori este însoțită de exsudat pleural și pericardic, serohemoragic. Produce metastaze în alte organe ca: ficat, rinichi, os; sînt foarte rare.



Scanned with OKEN Scanner

*Simptomatologie.* Majoritatea cazurilor au fost asimptomatice în cazuistica noastră. Simptomele care apar sînt date de compresii mecanice pe organele mediastinale, pe trahee, cu jenă respiratorie, tuse iritativă și pe cava superioară, îmbrăcînd semnele clinice ale tumorilor mediastinale anterioare. Nu există semne clinice caracteristice tumorilor timice decît atunci cînd există asocieri cu alte boli: miastenie, leucoză; pe cazuistica noastră a fost foarte rară asocierea cu miastenia gravis.

Sindromul de compresiune mediastinală este prezent atunci cînd tumora invadează organele vecine, în special și traheea.

Alte simptome sînt tulburările cardiace ca: tahicardia și crizele pseudoanginoase; acestea sînt mai frecvente, fără a fi un semn patognomic. Starea generală a bolnavilor se menține însă în general bună, cu excepția cazurilor cu forme maligne și rapid invadante.

*Examene de laborator.* Examenul radiologic toracic este elementul de bază care stabilește diagnosticul de tumoră mediastinală. Radiografia pulmonară de față pune în evidență prezența unei formații omogene, de dimensiuni variabile, cu contur net sau estompat, cu formă rotundă, ovoidă sau trapezoidală, cu localizare retrosternală în loja timică (fig. XI.3).

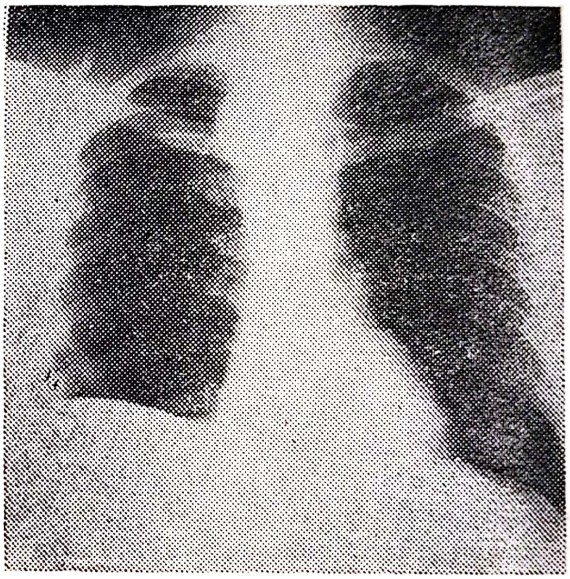

*Fig. XI.3.* — Tumoare timică benignă; radiografie de față.

Radiografia de profil și tomografia de profil pun în evidență prezența tumorii în loja timică. Mediastinografia gazoasă poate pune în evidență relațiile tumorii cu celelalte organe de vecinătate, vizibile în contrastul gazos. Alte metode de investigație ca: bronhoscopia, esofagografia, măsurarea tensiunii venoase, tomografia computerizată vin să completeze mijloacele de investigație, în precizarea diagnosticului de tumoră timică.

*Diagnosticul* este deseori simplu de precizat pe baza examenelor de laborator, mai ales cele radiologice; dacă are o miastenie la proba cu prostigmină, electromiografia prezintă, de asemenea, elemente foarte prețioase.

Diagnosticul diferențial se poate face cu majoritatea tumorilor mediastinale cu sediul în mediastinul anterior și superior:

a. gușile endotoracice care prezintă o opacitate cu pedicul larg către regiunea cervicală; scintigrafia tiroidiană poate elucida diagnosticul;

b. teratoamele și chistele dermoide, mediastinale, acestea au însă sediul mai jos decît loja timică;

c. cu chistele pleuro-pericardice; acestea de asemenea au sediul de elecție către unghiul cardiofrenic (am întîlnit însă și timoame situate supradiafragmatic);

d. cu limfoamele benigne sau maligne;

e. cu abcesele reci tuberculoase;

f. cu anevrismele de aortă sau trunchiul branhiocefalic;

g. cu limfosarcoamele.



Scanned with OKEN Scanner

*Evoluția* este în raport de următorii factori:
— de asocierea cu alte boli, ca miastenia;
— de apariția unor anemii secundare grave sau leucoze;
— de caracterul malign sau benign al tumorii;
— de gradul de radicalitate al actului operator;

Evoluția spontană a tumorilor timice maligne este gravă; ele se complică cu sindrom de cavă, cu tot cortegiul de suferințe. În timoamele asociate cu miastenie gravis de asemenea evoluția este gravă.

*Tratamentul.* Odată precizat diagnosticul de tumoră timică, intervenția chirurgicală se impune, chiar dacă tumora este asociată cu alte afecțiuni.

Asupra căii de acces s-a recomandat inițial sternotomia verticală totală, uneori prelungită cu cervicotomia.

Calea de elecție recomandată de majoritatea autorilor la care ne asociem și noi, este toracotomia posterolaterală dreaptă (Mathey-Coury), deoarece această cale păstrează integritatea peretelui toracic necesară mai ales la bolnavii cu miastenie. Sternotomia transversală nu este recomandată deoarece deschide ambele cavități pleurale și impune drenajul lor.

Toracotomia posterolaterală utilizată de majoritatea autorilor, și de noi, prin spațiul 4-5 intercostal, dă o lumină largă; se pot controla eventualele metastaze pleurale, pericardice sau pulmonare; se poate face o inventariere precisă a leziunii; poate fi ușor disecată de vena cavă superioară.

Avînd în vedere evoluția și complicațiile acestor tumori, precum și tendința celor benigne de a degenera, considerăm că diagnosticul precoce al tumorilor timice trebuie făcut precoce, cu ajutorul investigațiilor radiologice și clinice. Toracotomia se impune în toate cazurile de tumori timice, iar postoperator trebuie avut în vedere că pot apărea insuficiențe respiratorii acute, mai ales la bolnavii cu miastenie. Rezultatele imediate și la distanță sînt în raport direct cu precocitatea diagnosticului și cu tipul histopatologic de benignitate sau de malignitate ale tumorii.

**Chistele pleuropericardice sau celomice** sînt încadrate la capitolul „tumori mediastinale" pentru localizarea lor; impropriu sînt denumite tumori; de altfel noi am intitulat corect capitolul: „Tumori și chiste mediastinale" și nu „Tumori mediastinale" deoarece în mediastin întîlnim tumori dar și foarte multe formații chistice.

Chistele pleuropericardice nu sînt așa de rare cum s-a susținut în tratatele clasice; pe statistica noastră am întîlnit un număr de 78 de chiste pleuropericardice localizate atît în dreapta cît și în stînga.

*Clasificarea.* Majoritatea chistelor pleuropericardice situate în mediastinul anterior, etajul mijlociu, sînt legate de diafragm, dar sînt în contact direct cu pericardul. Ele se întîlnesc mai frecvent, fapt confirmat și de experiența noastră.

*Anotomie patologică.* Macroscopic chistul are un înveliș seros, de formă ovoidă, cu conținut lichid. Lichidul este clar, limpede, acvatic („Spring Water cyst"), aspect de transsudat sărac în elemente celulare și albumină; uneori conține colesterol.

*Patogenie.* Aceste chiste sînt disembrioplazii homeoplastice, ca urmare a unui viciu de dezvoltare a lacunelor celomice; în loc să fuzioneze cu vecinele, pentru a forma cavități plurale și pericardice, unele dintre lacunele celomice se izolează și evoluează independent, dînd naștere acestor chiste celomice.



Scanned with OKEN Scanner

*Simptomatologie*. Evoluția este asimptomatică; cel mai adesea formațiunile sînt descoperiri radiologice întîmplătoare. În cazul că dimensiunile chistului sînt mari (ca și în cazurile operate de noi) apare o simptomatologie funcțională manifestată prin: dureri toracice, dispnee, palpitații, tahicardie.

Examenul radiologic, de față și de profil, furnizează datele cele mai prețioase, cu ajutorul cărora se pune diagnosticul.

Radiografia de față arată o opacitate ovoidă, omogenă, lichidiană, situată în unghiul cardiofrenic drept sau stîng, în contact cu diafragmul și făcînd corp comun cu pericardul. Noi am descris, ca element ajutător în diagnosticul diferențial, un unghi ascuțit pe care opacitatea îl formează cu diafragmul, în zona de contact dintre opacitate și diafragm (fig. XI.4).

Radiografia de profil arată aceeași imagine ca și imaginea din față.

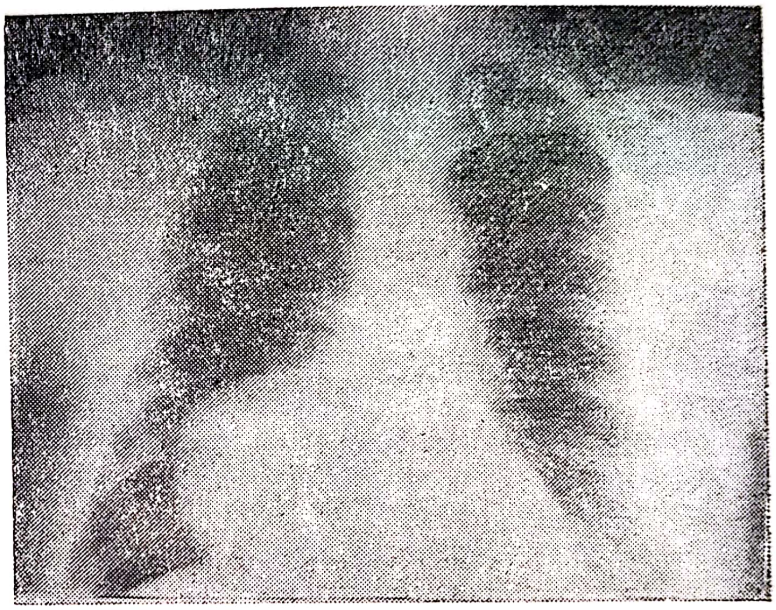

*Fig. XI.4.* — Chist pleuropericardic drept; radiografie de față.

La examenul radiografic noi am descris, de asemenea, și travee fibroase, care se văd prin transparența chistului și care sînt date de unele îngroșări și „gîtuiri" ale peretelui chistului. Opacitatea își modifică forma (fiind lichidiană), în inspir și în expir, ca și la schimbarea poziției (de exemplu, în poziția Trendelenburg).

Pentru chistele pleuropericardice situate mai sus, departe de diafragm, diagnosticul pozitiv este foarte dificil.

*Diagnosticul diferențial* îl facem cu toate opacitățile lichidiene:

a. chiste hidatice;
b. chiste bronhogenetice;
c. tumori mediastinale (timoame situate jos, lipoame, fibroame);
d. cu tumori pleurale benigne;
e. cu limfangioame chistice;
f. cu anevrismul cardiac;
g. cu hernii diafragmatice prin fanta Larey; în cazurile în care este herniat epiploonul, examenul în Tendelenburg, cu pastă baritată, este negativ;
h. cu chistele hidatice de dom hepatic;
i. cu malformații diafragmatice (diafragm „en brioche").



Scanned with OKEN Scanner

Pentru a veni în ajutorul diagnosticului, noi recomandăm și examenul radiologic de față și de profil, după efectuarea unui pneumoperitoneu.

*Evoluția* este lentă; complicațiile sînt excepțional de rare (de exemplu spargerea chistului în urma unor traumatisme toracice).

*Tratament.* În caz de diagnostic pozitiv, unii autori au recomandat abținerea de la tratamentul chirurgical și efectuarea unor puncții aspirative. De cele mai multe ori diagnosticul pozitiv lipsește; în astfel de cazuri, tratamentul chirurgical se impune. Se efectuează toracotomie posterolaterală prin spațiul V intercostal; se pătrunde în spațiul pleural mediastinal și se decolează chistul extrăgîndu-se intact, punîndu-se o ligatură în pedicului său. Atenție la nervul frenic care trebuie menajat, putînd fi aderent la peretele chistului.

Se drenează hemitoracele respectiv și se refac planurile anatomice. Evoluția postoperatorie este foarte favorabilă, prognosticul bun; nu s-au descris recidive, chiar dacă chistul s-a spart în timpul intervenției; totuși considerăm că peretele trebuie rezectat complet, fără să rămînă funduri de sac.

**Chistele dermoide** sînt disembrioplazii heteroplastice, situate în mediastinul anterior, de preferință în etajul inferior; noi le-am întîlnit însă și în etajul superior al mediastinului anterior.

Termenul de chist dermoid este impropriu, de aceea a fost contestat deoarece s-a constatat că în structura sa pot fi găsite uneori elemente din toate cele 3 foițe: mezo-, ecto- și endoderm; de aceea s-au propus ca mai corecte termenele de „teratoame embrionare", sau „tumori teratoide"; termenul propus de Coury: „disembrioame heteroplastice" este cel mai corect; termenul de chist dermoid a rămas însă în limbaj, de aceea l-am folosit și noi, dar cu sublinierea că este impropriu.

Istoric. Aceste chiste se cunosc de multă vreme; în anul 1810, Rubino de Parme a publicat prima observație; au adus contribuții, la rîndul lor, Verneil (1855), Rensak, Raunelongue, Morris (1905), Harrington (1937); mai ales Coury, în teza sa din 1945, face o analiză și o punere la punct a problemei chistelor dermoide pe 360 de cazuri.

*Etiologia* este incomplet elucidată: se întîlnesc la toate vîrstele, de la nou-născut pînă la bătrîn, afectînd mai pregnant femeile.

*Patogenia* este incomplet elucidată: s-au elaborat o mulțime de teorii, dar nici una nu răspunde la toate întrebările puse de aceste disembrioplazii heteroplastice. Le amintim pe cele mai cunoscute:

1. Teoria inclusiunii emisă de Verneuil în 1852 și formulată astfel: „chistele dermoide mediastinale sînt datorate unei inclavări cutanate a embrionului, din care o parte rămîne pentru a zace astfel în spate, în timp ce dezvoltarea fetală ar fi inclavată în sînul altor țesuturi și ar da loc la formarea unui chist". Această teorie nu mai este azi acceptată.

2. Teoria malformației din organele vecine: timus, tiroidă, esofag, aparat respirator. Această teorie ar putea explica prezența în chistele dermoide a epiteliului cilindric cu cili vibratili și a epiteliului pavimentos; ea a fost preluată de Schumberger (1946).

3. Teoria bigerminală, emisă de Geoffroy Sauwit Hilaire și presupune că 2 feți gemeni s-ar dezvolta inegal unul incluzîndu-l pe celălalt, iar chistul dermoid ar fi relicvatul embrionar al foetusului. Această teorie a fost combătută de Buke (1924) și Nicolson (1950).



Scanned with OKEN Scanner

Totuși, pe experința noastră am întîlnit cazuri de chiste dermoide la care structura din interior avea aspectul unui „rulaj de foetus pietrificat"; credem că teoria are un sîmbure de adevăr (fig. XI.5 și XI.6).

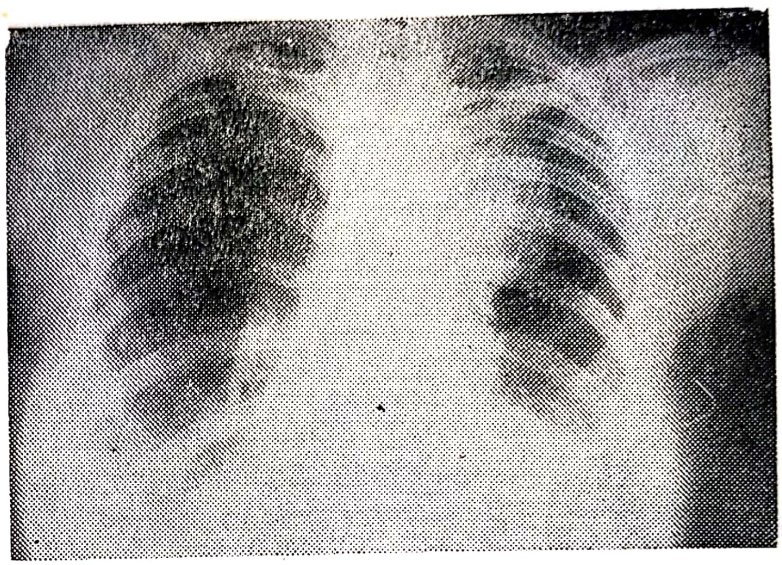

*Fig. XI.5.* — Chist dermoid mediastinal stîng.

4. Teoria monogerminală este mai completă; ea are două variante:

a. Teoria blastomerică emisă de Roux și susținută de Bennet (1907), de Wilms și de Lécine. Această teorie explică diversitatea și complexitatea disembrioplazică, dar nu poate explica sediul mediastinal și structura tridermică, de aceea a fost abandonată.

b. Teoria partogenezei gonadoblastice. Celule gonadoblastice (celule de reproducere primitivă, care iau naștere între mezoderm și ectoderm) ar migra pe cale vasculară și s-ar fixa pe fața profundă a viitorului epiteliu germinativ. În cursul acestei migrări, unele celule s-ar opri accidental în capilare și unele dintre ele ar dispare; altele s-ar putea fixa, ar fi capabile să prolifereze și ar da naștere la disembrioane; localizarea mediastinală anterioară a acestora se explică prin complexitatea vasculară a mediastinului în etapa foetală, în etapa nou-născutului.

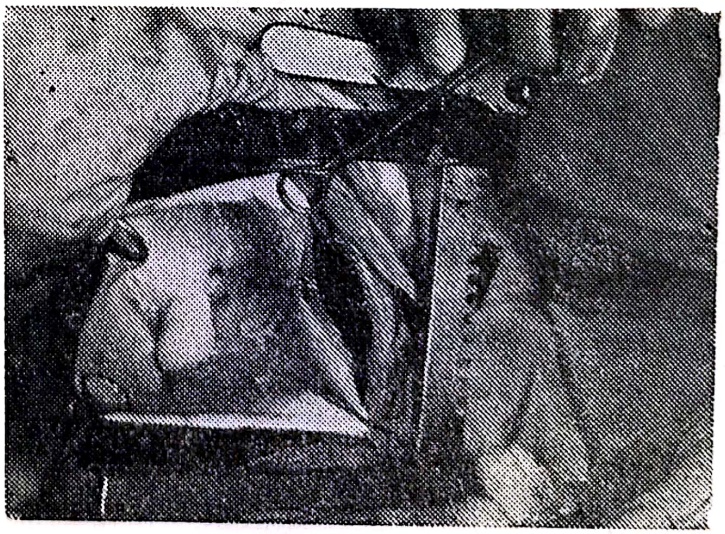

*Fig. XI.6.* — Chist dermoid mediastinal anterior drept deschis; s-a evacuat conținutul lichidian și se văd pe peretele profund al chistului resturile unui embrion (fotografie intraoperatorie).



Scanned with OKEN Scanner

Aceasta este teoria cea mai admisă astăzi; nici ea nu răspunde însă la toate problemele acestor disembrioplazii heteroplastice.

*Simptome.* Evoluția chistelor dermoide este extrem de lentă și în marea lor majoritate, fără complicații; ele sînt descoperite cel mai adesea întîmplător, la vîrsta adultă.

Odată cu creșterea formației apar însă și semnele clinice:

a. Durerile sînt cele mai importante semne clinice; uneori ele sînt dramatice, alteori fruste, rareori absente; alteori apare numai în decubitus sau fără să aibă un caracter specific. Durerea este toracică, tip intercostal cu iradiere scapulară; alteori pot iradia în epigastru sau chiar în regiunea lombară.

b. Dispneea este un simptom mai rar întîlnit în evoluția acestor disembrioplazii.

c. Tusea este de asemenea un simptom constant; unii autori au citat cazuri de expectorație cu fire de păr; în asemenea cazuri probabil că este vorba de chiste dermoide aderente de plămîn, supurate și fistulizate în bronșii.

d. Tulburările mediastinale sînt variabile în raport cu topografia și cu dimensiunile chistului dermoid, care poate realiza în evoluția sa sindromul tipic de compresiune mediastinală. În experiența noastră am întîlnit cazuri în care se realiza un sindrom de compresiune mediastinal anterior și mijlociu tipic: sindrom de cavă și dispnee marcată; examenele traheo-bronhoscopice arătau stenoze marcate pe trahee și pe ambele primitive, fapt ce pleda pentru diagnosticul de tumoră malignă inoperabilă; toracotomia exploratorie a precizat însă diagnosticul și a permis extirparea chistului.

Alte simptome generate de compresiunea mediastinală sînt: neregularități ale pulsului radialei la cele două membre superioare; sindromul Claude Bernard-Horner; disfonia, paralizia de recurent; edem în pelerină cu circulație colaterală prin compresiune pe cava superioară.

*Diagnostic.* Examenul clinic este sărac în semne din cauza faptului că formația este situată pe mediastin; celelalte examene sînt însă foarte folositoare.

1. Examenul radiologic furnizează datele cele mai valoroase pentru precizarea diagnosticului deoarece indică unele detalii caracteristice:

a. Sediul — mediastinul anterior.

b. Forma — imagine ovoidă, rotunjită, cu contur net, de mărime variabilă (de la 5 cm la dimensiuni foarte mari — cît un cap de făt).

c. Densitatea mai mare decît a umbrei cardio-vasculare, cu calcificări în interior. Pe lîngă acest semn patognomic, P. Lemister a mai descris un semn radiologic: o linie orizontală care ar separa două straturi de lichid de densitate optică diferită. Noi n-am remarcat acest semn.

d. Imaginea radiologică este imobilă, fără să fie modificată de mișcările respiratorii sau de poziție, cum se întîmplă la chistele pleuro-pericardice.

Diagnosticul diferențial se face cu următoarele afecțiuni:

1. Tumorile mediastinale anterioare: lipoame, chiste pleuropericardiace, corioepitelioame, seminoame, sarcoame etc.

2. Tumori bronho-pulmonare periferice, chiste bronhogenetice, guși endotoracice.

3. Hernii diafragmatice.

4. Anevrisme vasculare periferice.



Scanned with OKEN Scanner

Pentru chist dermoid pledează imaginea radiologică (calcificările), starea generală foarte bună a bolnavului.

*Tratamentul* este exclusiv chirurgical: abord prin toracotomie, reperarea formației și aplicarea următoarei tehnici: deschiderea cavității și aspirarea conținutului; deterjarea mecanică a cavității și extirparea cît mai mult posibil a pereților săi. Nu se poate niciodată enuclea total chistul, de aceea putem să lăsăm o parte din perete pe organele vitale: cord, trahee, cavă, pentru a evita unele accidente grave.

**Lipoamele** sînt tumori mediastinale foarte rare; se observă la ambele sexe, după părerea noastră mai frecvent la femei și mai ales la obeze.

Originea lor congenitală a fost susținută de Heuer; marea majoritate a autorilor consideră lipoamele ca fiind dobîndite, derivînd din țesutul celulograsos mediastinal.

Localizarea lor de predilecție este mediastinul anterior, etajul inferior.

*Anatomie patologică.* Lipoamele sînt unice, bine încapsulate, de consistență elastică, omogenă, de dimensiuni în general mari, de la 1 kg la 12,430 kg (cazul citat de Andrews). Alteori, lipomul poate fi polimorf, insinuîndu-se printre organele mediastinale; alteori el poate fi parietomediastinal, sub formă de tumoră cervico-mediastinală sau abdomino-toracică prin fanta lui Lerrey.

Există și forme maligne: liposarcoame, lipofibroame; sarcoamele sînt extrem de rare.

Simptomatologia este foarte săracă; lipoamele sînt cel mai adesea o descoperire întîmplătoare; starea generală este foarte bună, iar examenul radiologic decelează o formație tumorală mediastinală situată anterior, supradiafragmatic (fig. XI.7).

Diagnosticul pozitiv este dificil; diagnosticul diferențial trebuie făcut cu toate formațiile opace mediastinale; o serie de investigații sînt necesare pentru stabilirea diagnosticului; efectuarea unui pneumoperitoneu, urmat de examenul radiologic, precum și examenul baritat al tubului digestiv, în poziția Trendelenburg.

*Tratamentul* este chirurgical, se extirpă formațiunea lipomatoasă cu ligatura a 1—2 pediculi subțiri. Indicația chirurgicală este pusă cel mai ades

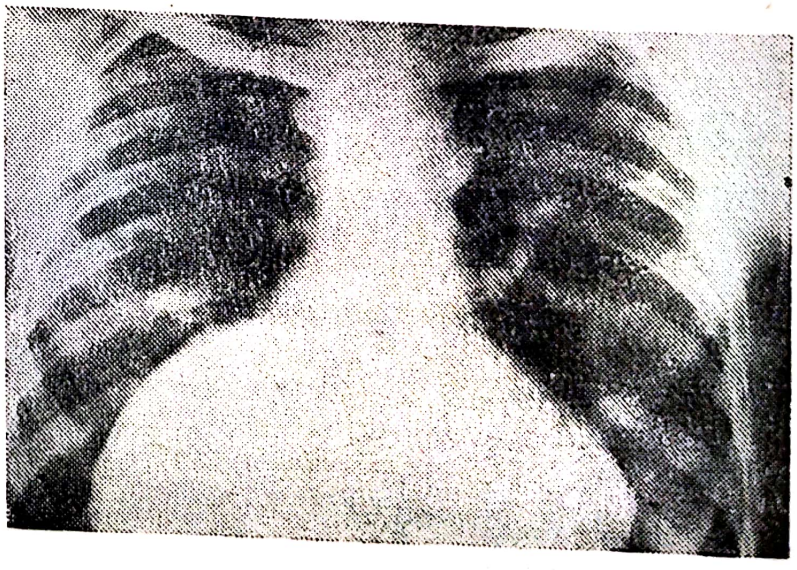

*Fig. XI.7.* — Lipom mediastinal antero-inferior.



Scanned with OKEN Scanner

în lipsa unui diagnostic pozitiv. În prezența unui diagnostic pozitiv, mai ales la obezi, se impune regim alimentar.

**Fibroamele și fibrosarcoamele** sînt tumori extrem de rare; se pot localiza în mediastinul anterior, etajul inferior, dar pot fi întîlnite și în alte regiuni ale mediastinului (fig. XI.8).

Imaginea radiologică este ovoidă, bine delimitată; diagnosticul pozitiv este extrem de rar stabilit; de aceea se impune tratamentul chirurgical, mai ales și pentru faptul că fibroamele pot degenera; în fibrosarcoame exereza totală este dificilă, de aceea exereza va trebui completată cu iradiere postoperatorie (fig. XI.9).

**Chistele hidatice mediastinale.** Echinococoza hidatică mediastinală este extrem de rară; pe experiența noastră de aproximativ 2.000 de cazuri de chiste hidatice toracice operate, am întîlnit-o doar în 19 cazuri (fig. XI.10).

Diagnosticul pozitiv este dificil; chistele hidatice pot fi confundate cu toate formațiile chistice și cu toate tumorile mediastinale.

Tratamentul este chirurgical: toracotomie, puncție cu evacuarea conținutului și a membranei hidatice.

**Limfangioamele chistice** sînt tumori disembrioplazice de origine vasculară, extrem de rare (1,3% după Peabody); se pot întîlni de la nou născuți pînă la bătrînețea înaintată; exemplificăm cu un caz la un copil de 8 luni (citat de Weber) și a unui bătrîn de 80 de ani (citat de Gross).

Sediul de predilecție este mediastinul anterior, etajul timo-vascular.

*Anatomopatologic* se pot întîlni mai multe forme:

a. limfagioame cervico-mediastinale;

b. limfagioame mediastinale propriu zise, (foarte rare);

c. tumori chistice de origine timisă, histologie asemănătoare cu cea a limfangioamelor.

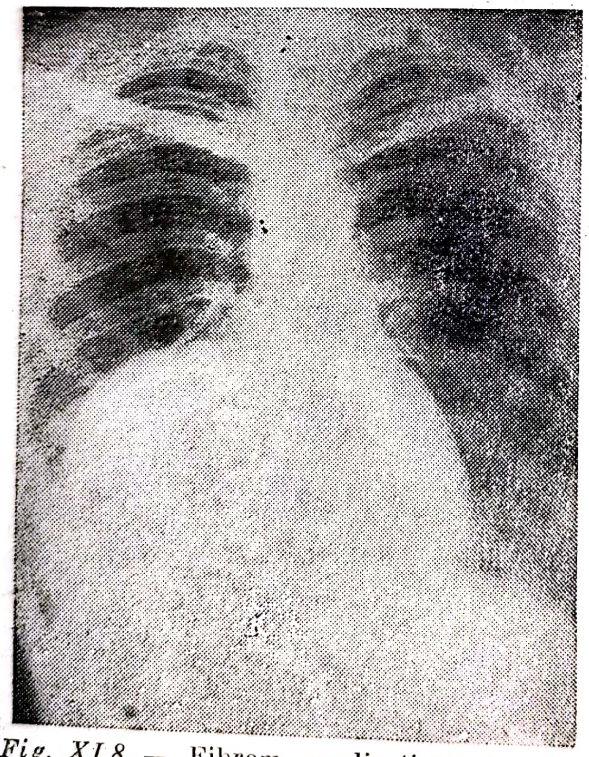

*Fig. XI.8.* — Fibrom mediastinal gigant drept; radiografie de față.

*Fig. XI.9.* — Fibrosarcom mediastinal drept.



Scanned with OKEN Scanner

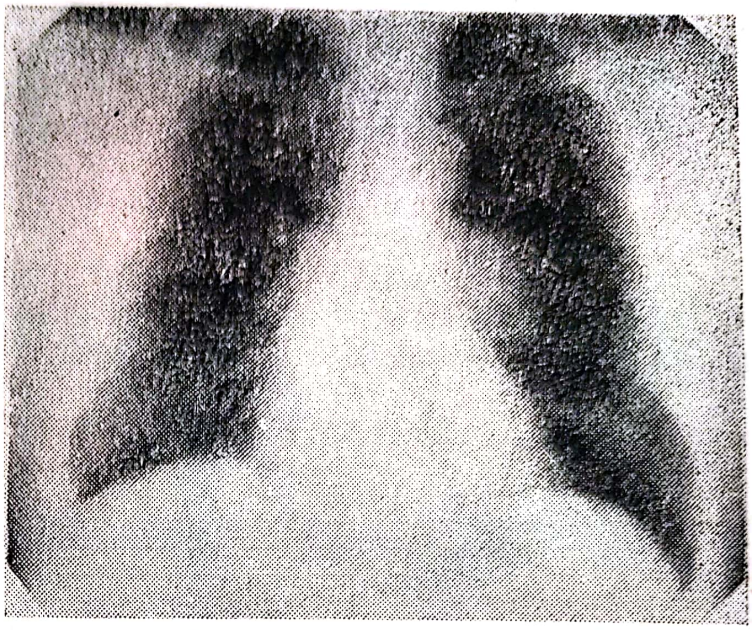

*Fig. XI.10.* — Chist hidatic mediastinal sting.

*Patogenie.* Limfangioamelor chistice sînt cauzate de izolarea precoce apoi, de dezvoltarea secundară a mai multor saci limfatici, situați cervical și care ulterior migrează în mediastin; porțiunea cervicală poate persista și atunci avem limfangioame cervico-mediastinale; dacă persistă avem limfangioame mediastinale tipice.

*Diagnosticul* este practic imposibil de stabilit, deoarece examenele sînt sărace în informații, examenul radiologic arată o opacitate rotundă sau polilobată, bine delimitată, care se deformează în timpul mișcărilor respiratorii (fig. XI.11).

*Tratamentul chirurgical* este foarte dificil, deoarece nu găsim plan de olivaj; există aderențe intime cu organele vecine, mai ales cu vena cavă și cu trunchiurile venoase brahiocefalice; de aceea exereza este incompletă. Indicațiile se pun în absența diagnosticului sau în prezența sindroamelor de compresiune; se poate indica terapia iradiantă după exereza chirurgicală, care este practic parțială.

*Fig. XI.11.* — Limfangiopericitom mediastinal drept.



Scanned with OKEN Scanner

**Hemangiomul chistic** mai este denumit și angiomul cavernos al mediastinului; este extrem de rar; noi avem doar 4 cazuri în experiența noastră.

El este situat de predilecție în mediastinul anterior și are 2 forme clinice:

a. benign, fără simptomatologie clinică, fiind o descoperire radiologică întîmplătoare (iig. XI. 12);

b. forma malignă, cu simptomatologie zgomotoasă; dureri, slăbire și metastaze la distanță.

Diagnosticul pozitiv înaintea intervenției chirurgicale este practic imposibil. Puncția n-o recomandăm dar indicăm tomografia computerizată; puncția dirijată cu ac special de 0,5 mm în diametru poate preciza diagnosticul.

*Tratamentul* este exclusiv chirurgical, urmat de radioterapie, deoarece exereza este incompletă din cauza aderențelor cu organele vecine mediastinale.

## 4. TUMORILE MEDIASTINALE MIJLOCII

Tumorile mediastinului mijlociu sînt mai ales ganglionare, de tip malign și cu indicație chirurgicală discutabilă.

**Sarcoamele mediastinale** sînt cunoscute de multă vreme, începînd cu lucrările lui Hodgkin (1882), apoi Virchow (1863), Sternberg (1903), dar mai ales lucrarea lui Bariety și Coury dedicată patologiei mediastinale (1958).

*Casificare.* Sarcoamele mediastinale au fost clasificate pe baza a două criterii: clasificarea anatomică și cea histologică.

Clasificarea anatomică:

1. Sarcoamele ganglionare cu localizare exclusiv toracică: mediastinale; mediastinopulmonare; mediastinopleurale.

2. Sarcoame ganglionare cu focare multiple: mediastinale și ganglionare; sarcomatoza generalizată Kundest.

3. Sarcomatoza ganglionară mediastinală, asociată cu leucoza; leucomatoza Sarnbery; leucemie cu sarcomatoză ganglionară secundară.

Clasificarea histologică identifică gradul de malignitate în raport de gradul de diferențiere celulară.

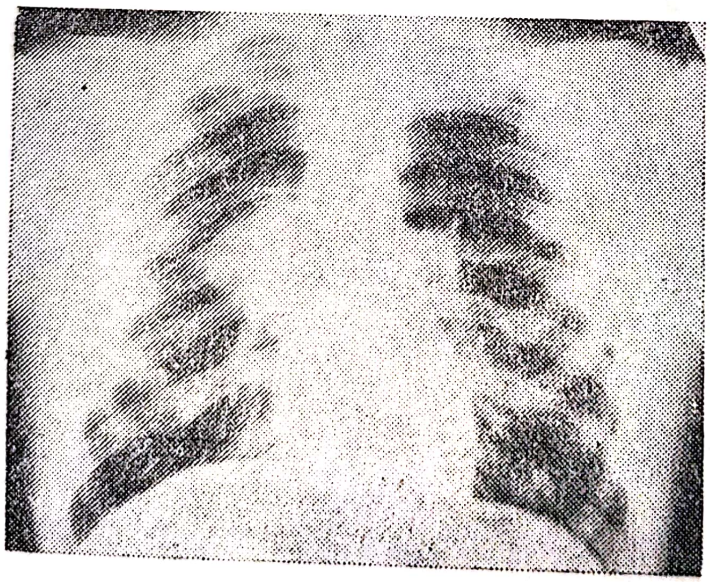

*Fig. XI.12.* — Hemangiom cavernos; radiografie de față.



Scanned with OKEN Scanner

*Etiologie.* Unii autori consideră că sarcoamele ar fi de origine timică la copii, iar la adult ar fi de origine ganglionară. Indiferent de origine însă, evoluția, metastazele și prognosticul este același: foarte grav.

*Simptomatologia* este aceea a unei afecțiuni grave, care realizează un sindrom mediastinal de compresiune, în raport cu tipul anatomic, astfel:

- Sarcoamele mediastinale pure duc la realizarea sindromului de compresiune a mediastinului mijlociu.
- Cele mediastino-pulmonare adaugă la simptomele de compresiune mediastinală simptomatologia pulmonară și afectarea stării generale: slăbire accentuată, febră neinfluențată de antitermice.
- În sarcoamele mediastino-pleurale se adaugă și pleurezia hemoragică.

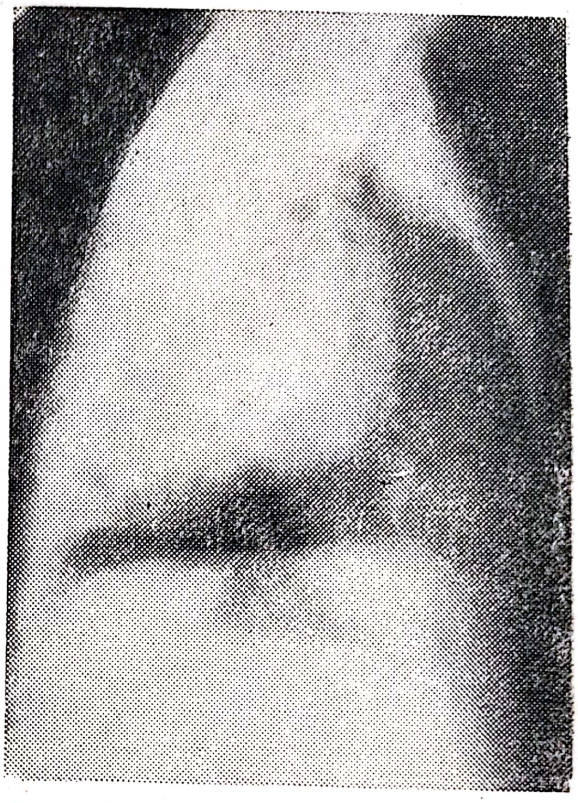

*Fig. XI.13.* — Sarcom mediastinal; radiografie de profil drept.

*Diagnostic.* Examenele de laborator: hemoleucograma cu leucocitoză foarte marcată și VSH crescut. Radiografia de față și profil arată adenopatia tumorală a ganglionului mediastinal mijlociu, etajul superior sau opacități masive bilaterale, nepulsatile, policiclice (fig. XI.13, XI.14).

Traheobronhoscopia arată compresiunea și infiltrația dură a mucoasei traheale și a bronșiilor primitive.

Mediastinoscopia cu biopsie ganglionară pune diagnosticul pozitiv. În sarcoamele mediastinale, puncția cu examen citologic, iar în cele mediastinopulmonare, biopsia și citologia precizează diagnosticul.

*Fig. XI.14.* — Sarcom mediastinal bilateral.



Scanned with OKEN Scanner

*Diagnosticul diferențial* se face cu ectaziile de aortă; cu tumorile mediastinale benigne, cu chistele bronhogenetice, cu cazeoamele tuberculoase, cu sarcoidoza. De asemenea cancerul bronho-pulmonar cu metastaze ganglionare poate intra în discuție la diagnosticul diferențial.

*Evoluția* este totdeauna gravă, fatală.

*Tratamentul.* Cobaltoterapia + chimioterapia au fost considerate doar metode paleative de tratament. În ultimul timp însă, unii autori susțin asocierea terapiei chirurgicale de extirpare cît mai mult din masa tumorală (care va stabili diagnosticul), cu cobalto- și chimioterapia.

**Adenopatii mediastinale Brill-Symmers.** Hematomul gigantofolicular, cunoscut sub numele de maladia Brill-Symmers este o hipertrofie foliculară gigantă care evoluează prin pusee succesive și în final degenerează în sarcom.

*Diagnosticul* se pune pe baza biopsiei ganglionare periferice a splenomegaliei.

În formele diagnostice precoce se impune *tratamentul chirurgical* de extirpare a tumorii ganglionare mediastinale, asocial cu cobalto- și cu chimioterapia.

**Sindromul Löfgren** se caracterizează prin adenopatie mediastinală bilaterală, simetrică, fără afectarea stării generale; este asimptomatic și cu evoluție spontană.

Acest sindrom este asociat cu eritemul nodos. Trepiedul caracteristic sindromului Löfgren este: adenopatii mediastinale bilaterale simetrice, starea generală bună și eritemul nodos.

*Diagnosticul diferențial* se face cu adenopatiile tumorilor mediastinale maligne; cu maladia Hodgkin cu adenopatiile tuberculoase și cu sarcoidoza Besnier-Boeck-Schaumann.

*Etiopatogenia* nu este clară: s-au elaborat diverse teorii: tuberculoza, sarcoidoza, infecția streptococică.

*Tratament.* Datorită evoluției benigne, nu se recomandă tratament medical; supravegherea medicală este absolut indispensabilă, mai ales în cazurile în care diagnosticul este incert.

**Boala Hodgkin (Limfogranulomatoza malignă).** Este afecțiunea ganglionară cea mai frecventă și în care s-au obținut realizări terapeutice remarcabile; s-a obținut chiar și schimbarea concepțiilor terapeutice clasice care recomandau abținerea de la tratamentul chirurgical.

*Istoric.* Boala a fost descrisă de Hodgkin (1832). De atunci au mai adus contribuții: Michelli (1924), Cherg (1947), Grozat (1947), Bariéty și Coury (1958) și în țara noastră prof. Șt. Berceanu.

*Anatomopatologic*, la examenul macroscopic, intraoperator, se constată o formație tumorală boselată, densă, avînd aspect de duritate lemnoasă, fără posibilități de clivaj cu țesuturile vecine; la deschidere, în unele forme se pot constata aspecte multiloculare: unele din cavități sînt pline cu lichid, fapt ce ușurează precizarea diagnosticului, care se definitivează la examenul histopatologic al piesei.

Unii autori ca Bichel și mai ales Bariéty și Coury, au descris și o „mediastinită hodgkiniană" manifestată prin infiltrație periganglionară difuză, scleroasă cel mai frecvent; mai rar se întîlnește o adevărată mediastinită difuză. Tumorile mediastinale pot fi asociate cu alte localizări toracice:



Scanned with OKEN Scanner

bronșice, pleurale, osoase, esofagiene, pericardice. Din punct de vedere histopatologic, afecțiunea ar trece prin două faze evolutive:

— faza de hiperplazie foliculară;
— faza de maturitate, cu cele 2 elemente caracteristice:
  • granulomul și proliferarea histiocitară
  • faza de scleroză invadantă.

*Etiopatogenia* este necunoscută, ca în toată patologia tumorală malignă; la această maladie s-au emis totuși mai multe ipoteze asupra etiopatogeniei:

— teoria eredității n-a fost încă confirmată;
— teoria infecțioasă, dar germenul specific n-a putut fi izolat;
— teoria originii tuberculoase de asemenea n-a fost confirmată;
— teoria infecției cu bacterii anaerobe, de asemenea este neconfirmată.

*Frecvența.* Formele mediastinale variază, în funcție de statistică, între 4,6% și 6,6% (Roujeau, 1953). Pe statistica noastră ele reprezintă 6,9%; Bariety și Coury dau o frecvență de 4%.

*Simptomatologie.* Studiul clinic al maladiei Hodgkin trebuie făcut diferențial, în raport cu forma clinică.

Maladia Hodgkin mediastinală poate evolua un timp, asimptomatic; poate să fie descoperită cu ocazia unui examen radiologic de rutină; alteori apar semnele clinice și examenul radiologic efectuat descoperă tumora mediastinală.

1. Semnele clinice. Sindroamele de compresiune mediastinală apar tardiv: tusea, dispnea, sindromul de cavă. Febra este incostantă și capricioasă: remitentă sau intermitentă, ondulantă. Pruritul poate fi generalizat sau localizat, cel mai frecvent la membrele inferioare. Starea generală multă vreme se menține moderată, anorexia și pierderea în greutate apar mai tardiv.

2. Examenele radiologice pun în evidență o formație tumorală mediastinală suprahilară, unilaterală sau bilaterală; uneori poate avea și alte localizări atipice, ca de exemplu mediastinale, etajul inferior retrocardiac sau paraesofagian (fig. XI.15).

În general imaginile radiologice se pot clasa în 4 tipuri:

a. Imaginea policiclică clasică, cu marginile boselate, uni- sau bilaterale.
b. Imaginea monociclică sub formă de adenopatie mică.

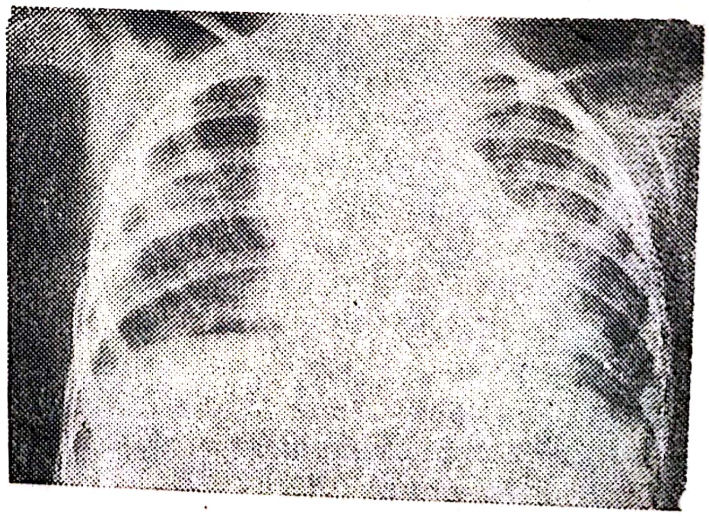

*Fig. XI.15.* — Maladie Hodgkin; tumoare mediastinală superioară dreaptă.



Scanned with OKEN Scanner

c. Imaginea pseudotumorală de opacitate densă, rotunjită, simulînd tumorile benigne sau timice; acestea ar avea un semn specific după Bariéty și anume tendința de a evolua spre stern.

d. Imaginile atipice.

Imaginile atipice se întîlnesc în formele mediastino-pulmonare, sub forma unor opacități dense, care prind și regiunea hilară; cu contur neregulat, în interiorul căruia se poate contura o opacitate mai densă, cu contur policiclic, tumora mediastinală.

3. Examenele de laborator ce se efectuează sînt:

a. Reacția la tuberculină: în general anergie.

b. Hemoleucograma: leucocitoză moderată 10 — 20.000, mai rar 50.000 și foarte rar leucopenie; eozinofilia despre care se considera clasic ca fiind un semn pozitiv, nu i se mai acordă acest credit, ea putînd fi absentă; anemia apare în stadiile tardive.

c. VSH este crescută; electroforeza arată o creștere a $alfa_1$— și cîteodată $alfa_2$· globulinelor, în timp ce beta· și gamaglobulinele rămîn neidentificate.

d. Se va căuta prezența adenopatiilor periferice, mai ales cele axilare și cele supraclaviculare, cu efectuarea adenogramei.

e. Puncția sternală este în general normală.

f. Biopsia presclaenică (Daniels) ar da rezultate pozitive în aproximativ 21—50% din cazuri.

g. Examenul traheo-bronhoscopic este obligatoriu; el va arăta modul în care este interesată traheea și bronșiile primitive: stenoze, compresiuni extrinseci, infiltrații tumorale.

h. Tomografia computerizată, cu puncție dirijată transtoracică cu ac fin (diametru 0,5 mm), pune diagnosticul de precizie și arată și imaginile și metastazele ganglionare.

i. Mediastinoscopia este de asemenea utilă în precizarea diagnosticului.

**Adenopatia mediastinală în cursul unei limfogranulomatoze difuze.** În această formă clinică, diagnosticul se pune cu ușurință datorită prezenței adenopatiilor periferice în care biopsia ganglionară pune diagnosticul histopatologic al bolii.

*Diagnosticul pozitiv* va fi pus în afara examenului radiologic și a examenelor clinice și de laborator, prin examenul bioptic al adenopatiilor periferice (cînd ele există), al biopsiei tip Daniels (cînd este pozitivă), și mai ales al tomografiei computerizate, cu puncție bioptică transtoracică dirijată.

*Diagnosticul diferențial* îl facem cu:

1. Afecțiunile mediastinale neganglionare: anevrismul de aortă; dilatația arterei pulmonare; disembrioame; tumori de timus; tumori neurogene; altele (abcese pottice, pleurezie închistată etc.).

2. Afecțiunile ganglionare: sarcoamele ganglionare care au o evoluție rapidă; sarcoidoza; cazeoamele tuberculoase, de dimensiuni mai reduse, localizate de obicei supraazygos; metastazele ganglionare mediastinale gigante; alte tumori maligne mediastinale (semioame, corioepitelioame, teratoame degenerate).



Scanned with OKEN Scanner

În cazuri dificile mai putem folosi în precizarea diagnosticului încă 2 metode:

a. Proba terapeutică: se cunoaște sensibilitatea tumorilor ganglionare la cobaltoterapie.

b. Toracotomia exploratorie, după părerea noastră, este metoda suverană în precizarea diagnosticului și a terapiei.

Carleus a recomandat mediastinoscopia cu biopsie sau mediastinotomia anterioară (preferabilă în concepția noastră), cu biopsie și examenul histopatologic.

*Evoluția* este în general gravă; fără tratament ea poate evolua astfel:

a. extinderea tumorilor mediastinale și la alte grupe ganglionare sau la organele vecine;

b. evoluția prin pusee succesive în timpul căreia se face și extinderea afecțiunii.

Peters a descris 3 stadii evolutive ale bolii:

— stadiul I : prinderea unui grup ganglionar unic;

— stadiul II : prinderea a două sau mai multe grupe ganglionare;

— stadiul III : prinderea unor multiple grupe ganglionare, a scheletului, a organelor vecine, cu afectarea stării generale și cu pusee febrile.

Sub influența tratamentului (cobaltoterapie + chimioterapie completă și îndelungată) evoluția poate fi mai favorabilă.

Durata supraviețuirii fără tratament este de 2—3 ani; cu tratament, 4—5 ani; în ultima vreme, supraviețuirile sînt mai mari, mai ales de cînd a fost asociat și tratamentul chirurgical.

*Tratament.* Metodele terapeutice asociate sînt reprezentate de: cobaltoterapie; chimioterapie (citostatice sub formă de polichimioterapie); corticoterapia.

În ultimul timp s-a evidențiat tratamentul chirurgical: exereza cît mai larg posibil a formației tumorale (reducerea potențialului tumoral), la care se va adăuga cobaltoterapia și polichimioterapia. În acest mod s-au obținut rezultate superioare, cu prelungirea duratei de supraviețuire.

*Prognosticul* este în funcție de: tipul histologic (sarcomul Hodgkin este mai grav, în timp ce paragranulomul Hodgkin este mai favorabil); precocitatea și complexitatea tratamentului aplicat în formele precoce diagnosticale; apariția complicațiilor (locale și generale); asocierea terapeuticii chirurgicale de exereză, care conferă un prognostic mai bun.

## 5. TUMORILE MEDIASTINALE POSTERIOARE

A. *Chistele gastroenterogene* sînt disembrioplazii de origine digestivă, localizate în mediastinul posterior cunoscute și sub numele de chiste paraesofagiene.

*Frecvența.* Aceste afecțiuni sînt extrem de rare; pînă în 1965 numărul lor cunoscut în literatura medicală era sub 100. În experiența noastră, am operat 3 cazuri de chiste paraesofagiene, ceea ce reprezintă o,3% din totalul tumorilor mediastinale. Se susține că ar fi mai frecvente la bărbat; pe statistica noastră însă toate cele 3 cazuri au fost femei. De asemenea se susține că ar fi asociate și cu alte malformații ca, de exemplu, spina bifida, hemivertebre, sindrom Klippel-Feil.



Scanned with OKEN Scanner

*Anatomie patologică*. Sediul de predilecție este etajul inferior al mediastinului posterior, mai frecvent la dreapta, de mărime variabilă între un ou și o minge de tenis. (S-au citat cazuri cu diametru de 33 cm — cazul comunicat de Fallon). Este foarte aderent de esofag, are pereții subțiri și conținut gălbui, filant.

Examenul microscopic al structurii pereților săi arată să este format din 2 straturi de mușchi netezi care conțin plexurile lui Auerbach și Meissner, iar mucoasa este de tip digestiv.

*Patogenia* nu este complet elucidată; se susține că este embriologică și că punctul de plecare ar fi reprezentat de un diverticul al intestinului primitiv, care ar lua naștere după mugurele care ar putea da naștere unui chist bronhogenetic. Această origine comună a lor poate explica posibilitatea formării de chiste mixte: bronhogenetice și gastroenterogenetice.

*Studiul clinic*. Simptomatologia este variabilă, în funcție de activitatea peptică a mucoasei chistului; ea poate fi reprezentată de dureri sub formă de arsuri, fapt ce poate fi explicat prin ulcerația mucoasei.

Tusea și expectorația apar atunci cînd chistul s-a deschis în căile aeriene.

Hemoptiziile por apare cînd chistul s-a deschis în căile aeriene; datorită faptului că secrețiile glandulare sînt peptice hemoptiziile pot fi foarte grave.

Hematemezele apar atunci cînd chistul gastroenterogen s-a deschis în esofag și a ulcerat mucoasa esofagiană.

*Examenele de laborator*

Examenul radiografic de față și de profil este edificator: opacitatea omogenă situată în mediastinul posterior, etajul inferior. Examenul baritat al esofagului arată o compresiune și o împingere la nivelul opacității.

*Diagnosticul pozitiv* se pune cu dificultate preoperator, din cauza raritătii cazurilor și a lipsei de examene specifice.

Diagnosticul diferențial se face cu tumorile neurogene, abcesele pottice, tumorile bronhopulmonare maligne sau benigne, de piramidă bazală, cu anevrismele aortei toracice sau cu tumorile esofagiene.

*Tratamentul* este chirurgical, mortalitatea este însă foarte mare dacă se încearcă exereza totală; datele din literatură indică aproximativ 40% iar statistica noastră un procent de 30%. Pe baza experienței noastre recomandăm o tehnică mai simplă, din cauza aderențelor cu esofagul: sutura bazei de implantare cu aparatul U.T.L. 70 și apoi rezecția parțială a chistului.

B. Tumorile de predilecție ale mediastinului posterior sînt *tumorile neurogene*, care deși depășesc ca origine limitele mediastinului, totuși ca localizare și evoluție sînt considerate tumori mediastinale; pe statistica noastră sînt cele mai numeroase, peste 360 din totalul tumorilor mediastinale operate de noi (fig. XI.16).

*Istoric*. Prima lucrare despre tumorile nervoase mediastinale este cea a lui Loretz (1870); începînd însă cu anul 1940 și pînă astăzi, au apărut numeroase lucrări dedicate acestei probleme; semnalăm pe cele ale lui Kent (1947), Bariéty și Coury (1958) și ale noastre (prof. C. Coman și colab.— Chirurgia, 3, 185, 1981).

*Frecvența*. Sînt cunoscute ca cele mai frecvente tumori mediastinale; frecvența lor variază, în funcție de statistică, între 30 și 35%.



Scanned with OKEN Scanner

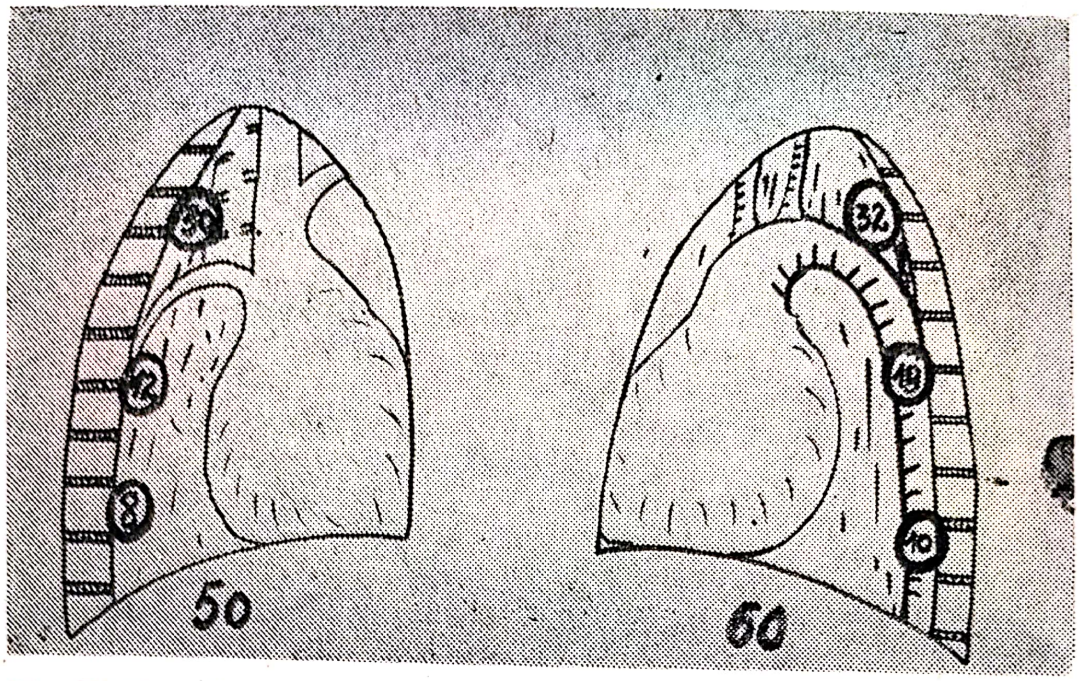


*Fig. XI.16.* — Topografia tumorilor nervoase mediastinale operate în clinică.

Pe statistica noastră (1981) ele reprezintă 22% din totalul tumorilor mediastinale operate. Se întîlnesc la orice vîrstă, la copil fiind mai frecvente; în experiența noastră, femeile sînt mai des afectate decît bărbații. La copii se întîlnesc mai frecvent formele maligne ale tumorilor neurogene, de origine simpatică și neurogene maligne, în timp ce la adult predomină formele benigne.

*Etiologia* lor rămîne încă necunoscută; din punct de vedere al originii lor, este admis astăzi că ele pot lua naștere din toate elementele structurilor nervoase prezente în mediastin, de origine embriologică diversă:

a. din fibrele nervoase centrifuge ale celulelor nervoase situate în sistemul nervos central;

b. din elementele nervoase din care derivă ganglioni rahidieni ganglioni simpatici ai lanțurilor paravertebrale, tecile nervoase (teaca Schwann, teaca Remak);

c. din țesuturile de susținere: endonerv;

d. din celulele nervoase pot naște simpatogonioame, simpatoblastoame, ganglioneurinoame (feocromocitoame).

*Anatomie patologică.* Sînt încă discuții asupra denumirii acestor tumori, deoarece ele sînt cu origine complexă, așa cum am văzut. Termenul de neurinom, inițial folosit de Virchow, se pare că s-a generalizat și este denumirea folosită de cei mai mulți autori. Noi considerăm că termenul de tumori neurogene este mult mai corect, deoarece satisface complet dezideratul generat din originea sa complexă, din toate structurile celulei nervoase (celulă, teacă, cilindrax etc.).

Studiile anatomopatologice sînt foarte edificatoare și analizează toate tipurile de tumori neurogene.

1. *Tumorile tecilor nervoase* sînt cele mai frecvente; ca origine provin din nervi intercostali sau fibre simpatice, sînt dure, cu o capsulă proprie; uneori sînt inserate pe mai mulți nervi, deci pot avea și origine multicentrică.

Din punct de vedere microscopic se disting două tipuri de tumori neurogene:

a. Schwanoame (glioame periferice) care pot fi împărțite în 2 tipuri după Antoni:

— tip A, cel mai tipic, cu o arhitectură densă, tumori care conțin corpusculii lui Verocay;

— tip B, cu o arhitectură mai laxă, cu aspect mixoid sau chiar micropolichistic, se pare că este o formă degenerativă a tipului A.

b. Neurofibroame caracterizate prin dispoziția neordonată a celulelor Schwann.

În practică această clasificare este dificilă; de aceea, pentru unii autori ca Mallory, Pinfield, prezența fibrelor de colagen și reticulină demonstrează natura conjunctivă a majorității tumorilor derivate din teaca nervilor; uneori sînt dificil de diferențiat histologic de cele benigne; ele au însă un aspect sarcomatos și atunci devine dificilă deosebirea dintre tumorile conjunctive și cele ale tecii nervoase (celula Schwann).

2. *Tumorile derivate din celule nervoase.* Macroscopic, intraoperator, ele au aspectul unei mase albicioase rotunjite sau polilobate, atașate de nervii simpatici sau intercostali, printr-un pedicol vascular; deseori tumora este aderentă de vertebre, fără ca aceasta să fie un semn de malignitate absolută. În practică însă, noi am constatat că dacă pacientul este un copil și tumora este foarte aderentă de coloană și nu se poate enuclea, aceste caractere reprezentau un semn de malignitate, pe care examenul histologic îl confirmă.

Clasificarea histologică a acestor tipuri de tumori arată de asemenea situații intermediare; de aceea se admit următoarele tipuri:

— ganglioneurinoame cu celule nervoase adulte; uneori acestea pot fi și chistice;

— tumori maligne de tipul celular simpatic, care caracterizează simpatogoniomul.

3. *Feocromocitomul și feocromoblastomul* au potențial evolutiv; se formează din celule care migrează din creasta neurală și sînt capabile să genereze celule simpatice ganglionare și celule cromofine.

În practică sînt extrem de rare; noi am operat doar cîteva cazuri din cele aproximativ 900 tumori mediastinale operate.

*Studiu clinic.* Tumorile mediastinale neurogene benigne din punct de vedere clinic, în general sînt aproape asimptomatice; cele maligne au deseori o simptomatologie în raport cu stadiul în care este surprins bolnavul.

Simptomatologia este de asemenea în raport cu forma anatomopatologică; în general semnele clinice sînt reprezentate de :

— dureri paravertebrale, moderate; dureri intercostale care sînt exacerbate în poziția de decubitus;

— tusea seacă, mai ales la tumorile aderente de plămîn;

— exudate pleurale mai ales în formațiunile maligne; exudate cu caracter hemoragic;

— foarte rar, hipocratism digital.

Examenul clinic poate decela pentru tumora situată în mediastinul posterior și superior, sindromul Claude Bernard-Horner; sau o simptomatologie similară cu sindromul Pancoast-Tobias, specific cancerului bronho-



Scanned with OKEN Scanner

pulmonar, cu prinderea sulcusului costo-vertebral și a domului pleural. Cel mai adesea însă semnele clinice sînt absente și tumora este o descoperire întîmplătoare radiologică.

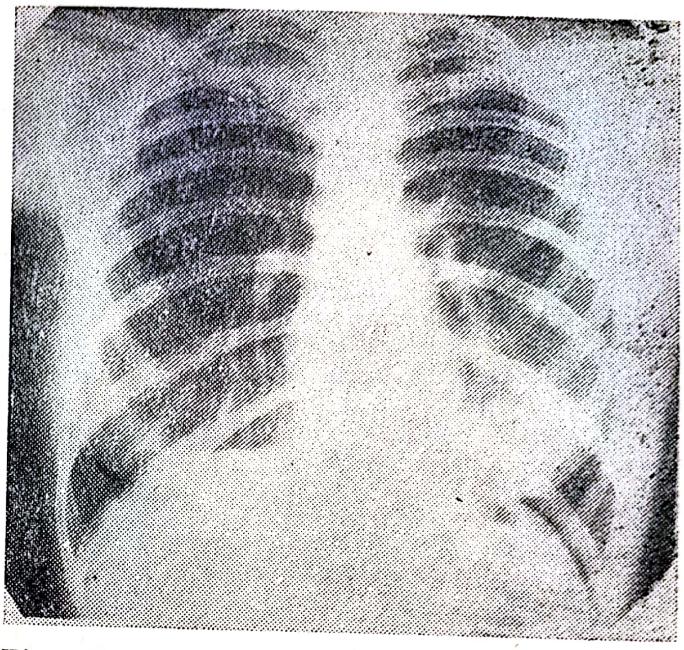

*Fig. XI.17.* — Tumoare mediastinală postero-superioară dreaptă (neurinom).

Examenul radiologic, față și profil, arată o formație tumorală rotundă sau cel mai adese ovoidă, situată în mediastinul posterior, clasică în etajul superior, pe experiența noastră în etajul mijlociu, mai ales cel inferior (fig. XI.17). Uneori se pot observa și calcificări intratumorale. Pentru cele din etajul inferior, vom face și examen esofagian baritat, pentru a le diferenția de tumorile esofagiene, sau pentru a constata eventuala prindere a esofagului în tumorile maligne.

Pneumotoraxul diagnostic nu-l recomandăm deoarece toracotomia se impune și diagnosticul pozitiv poate fi cel mai ades pus intraoperator. Pneumotoraxul diagnostic ne ajută s-o diferențiem de tumorile intrapulmonare.

Se cunosc următoarele *forme clinice*:

1. *Tumorile neurogene mediastinale tipice* cu simptomatologie săracă, deseori fiind descoperiri întîmplătoare radiologice (fig. XI. 18).

2. *Tumorile în bisac*, sau sac de nisip; acestea au o dublă expansiune: una intrarahidiană și una intratoracică. Acest tip de tumori pot da compresiune intramedulară și atunci indicația operatorie se pune de urgență de către 2 specialiști: pe aceeași cale, într-un singur timp operator neorochi-

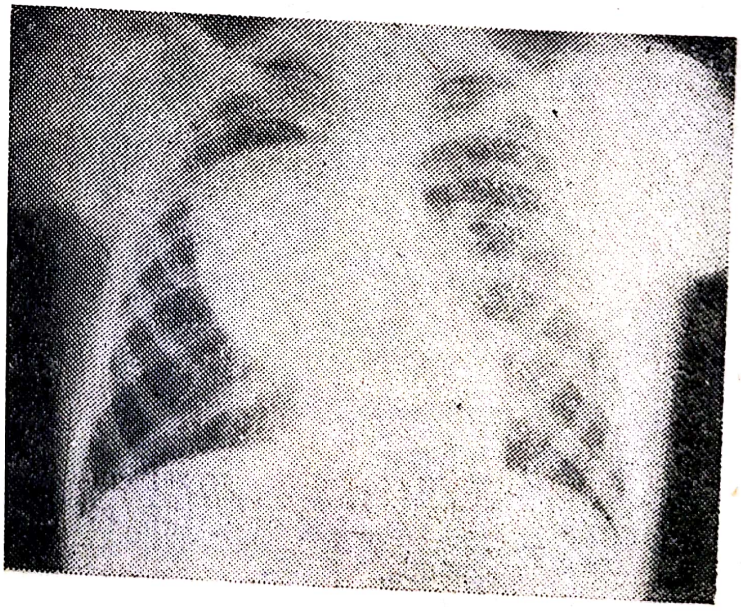

*Fig. XI.18.* — Tumoare mediastinală dreaptă gigantă (ganglioneurinom).

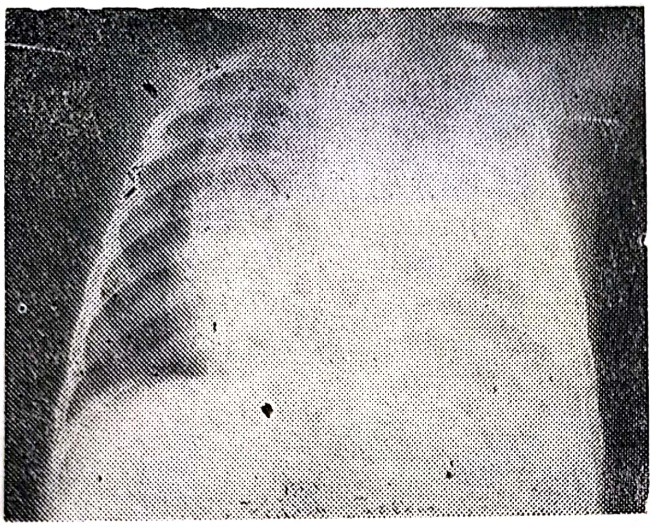

*Fig. XI.19.* — Tumoare mediastinală stîngă gigantă, cu devierea mediastinului spre dreapta. Simpatoblastom.

rurgul extirpă tumora intrarahidiană și chirurgul toracic o extirpă pe cea endotoracică. Alți autori recomandă intervenția în doi timpi — timpul toracic pentru tumora endotoracică și după aceea cea intrarahidiană sau invers (fig. XI. 19).

3. *Tumorile neurogene maligne* (fig. XI. 20). Deseori aceste tumori au o simptomatologie săracă; diagnosticul diferențial de cele benigne se face doar pe baza examenului intraoperator: tumoră polilobată foarte aderentă de coloană, fără plan de clivaj; pe baza examenului histopatologic se precizează diagnosticul. Evoluția lor este gravă, dau metastaze. În sindromul Hutchinson se constată metastaze multiple osoase și mai ales craniene cu exoftalmie și echimoze palpebrale; alteori metastazele sînt subcutanate (tip Smith), sau pulmonare, renale, suprarenale.

4. *Tumorile neurogene aberante* pot fi întîlnite în mediastinul anterior, pe frenic, sau superioare, mijlocii, pe vag și atunci constatăm clinic bradicardie, sialoree, spasme gastrointestinale pe frenic, vom constata paralizie de frenic.

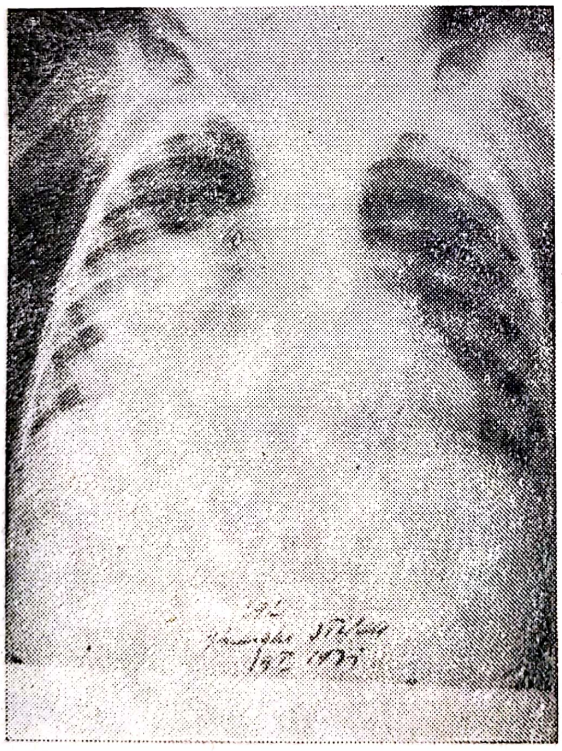

*Fig. XI.20.* — Chist enterogen drept, supurat.

5. *Maladia Recklinghausen.* O tumoră mediastinală neurogenă poate reprezenta o manifestare a neurofibromatozei, coexistînd cu tumori cutanate, tumori nervoase subcutanate, adenoame sebacee descrise de Pingle, nevroame plexiforme etc. Uneori această maladie are un caracter familial, fapt ce reprezintă un element ajutător în precizarea diagnosticului. În asemenea forme clinice, mulți autori consideră intervenția chirurgicală contraindicată deoarece ar grăbi malignizarea (Monod, Evem, Hosoi etc.).

*Diagnosticul.* Elementele de diagnostic sînt precizate de topografia tumorii (mediastin posterior) și de datele examenului radiologic (tumoră omo-



Scanned with OKEN Scanner

genă, bine delimitată, ovoidă sau polilobată, fără calcificări, situată în mediastinul posterior).

Diagnosticul diferențial se face cu tumorile pulmonare benigne cu aceeași localizare; cu tumorile pulmonare maligne de segmente dorsale; cu alte tumori mediastinale, precum și cu afecțiuni vasculare (ectazii de aortă), cu tumorile și chistele esofagiene, cu abcesele reci pottice (azi extrem de rare) sau cu pleureziile închistate mediastinale.

*Tratamentul* este exclusiv chirurgical, chiar și în formațiunile maligne. Tehnica chirurgicală depinde de tipul anatomopatologic al tumorii. În cele benigne se efectuează toracotomia posterolaterală, eliberarea aderențelor de plămîn și enuclearea tumorii intracapsular, după prealabila hemostază a pediculilor vasculari. În cele maligne, rezecția parțială a tumorii și cobaltoterapia postoperatorie.

## 6. TUMORILE MEDIASTINALE CU TOPOGRAFIE VARIABILĂ

Sînt unele tumori mediastinale care n-au topografie specifică; ele pot fi întîlnite în toate regiunile mediastinale; printre acestea, menționăm gușile endotoracice și tumorile paratiroidiene.

*Gușile endotoracice.* Debutul și simptomele la majoritatea cazurilor sînt variate; rareori bolnavii sînt descoperiți întîmplător prin examen M.R.F. Cele mai comune simptome sînt însă cele de *compresiune traheo-bronșică*, manifestată prin tuse iritativă și dispnee; în unele cazuri dispneea poate fi foarte marcată (chiar în repaus). Figura XI.21 pune în evidență topografia gușilor endotoracice.

Sindromul de *compresiune vasculară* se întîlnește mai rar și numai acolo unde guşa este infectată sau malignizată. Unii bolnavi prezintă în antecedente tiroidectomii pentru guși cervicale, care pot fi concomitente cu tumori mediastinale.

Disfagia poate fi de asemenea semnalată sub diverse grade, mai ales pentru gușile mediastinale posterioare.

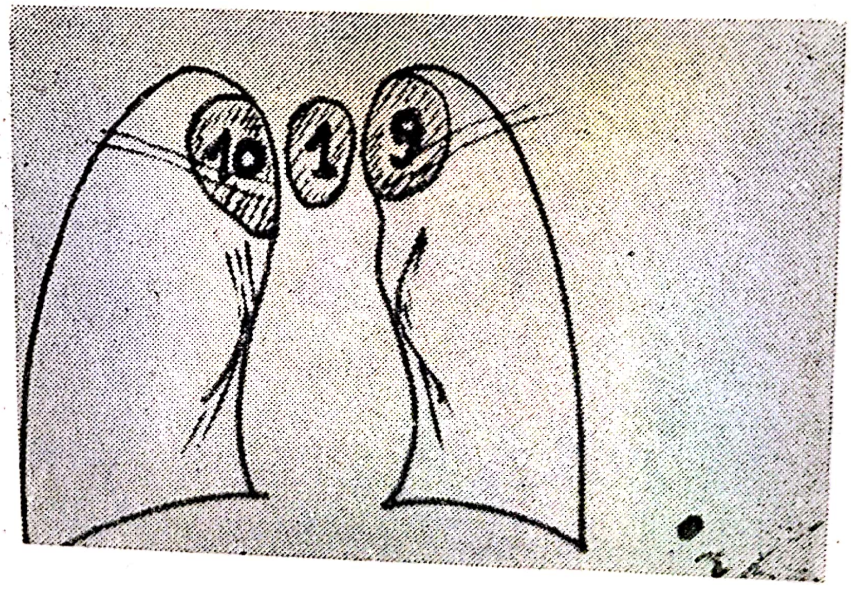


*Fig. XI.21.* — Localizarea gușilor endotoracice.



Scanned with OKEN Scanner

Paralizia de recurent poate fi întîlnită la bolnavi cu guși endotoracice malignizate.

*Diagnostic.* Problemele de diagnostic sînt cele mai dificile deoarece, cu toată bogăția metodelor de investigație existente astăzi, diagnosticul pozitiv se face cu dificultate; nu există suficiente metode specifice: iodocaptarea, în care s-au pus mari speranțe, poate fi negativă în gușile endotoracice afuncționale. Din aceste motive, diagnosticul preoperator de gușa endotoracică este extrem de dificil. Totuși, explorările și investigațiile sînt complexe și trebuiesc folosite toate metodele moderne de investigație.

*Examenele radiotomografice*, față și profil, sînt acelea care pun diagnosticul topografic de tumoră mediastinală, fără să aducă însă elemente specifice în sprijinul diagnosticului pozitiv (fig. XI.22 și XI.23).

*Iodocaptarea* poate preciza diagnosticul pozitiv de gușa endotoracică numai la cele active; celelalte tumori mediastinale nu fixează substanța radioactivă.

*Esofagografia* poate aduce date suplimentare referitoare la sediul, mărimea, tipul și caracterele tumorii mediastinale; de aceea o recomandăm și noi mai ales pentru tumorile localizate în mediastinul posterior.

*Examenele bronhoscopice* sînt recomandate de rutină în tumorile mediastinale; ele evidențiază compresiunile pe care gușile endotoracice le dau arborelui traheo-bronșic. Nici la bolnavii cu gușă endotoracică malignizată mucoasa și dinamica arborelui traheo-bronșic nu sînt modificate.

Problema *clasificărilor gușilor endotoracice* este foarte mult discutată. Clasificările cele mai cunoscute sînt cele făcute de Monod, Curtis, Samaja, Carcassonne, Bariéty și Coury, Witz Gillet și Weiss și cea făcută de noi.

Gușile endotoracice, după clasificarea lui Bariéty și Coury, intră în categoria gușilor endotoracice retrosternale și în a celor toracice prevasculare;

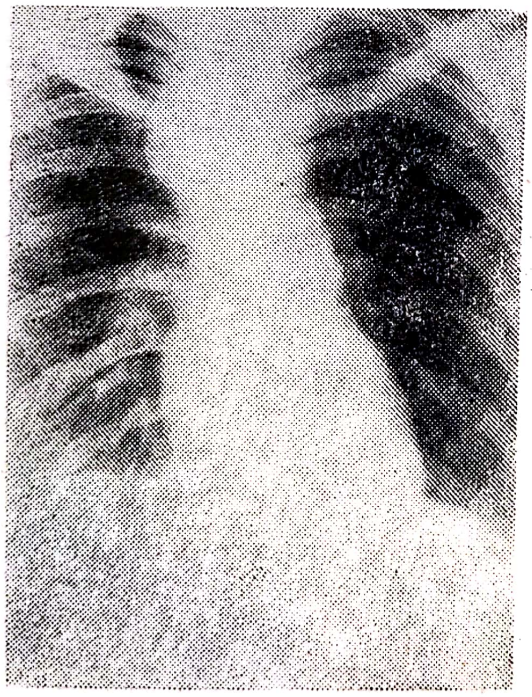

*Fig. XI.22.* — Gușă endotoracică superioară dreaptă.

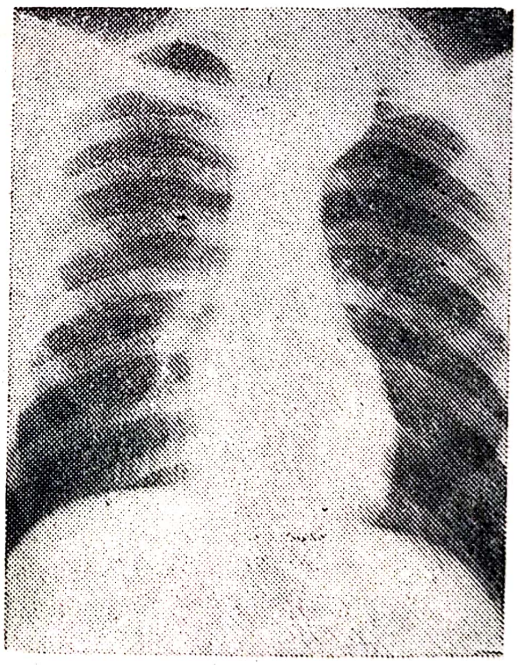

*Fig. XI.23.* — Gușă endotoracică superioară stîngă.



Scanned with OKEN Scanner

după clasificarea lui Witz și colab. (folosind clasificarea lui Carcassonne) formațiunile s-ar încadra în gușile mediastinale pre- și retro-vasculare.

Noi considerăm că denumirea de guși endotoracice este mai adecvată, deoarece cuprinde toate varietățile de guși endotoracice adevărate; noi am făcut următoarea clasificare:

1. Guști endotoracice mediastinale anterioare (dreapta și stînga). mai jos de coasta a VI-a.
2. Guși endotoracice mediastinale posterioare (dreapta și stînga).
3. Gușile endotoracice mediastinale bilaterale.

Ramintim faptul că unii autori asociază gușile plonjante și endotoracice împreună; noi considerăm însă că gușile endotoracice adevărate reprezintă o categorie aparte; ele sînt deosebite clinic și terapeutic de celelalte tipuri de guși ectopice.

*Patogenia* acestor afecțiuni nu este încă complet elucidată; două teorii încearcă să le explice originea (Bariéty, 1958):

• *Teoria ectopiei cîștigate* susține că diferite tipuri de guși endotoracice ar rezulta din migrarea, mai mult sau mai puțin joasă, a corpului tipoid în torace; această migrare ar fi favorizată de următorii factori: greutate, mișcări de respirație și de deglutiție, presiunea mușchilor tiroidieni etc. Gușile au întotdeauna un pedicul vascular, legat de cel tiroidian cervical.

• *Teoria disembrioplazică* susține că aceste guși s-ar dezvolta din vestigii ale mugurilor tiroidieni intratoracici, care în mod secundar prezintă anomalii de embriogeneză și explică astfel mecanismul de apariție al gușilor ectopice, care nu au nici o legătură cu pedicolul tiroidian cervical.

*Evoluție.* Reamintim că simptomatologia poate fi în unele cazuri absentă și boala poate fi descoperită întîmplător, cu ocazia unor examene M.R.F. În majoritatea cazurilor însă, simptomatologia clinică este prezentă, în special sub forma iritației traheo-bronșice; treptat, pe măsură ce tumora crește, apar complicații de tip compresiune, hemoragie, infecție sau degenerescență. În aceste situații, simptomatologia se accentuează și poate îmbrăca uneori aspecte dramatice de insuficiență respiratorie și asfixie. Diagnosticul diferențial trebuie făcut cu toate tumorile mediastinale anterioare, mijlocii sau posterioare.

*Tratament.* Diagnosticul pozitiv este rareori pus preoperator datorită faptului că iodocaptarea negativă precum și celelalte examene, nu sînt în toate cazurile concludente. Indicația operatorie se pune cu atît mai mult în fața unei tumori mediastinale, chiar în absența diagnosticului pozitiv; cu acest prilej se clarifică și problema diagnosticului.

Coury, pe 2 900 tumori mediastinale, dă o proporție de 10% guși endotoracice; alți autori dau o frecvență mai mare a gușilor endotoracice; este posibil însă ca acești autori să le aprecieze în bloc, împreună cu cele plonjante.

De asemenea, experiența noastră nu confirmă frecvența mare a malignizărilor; pe cazurile noastre am întîlnit o singură gușă endotoracică malignă.

Problema căii de acces a dat naștere la păreri contradictorii: unii autori ca de exemplu S.E. Judd și colab. de la „Mayo Clinic", susțin chiar pentru gușile mediastinale abordul pe cale cervicală și arată că din 112 guși mediastinale, numai la 24 intervenția s-a practicat prin abord toracic. Alți autori (Mathey, Galley etc.) preferă sternotomia mediană cu folosirea inciziei Aberdeen și practică toracotomia numai pentru gușile mediastinale posterioare (fig. XI.24).



Scanned with OKEN Scanner

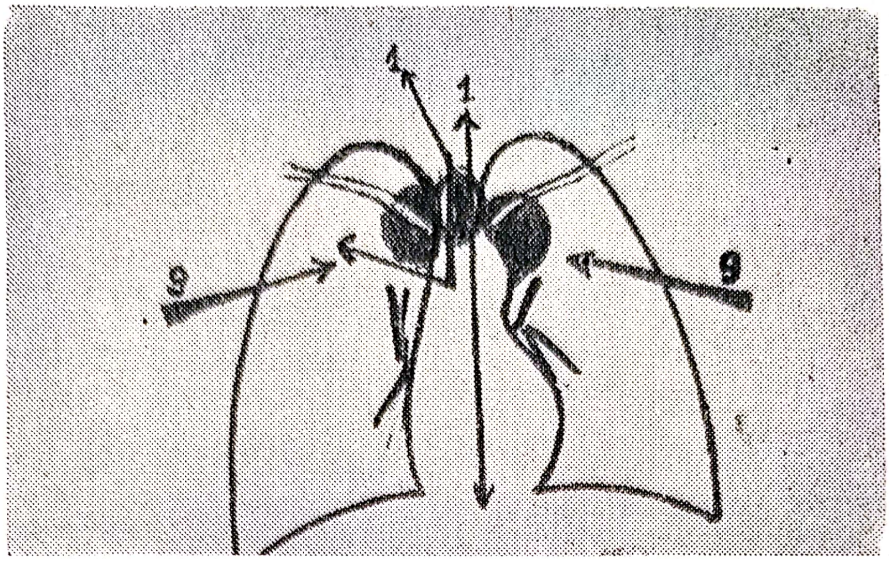


*Fig. XI.24.* — Căile de acces pentru cura chirurgicală a gușilor endotoracice.

Cervico-sternotomia sau cervico-toracotomia sînt indicate în gușile cervico-mediastinale (fig. XI. 25 și 26). Subliniem încă o dată faptul că noi înțelegem prin gușile endotoracice tumorile tiroidiene situate în întregime în torace, legate sau nu printr-un pedicol de tiroidă cervicală; această preci-

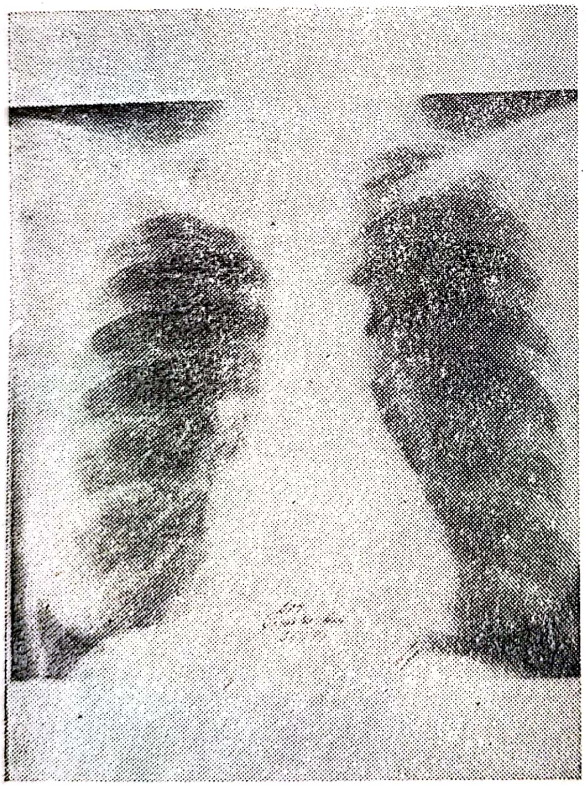

*Fig. XI.25.* — Gușă cervico-mediastinală superioară dreaptă.

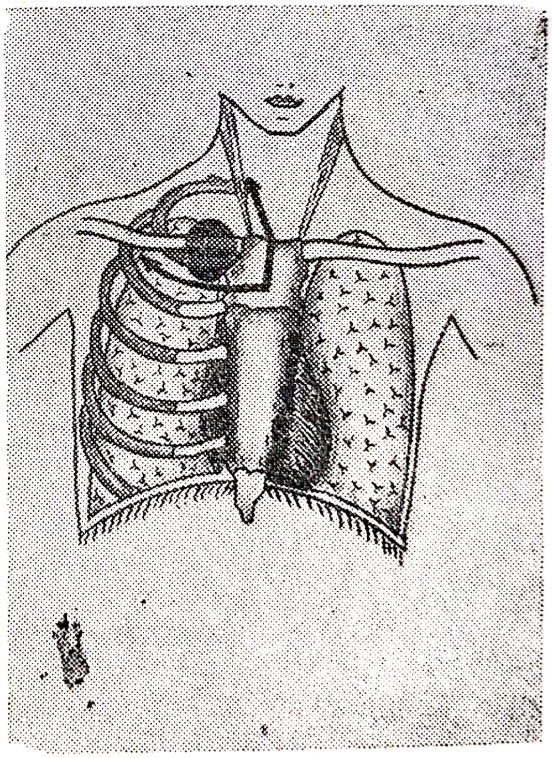

*Fig. XI.26.* — Cervico-sternotoracotomie dreaptă pentru abordul chirurgical al gușii cervico-mediastinale.



Scanned with OKEN Scanner

zare este necesară pentru a explica alegerea căii de acces în intervențiile practicate de noi.

Experiența noastră ne arată că pentru gușile endotoracice adevărate, calea de acces trebuie să fie în concordanță cu tumora: recomandăm sternotomia mediană numai pentru gușile endotoracice mediene; în rest, toracotomia posterolaterală este calea de acces preferată pentru gușile endotoracice; după situația topografică vom folosi cervico-sternotomia sau cervicotoracotomia.

În unele situații de guși endotoracice situate în domnul pleural, sîntem nevoiți să practicăm artificii tehnice pentru a putea aborda și extirpa gușa endotoracică astfel:

a. Toracotomie postero-laterală pentru decolarea și eliberarea gușii de aderențele cu plămînul; efectuarea hemostazei; dacă polul superior al gușii este la nivelul claviculei și nu putem extirpa tumora, practicăm concomitent o incizie supraclaviculară de 7—8 cm prin torace, împingem gușa din torace în sus și o scoatem prin incizie supraclaviculară, legîndu-i pedicolul vascular.

b. În alte situații de guși endotoracice, situate tot în dom, dar anterior, vom practica cervico-sternotomia mediană parțială; de la marginea inferioară a sternotomiei parțiale (aproximativ 1/2 din stern), o unim cu toracotomia anterioară, și astfel putem elibera gușa endotoracică, putem lega pedicolul și extirpa tumora în întregime, intracapsular.

**Tumorile paratiroidiene mediastinale** sînt extrem de rare; pînă în 1960 erau cunoscute doar 40 de cazuri; pe statistica noastră am întîlnit doar 2 cazuri.

*Patogenia* este oarecum asemănătoare cu cea a gușilor endotoracice; la origine mugurele este situat în regiunea cervicală; ar migra în mediastin, în același timp cu timusul; sau migrarea s-ar face mai tîrziu, prin aspirația toracelui.

*Simptomatologie — examene de laborator.* Simptomatologic este legată de sindromul de hiperparatiroidie și cu ocazia examenului clinic și de laborator pentru depistarea paratiroidelor, se constată și tumora mediastinală.

Examenul radiologic de față și de profil și mai ales examenele tomografice, față și profil, pot decela cu care dificultate, formația tumorală care este foarte mică. Ea poate fi situată în mediastinul anterior, posterior sau chiar mijlociu.

*Tratamentul* este exclusiv chirurgical: exereza țesutului tumoral care este urmată de regulă de ameliorarea rapidă a semnelor clinice și de laborator caracteristice sindromului de hiperparatiroidie.

**Cazeoamele mediastinale**

*Generalități.* Este bine cunoscut polimorfismul sub care se prezintă patologia tuberculoasă, polimorfism condiționat de o serie de factori printre care amintim: reactivitatea organismului, vîrsta la care se grefează infecția, gradul de patogenitate al bacilului, terenul deficitar, sexul și perioada biologică (copilărie, pubertate, adolescență, bătrînețe).

Acești factori, alături de alții, pot explica aspectele de polimorfism ale tuberculozei toracice. Afecțiunile tuberculoase mediastinale extrapulmonare au fost cercetate fragmentar, dîndu-li-se diferite denumiri ca: adenopatii pseudotumorale, tuberculoame mediastinale iar în 1963 (Brian Blades) a introdus termenul de granulom tuberculos mediastinal, arătînd că originea

lor tuberculoasă nu poate fi demonstrată, negăsindu-se bacili în conținut. Primul caz de granulom mediastinal a fost operat de Grace în 1949, iar numărul de publicații a crescut la 87 pînă în 1960.

Denumirea propusă de noi de „adenocazeoame tumorale intratoracice extraparenchimatoase" este cuprinzătoare și are la bază criteriul etiopatogenic, clinic și anatomic; această denumire arată atît etiologia tuberculoasă cît și forma clinică tumorală și topografia.

Experiența noastră se baza pe studiul a 27 cazuri din care unul bilateral, operate în clinică în perioada 1956—1986 și care au fost urmărite pe o distanță de 1—20 de ani.

Cazurile operate ridică o serie de probleme de patogenie, de diagnostic și de tehnică chirurgicală.

*Topografie — frecvență.* Din punct de vedere topografic ele pot fi localizate de predilecție în mediastinul mijlociu; pot fi întîlnite însă și în mediastinul anterior, parafrenic, și chiar în cel posterior.

Localizarea mediastinală dreaptă este însă predominentă (21 din cele 27 cazuri tratate de noi); locul de elecție este un unghi format între vena cavă superioară, vena azygos și trahee; am observat și cazuri bilaterale.

Aceste afecțiuni sînt destul de rare; pe experiența noastră, 0,9 % din totalul tumorilor mediastinale. Sexul feminin arată preponderența specială: la un număr de 27 cazuri din totalul de 27, doar 7 au fost bărbați.

Repartiția pe vîrste a cazurilor noastre arată predominența afecțiunilor la vîrsta pubertății și a adolescenței, perioadă în care în organism se produc o serie de perturbări fiziologice la sexul feminin, care modifică reactivitatea organismului, respectiv și procesele imunologice.

*Etiopatogenia* tuberculoasă este încă în discuție; unii autori neagă originea lor bacilară și propun denumirea de granulom în locul termenului de cazeom mediastinal, motivînd aceasta prin faptul că examenul histologic al piesei nu pune în evidență țesut limfoid sau resturi de ganglioni. Totuși, aceste cazeoame sînt în majoritatea lor adevărate pungi de celulită subpleurală, produse prin perforarea unui ganglion cazeificat; așa se explică colecțiile cazeoase delimitate de o lojă cu pereți fibroși aderenți la organele vecine (pleură, vase, trahee, pericard). S-a ajuns la concluzia că aceste colecții pseudotumorale (granuloame mediastinale) provin din perforarea unuia sau a mai multor ganglioni limfatici; procesul de necroză poate distruge țesutul limfoid, din această cauză este dificil de recunoscut histologic, în toate cazurile, existența leziunii bacilare pe piesele de extirpare.

Pe cazuistica noastră, originea tuberculoasă este demonstrată prin examenele radiologice pulmonare, care arată elemente nodulare, diseminate în cîmpul pulmonar sau descoperite intraoperator.

Majoritatea autorilor consideră că datele histologice și bacteriologice sînt acelea care pledează pentru originea tuberculoasă:

- Descoperirea b.K. în cazeom, la examenul direct sau în culturi.
- Aspectul histopatologic al acestor afecțiuni: leziuni cazeoase, foliculare sau celule epiteliale gigante.
- La aceste date, adăugăm semnele radioclinice importante, alături de cele de laborator și de examenul anatomopatologic (calcificări ale complexului primar tuberculos, leziuni nodulare intraparenchimatoase, fibrocalcificări sau sechele ale unor reacții pleurale secundare).



Scanned with OKEN Scanner

Adenocazeoamele sînt legate de tuberculoza primară fiind complicații tardive, explicate atît prin reactivitatea imunologică a organismului cît și prin momentul infecției.

*Studiul clinic.* Clinic, în anamneză pot fi depistate perioade de inapetență, stări febrile, perioade ce corespund cu fenomenele de intoxicație bacilară; cel mai adesea aceste formațiuni sînt o descoperire radiologică.

Intraoperator putem găsi aderențe pleurale, leziuni fibronodulare, pahipleurite etc. Starea generală este de obicei foarte bună și examenele clinice nu pot decela elemente deosebite.

*Diagnosticul* acestor afecțiuni este dificil datorită puținelor date furnizate de mijloacele de investigație: diagnosticul diferențial trebuie făcut cu chistul hidatic, cu tumori mediastinale maligne, teratoame, limfoame, neurinoame, simpatoame.

Examenul radiografic de față și de profil arată o imagine opacă, rotundă, bine delimitată, situată de obicei în mediastinul mijlociu (fig. XI.27). Dacă imaginea radiologică este situată la nivelul crosei azygos, diagnosticul de cazeom mediastinal poate fi stabilit mai ușor. Alteori cazeomul se manifestă sub forma unei imagini radiologice tumorale mai mare, ovoidă, situată în mediastinul anterior, parafrenic.

Evoluția acestor adenocazeoame poate fi diferită: unele sînt descoperite la examenul M.R.F., altele prezintă o simptomatologie clinică nespecifică ca junghi toracic, astenie, inapetență, scădere ponderală etc.

Prin evoluția lor, aceste adenocazeoame pot perfora arborele traheobronșic, esofagul, uneori chiar vasele din vecinătate ca vena azygos, vena cavă superioară.

*Tratament.* Problema tratamentului este dificilă, atît în ceea ce privește indicația, cît și tehnica. Neavînd de cele mai multe ori un diagnostic pozitiv preoperator, toracotomia se impune, tratamentul medical fiind ineficient, iar riscul complicațiilor fiind mare.

Din punct de vedere tehnic chirurgical, extirparea în totalitate a acestor formațiuni este dificilă, mai ales cînd procesul patologic are raport cu

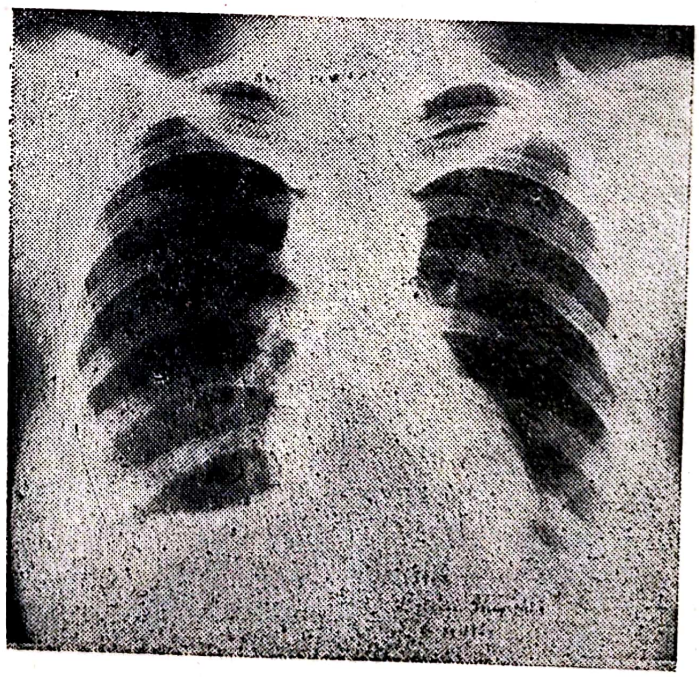

*Fig. XI.27.* — Cazeom mediastinal al crosei azygos.



Scanned with OKEN Scanner

vena cavă superioară sau cu traheea, fără a avea un plan de clivaj, datorită procesului patologic cronic.

În aceste cazuri noi recomandăm deschiderea colecţiei, extirparea parţială a pereţilor săi şi extragerea mecanică a conţinutului; lăsăm pe loc o pastilă din peretele cazeomului; introducem local în această lojă medicamente tuberculostatice: rifampicină, kanamicină, HIN. Acest procedeu ne-a dat rezultate foarte bune, neîntîlnind, pe cazurile operate de noi, nici o complicaţie, deşi bolnavii nu au făcut tratament tuberculostatic preoperator. Noi considerăm că denumirea de adenocazeoame mediastinale este mai precisă deoarece arată etiologia, forma radioclinică şi topografia lor.

Această afecţiune este legată din punct de vedere etiopatogenic de tuberculoza primară, localizarea cea mai frecventă fiind în dreapta şi mai ales în mediastinul mijlociu superior. Tratamentul chirurgical este procedeul terapeutic de elecţie. Tehnica recomandată de noi este deschiderea tumorii, curăţirea mecanică a conţinutului, cu extirparea parţială a pereţilor colecţiei, urmată de tratament tuberculostatic postoperator.

## Bibliografie


1. BARIÉTY M., COURY Ch. — Le mediastin et sa pathologie, Masson et Cie, Paris, 1958.
2. COMAN C. şi colab. — Contribution au traitement des goîtres endotoraciques, *J. Franç. de Méd. et de Chirurgie Thoracique*, Paris, 1972, 5, 349—361.
3. COMAN C. şi colab. — Tumorile şi chistele mediastinului, *Chirurgia*, 1981, XXX, p. 184—190.
4. OANCEA TR., HICA L. — Tumorile mediastinale, *Edit. Medicală*, Bucureşti, 1971.


Scanned with OKEN Scanner

# XII. TRAUMATISMELE TORACELUI

Dezvoltarea economică, urbanizarea, intensificarea și dezvoltarea circulației în toate domeniile, au făcut ca în ultimele decenii traumatismele toracice autonome sau asociate în cadrul politraumatismelor, să ocupe un loc destul de însemnat printre urgențele chirurgicale, ele fiind urmate de un mare număr de morți și mutilați anatomo-funcțional.

## TRAUMATISMELE TORACICE ÎNCHISE

Sînt cele mai frecvente în timp de pace; cele deschise, provocate în special de arme albe sau de foc, sînt mai frecvente în timp de război; se întîlnesc însă și în timp de pace, în unele țări într-o proporție destul de ridicată.

Traumatismele toracice au o serie de caracteristici specifice care trebuie bine cunoscute:

1. — Ceea ce este grav în traumatismele toracice în majoritatea cazurilor, sînt sindroamele fiziopatologice care pot fi generate de leziuni anatomice uneori minore, ca de exemplu o fractură de coastă. Această caracteristică a discorfanței dintre leziunea anatomică și sindroamele fiziopatologice declanșate, are un rol important în terapeutică.

2. — O consecință a acestei prime caracteristici este aceea că în majoritatea cazurilor, gesturi terapeutice minore pot reechilibra funcțiile vitale, respectiv pot vindeca bolnavul.

3. — Sindroamele fiziopatologice sînt declanșate deseori de afectarea funcțiilor vitale — respirația și circulația; de aceea este necesară: rezolvarea cît mai rapidă, cît mai aproape de locul accidentului, cu competență maximă; orice întîrziere sau greșeală este grevată de complicații grave și de o mortalitate ridicată.

Clasificarea traumatismelor toracice a făcut obiectul a numeroase cercetări; pe baza experienței noastre, am făcut o clasificare proprie care împacă criteriul lezional cu cel fiziopatologic: traumatisme toracice închise, traumatisme toracice deschise și traumatisme toracice la politraumatizați.

*Traumatismele toracice* închise pot fi parietale, endotoracice sau mixte.

*Parietale*, sînt acele traumatisme în care este afectat numai peretele toracic. Ele se pot manifesta: fără tulburări fiziopatologice, cu tulburări fiziopatologice, sau foarte grave, (în comă).



Scanned with OKEN Scanner

*Endotoracice* sînt traumatismele, în care sînt afectate organele endotoracice, fără ca peretele să fie interesat; ele se pot manifesta de asemenea, fără ca peretele să fie interesat; ele se pot manifesta de asemenea, fără tulburări fiziopatologice, cu tulburări fiziopatologice sau foarte grave (comă).

În traumatismele *mixte*, sînt interesate atît peretele cît și organele endotoracice. Prezintă de asemenea cele trei stadii de evoluție.

*Traumatismele toracice deschise* prezintă trei forme clinice: cu plăgi toracice închise, cu plăgi toracice larg deschise, mixte. Toate trei pot prezenta aceleași manifestări: fără tulburări fiziopatologice, cu tulburări fiziopatologice sau foarte grave (în comă).

*Traumatismele toracice la politraumatizați*, interesează diverse organe; în ordinea frecvenței, sînt interesate: abdomenul, craniul, fața, membrele, bazinul, rahisul, aparatul genito-urinar.

În general sînt grave, și, pot prezenta, sau nu, diferite tulburări funcționale cardiorespiratorii.

În afara clasificării făcute de noi care îmbină criteriul anatomic cu cel fiziopatologic, au mai fost făcute și alte clasificări bazate pe criterii anatomice, patogenice, fiziopatologice, clasificări pe care le vom prezenta și noi.

A. *Clasificarea anatomo-patologică* este o clasificare incompletă, bazată pe un criteriu unic, organul lezat.

1. — Traumatisme toracice parietale; fără leziuni scheletice (echimoze, escoriații hematoase, contuzii musculare) sau cu leziuni scheletice: costale, de stern, volete.

2. — Traumatisme toracice cu leziuni ale organelor endotoracice: pleuropulmonare; traheo-bronșice; cardiopericardice; ale marilor vase, ale esofagului, ale canalului toracic, diafragmatice complexe (diferite asocieri între acestea).

3. — Traumatisme toracice mixte: parietale și endotoracice.

4. — Traumatisme toracice asociate: cu leziuni ale regiunilor vecine: toraco-cervicală sau toraco-abdominală. Sau pot fi asociate cu leziuni ale regiunilor îndepărtate; cranio-cerebrale, faciale, vertebrale; medulare; pelviene sau ale extremităților.

B. *Clasificarea patogenică;* are la bază exclusiv criteriul patogenic, deci după părerea noastră este tot incompletă; astfel se disting:

1. Traumatisme toracice închise care pot fi provocate prin: lovire, prin sfîșiere, explorare, decelare, prin manevre endoscopice sau mixte (diferite asocieri între acestea).

2. Traumatisme toracice deschise, clasificate după agentul vulnerant (arme albe, corpuri ascuțite, coarne de animale) prin arme de foc (glonț schije, alice etc.) După modul de acțiune, plăgile sînt oarbe sau transfixiante. După profunzime, sînt nepenetrante sau penetrante, cu leziuni pleuropulmonare, traheo-bronșice, cardio-pericardice, vase mari, canal toracic, esofag. Ele pot fi însoțite de revărsate pleurale, sanguine, aeriene, chilotorax, sau mixte: hemopneumotorax, revărsate mediastinale, pneumomediastin, hemomediastin sau hemopneumomediastin.

C. *Clasificarea fiziopatologică* cuprinde traumatismele toracice fără tulburări ale funcțiilor vitale și traumatismele toracice cu tulburări, de diferite grade, ale funcțiilor vitale: insuficiența circulatorie, insuficiență respiratorie sau cel mai frecvent insuficiență cardio-respiratorie.



Scanned with OKEN Scanner

De asemenea, sînt incluse în această clasificare și traumatismele toracice cu tulburări grave ale funcțiilor vitale.

Aceste clasificări ale traumatismelor toracice, ca și altele pe care nu le mai expunem, sînt incomplete, deoarece se bazează pe un singur criteriu; acest fapt ce ne-a determinat să facem clasificarea proprie care să satisfacă următoarele deziderate: să fie simplă, să fie completă și practică; în ea să poată fi încadrate absolut toate traumatismele toracice autonome sau asociate cu politraumatismele.

*Semiologia.* Medicina modernă începe să fie dominată de tehnică și să știrbească valoarea clinicii; această tendință este complet greșită și dăunătoare. Deseori se întîmplă ca în consultări, medicii să se mulțumească și să analizeze „dosarul bolnavului" fără să examineze și bolnavul, lipsindu-se de culegerea unor date extrem de importante, date pe care le poate furniza doar examenul clinic complet; faptul acesta este valabil și pentru traumatismele toracice; din aceste motive, pentru a nu greși, subliniem valoarea acestui examen pe care îl prezentăm mai detaliat, cu sublinierea că el trebuie făcut la toți traumatizații, chiar și la cei în comă; datele de anamneză le vom aduna de la însoțitori. Elementele clinice și paraclinice pe care le prezentăm sînt valabile în toate tipurile de traumatisme.

*Anamneza.* Va fi cît mai puțin obositoare; dacă bolnavul nu ne-o poate prezenta, o vom lua de la rude, de la însoțitori.

Vom insista asupra unor stări patologice care ar putea explica producerea traumatismelor, ca de exemplu: bolnav hipertensiv, bolnav sub tratament cu sedative și tranchilizante, alcoolici, epileptici, diabetici, bolnavi în crize de angor etc.

Terenul și tarele pulmonare: bolnav cu bronhopneumopatie obstructivă cronică, tuberculoză cronică ș.a.

Împrejurările în care s-a produs accidentul: etiologia (circulație, sport, agresiune); natura agentului vulnerant; poziția bolnavului în momentul producerii traumatismului; simptomele pe care le acuză; imunizările făcute anterior (ser sau anatoxină) mai ales la bolnavii cu traumatisme toracice deschise; stări alergice la medicamente, la care; la seruri, la vaccinuri, la antibiotice etc; ce tratament s-a administrat de la producerea accidentului și pînă la prezentarea la spital.

Deci, anamneza trebuie să fie cît mai completă și mai exactă pentru a o putea folosi în examinarea completă a bolnavului.

*Examenul clinic obiectiv* trebuie să fie complet: „din creștet pînă la tălpi" indiferent dacă bolnavul are un traumatism toracic autonom sau asociat în cazul unor politraumatisme.

*Inspecția* ne poate furniza date importante. Vom cerceta prezența semnelor tipice ale unor suferințe respiratorii cronice, ca de exemplu: degete hipocratice, teren emfizematos. Cercetăm semnele traumatismelor toracice recente: paliditatea sau cianoza mucoaselor și a tegumentelor, starea de agitație, echilibrul psihic (sau comă), dispneea, transpirația. Semnele locale: echimoze subconjunctivale, cianoza în „pelerină", emfizemul subcutanat localizat sau generalizat, aspectul expectorației (spute hemoptoice), zone de contuzie, plăgi, modul în care se efectuează respirația, modificările toracelui, în timpul respirației, gradul de participare a musculaturii abdominale, prezența respirației paradoxale.



Scanned with OKEN Scanner

*Palparea* va decela elemente foarte importante în precizarea diagnosticului și anume: dureri la nivelul de implicare a forței: crepitații osoase la nivelul focarelor de fractură; crepitații gazoase în emfizemul subcutanat; în unele cazuri, fluctuență în regiunea dorsolombară.

*Percuția* poate pune în evidență, în funcție de leziunile endo-toracice fie matitate (în sindroamele de compresiune endotoracice de origine lichidiană); fie timpanism (în pneumotorax, în hernierea organelor abdominale în torace, în leziunile diafragmului), sau asocierea matității și a timpanismului: matitate declivă și timpanism în partea superioară a hemitoracelui lezat, în sindroamele de compresiune endotoracică mixtă (lichidiană și aeriană); deplasarea matității cardiace spre hemitoracele neafectat de traumatism, deplasare cauzată de sindromul de compresiune.

*Ascultația* poate furniza date valoroase; decelează modificarea raportului, între inspirație și expirație, cu prelungirea expirației în cazurile de: obstacole expiratorii, precum și scăderea complianței pulmonare; modificarea raportului între inspir și expir, cu prelungirea inspirului în astmul bronșic; absența murmurului vezicular într-un hemitorace, în toate sindroamele de compresiune endotoracică (aeriene, lichidiene sau mixte); absența zgomotelor cardiace în: tamponada cardiacă din hemipericard și în stopul cardiac; prezența unor zgomote anormale: borborisme intestinale în herniile diafragmatice; raluri traheale și bronșice, ce se pot auzi și de la distanță, zgomote care indică prezența de lichide în arborele traheo-bronșic: sînge, vomismente gastrice, sindroame de încărcare bronșică.

Reamintim că examenul clinic al traumatismului toracic trebuie efectuat numai pe bolnavul dezbrăcat complet, deoarece deseori, traumatismul toracic este un „bolnav surpriză"; examinarea lui, poate decela, de la un timp la altul, modificări deosebite; de aceea, investigarea acestor traumatizați este obligatorie.

Precizăm de asemenea, că în cazurile în care traumatizații au emfizem subcutanat, palpația, percuția și ascultația sînt importante. După examinarea completă a toracelui, vom examina în continuare, cu același spirit și meticulozitate, restul leziunilor organelor, chiar și în cazul traumatismelor toracice autonome:

*Abdomenul*, regiune vecină a toracelui, poate fi deosebit interesat în cadrul traumatismelor toracice, mai ales atunci cînd acestea sînt localizate

*Inspecția* ne va arăta forma abdomenului: excavat, balonat, mobilitatea sau imobilitatea acestuia. Este cunoscută imobilitatea și lipsa lui de participare la mișcările respiratorii (mai ales în traumatismele toracelui cînd deseori expirul devine o fază „activă"), în cazurile de perforații digestive, hemoragii etc. Palpația va decela zonele sensibile și dureroase sau contractura așa-numitului „ventre en bois" (abdomen de lemn), specific peritonitelor.

*Sistemul nervos central și periferic* va trebui să fie examinat cu toată atenția. Vom cerceta orientarea în timp și spațiu a accidentului, starea de veghe sau de comă, sensibilitatea tactilă, termică, reflexele osteo-tendinoase și reflexele de acomodare la lumină și la distanță.

*Aparatul genito-urinar:* vom palpa lojile renale și bazinul, vom cerceta modul micțiunilor și culoarea urinii.

*Examenul extremităților* va fi făcut cu mare atenție mai ales la bolnavii în comă.



Scanned with OKEN Scanner

Un examen clinic corect poate deja orienta diagnosticul care va fi precizat cu ajutorul examenelor paraclinice.

*Examenele paraclinice* trebuie să fie cît mai complete dar fără a exagera, în sensul în care diagnosticul a fost precizat la examenul clinic; îl vom verifica și îl vom completa cu ajutorul examenelor paraclinice. Noi vom expune toate examenele paraclinice; aceasta nu echivalează însă cu indicarea lor la toți bolnavii, ci numai acolo unde sînt indispensabile.

*Puncția* este proba paraclinică cea mai simplă și la îndemîna tuturor medicilor; ea poate fi practicată chiar în cazurile de urgență, înaintea examenului radiologic al toracelui, mai ales la bolnavii cu emfizem subcutanat generalizat, și la care deseori examenul radiologic al totacelui nu este concludent.

Puncția exploratorie poate fi practicată pentru toate cele 3 cavități: pleurală, pericardică, peritoneală.

Puncția pleurală se efectuează pentru a preciza natura sindromului de compresiune: lichidian, aerian, sau mixt.

Puncția pleurală poate pune în evidență prezența în cavitatea pleurală a: sîngelui proaspăt în hemoragiile care sînt în curs, sau sînge negricios, incoagulabil, în hemoragiile vechi; lichid lăptos, albicios în chilotorax; aer în pneumotoraxul traumatic; lichid gastric sau intestinal, în cazul herniilor traumatice transdiafragmatice, care sînt confundate cu sindroamele de compresiune endotoracică lichidiene. Remarcăm faptul că se poate face această confuzie chiar pe radiografie, din cauza exudatelor intraviscerale ale organelor herniate intratoracic, atunci cînd ruptura diafragmului este mică, strangulează organele herniate; se mai poate pune în evidență bilă sau puroi, cu sau fără miros fetid.

Lichidele evacuate vor fi examinate la laboratorul clinic; vom cere, în funcție de natura lichidelor evacuate: numărul hematiilor; cantitatea de hemoglobină; colesterolul și prezența grăsimilor în chilotorax; reacția Rivolta în lichidele sero-citrine; flora banală și antibiograma în cele purulente.

Cercetarea prezenței sau a absenței fistulelor bronșice. Vom introduce în cavitatea pleurală, după evacuarea lichidelor, 10 ml de soluție sterilă de albastru de metilen 1% și dacă sputa se colorează în albastru, este semn sigur al existenței unei fistule bronho-pleurale.

Puncția pleurală nu trebuie să aibă numai un rol de diagnostic; ea poate fi evacuatorie, dacă adaptăm acul la o sursă de asporație continuă sau dacă folosim un ac cu robinet, care să permită evacuarea conținutului fără să permită intrarea serului.

*Puncția pericardică* este indicată numai atunci cînd există semne clinice de tamponadă cardiacă. Puncția pericardică poate fi practicată după tehnica lui Dieulafoy, sub apendicele xifoid, sau parasternal.

Puncția pozitivă evacuează sînge în pericard, sînge incoagulabil, confirmă diagnosticul și impune urgent intervenția.

Puncția negativă poate informa diagnosticul; în cazurile în care sînt formate cheaguri intrapericardice, puncția poate fi înșelătoare și dacă celelalte examene clinice și radiologice confirmă existența unor hemoragii intrapericardice, intervenția chirurgicală se impune. Unii autori dau o proporție de 25% din puncții pericardice negative, datorită prezenței cheagurilor intrapericardice.



Scanned with OKEN Scanner

Puncția cavității peritoneale este indicată în traumatisme toracice situate sub coasta a 6-a, la accidentații care acuză dureri abdominale, iar examenele clinice ale abdomenului decelează semne de suferință a organelor subdiafragmatice, sau la care măsurile de reechilibrare corecte ale funcțiilor vitale nu au dat rezultate favorabile De asemenea, această puncție este indicată la politraumatizați, precum și la bolnavii șocați sau în comă.

Puncția se va face în zonele declive ale cavității peritoneale și anume în cele 4 cadrane; flancul drept; flancul stîng; fosa iliacă dreaptă; fosa iliacă stîngă. Vom alege cadranul în raport cu locul de aplicare al forței și cu sediul leziunilor toracice.

Dacă puncția este pozitivă, se impune de urgență laparotomia, indiferent de conținutul evacuat prin puncție. Prin puncție se poate evacua: sînge, puroi, bilă, urină. Fiecare din ele indică o anumită leziune și orientează calea de abord și eventual tipul de intervenție.

Cînd puncția este negativă, dar examenul clinic decelează totuși elemente de suferință și interesare a organelor abdominale, vom proceda astfel: repetarea puncției în alt cadran imediat; repetarea puncției după 6 ore; puncție după „spălătura peritoneală"; această puncție se va efectua astfel: printr-un cateter introdus percutan pe linia albă, subombilical, vom introduce în cavitatea peritoneală aprox. 500 cmc de ser fiziologic (soluție de NaCl 9%) după care vom face o puncție peritoneală; dacă în lichidul de puncție se decelează prezența hematiilor, vom indica laparotomia.

Puncția subarachnoidiană, este indicată în politraumatisme, dacă traumatismul toracic și cranio-cerebral și prezența sîngelui în lichidul cefalorahidian indică leziuni ale sistemului cranio-cerebral.

*Examenul radiologic* este obligatoriu la traumatizații toracici cît și la politraumatizații la care în afara toracelui se vor examina radiologic și celelalte regiuni anatomice lezate.

Metodele de examinare radiologică sînt multiple; ele vor fi indicate diferențiat, în raport cu starea accidentului și cu tipul de traumatism (autonom politraumatizat); stadiul evolutiv: acut sau cronic; sau sechele și complicații ale traumatismelor toracice. Noi vom expune toate metodele de examen radiologic, cu specificarea că fiecare metodă va fi folosită diferențiat, în funcție de elementele specificate de noi mai sus.

Clinica modernă dispune de următoarele metode de examinare radiologică: radioscopia, radiografia simplă, radiografia „dură" pentru os, radiografia simplă sau cea în plan bronșic Fraine-Lacoste- pentru decelarea leziunilor traheo-bronșice, esofagografia, pentru sechele și complicații, în afara celor de mai sus mai putem indica, în funcție de leziune, bronhografia și tomografia computerizată.

*Radioscopia toracică* este indicată numai la bolnavii cu stare clinică bună și deplasabili; este un examen rapid și în plus arată și dinamica cuștii toracice. Elementele furnizate de examenul radioscopic sînt multiple: reducerea mobilității diafragmatice; stabilirea duratei expirației forțate; examenul radiologic poate evidenția tipul sindromului de compresiune endotoracică: pneumotorax traumatic, hidropneumotorax, hemotorax; poziția mediastinului (deplasarea lui controlaterală în sindroamele de compresiune endotoracică masivă), precum și fracturile costale.



Scanned with OKEN Scanner

*Radiografia* poate fi efectuată pentru bolnavii deplasabili în poziție ortostatică, față și profil, pentru cei nedeplasabili, poate fi efectuată în poziție culcat (la pat) sau semișezîndă; sau, pentru urgențe mari, chiar pe masa de operație sau pe targă.

Radiografia de față poate arăta: fracturile costale (număr, tip, poziție); leziunile pleurale (hemotorax, pneumotorax, hemopneumotorax); Leziuni pulmonare, ce pot apărea în hematom intrapulmonar, atelectazii, procese pneumonice; prezența de corpi străini intratoracici: gloanțe, schije, alice lame de cuțit etc.; modificările mediastinului; modificări ale diafragmului; pneumoperitoneu, în rupturile digestive (stomac, intestine).

*Tomografia* este indicată în stadiile cronice ale traumatismelor toracice, dar și la cele acute, pentru a putea preciza localizarea unui corp străin. Ea poate preciza stenozele traheale posttraumatice, unele colecții închistate etc.

*Tomografia computerizată* este indicată în formele cronice, sechelare și în complicațiile traumatismelor toracice, în vederea indicației tratamentelor chirurgicale de corectare și de recuperare funcțională.

*Esofagografia* este indicată în diagnosticul rupturilor esofagiene; pentru a le evidenția, vom da bolnavului o linguriță de lipiodol și vom constata locul rupturii esofagiene prin pătrunderea substanței de contrast în mediastin. La bolnavii în stare gravă, sau în comă, vom introduce un tub Fauchet în esofag și prin acesta vom injecta substanța de contrast și vom efectua radiografia la pat sau pe targă.

*Pneumoperitoneul diagnostic* se execută prin introducerea a 900 — 1 000 cmc de aer în cavitatea peritoneală, cu ajutorul unui aparat tip Küss și vom examina, scopic, bolnavul, pentru a face diagnosticul diferențial între o hernie diafragmatică traumatică și o eventrație.

Pneumoperitoneul diagnostic este contraindicat la bolnavii insuficienți respiratori, mai ales la cei cu rupturi diafragmatice mari, deoarece serul introdus în cavitatea peritoneală pătrunde în torace și agravează colabarea plămînului produsă de hernie și agravează deci insuficiența respiratorie.

Pneumoperitoneul este indicat numai în stadiile cronice ale traumatismelor.

*Angiografia* se efectuează cu ajutorul substanțelor de contrast introduse în traiectul circulator și efectuarea de radiografii selective, cu ajutorul unui seriograf și aparat special denumit angiograf și instrumentar special, ea își are indicația în serviciile de specialitate, în aprecierea leziunilor cardiovasculare. Este indicată în: leziunile cardiace, leziunile pericardice, ruptura aortei sau a subclaviei, pierderea conturului aortei și lărgirea ei în pseudoanevrism; este indicată de asemenea, în caz de extravazare a substanței de contrast în mediastin; deviația traheei spre dreapta și lărgirea umbrei mediastinale, este un semn cardinal de ruptură de aortă, sau de trunchi brahio-cefalic.

*Bronhografia* este indicată de regulă generală în stadiile cronice și ale complicațiilor traumatismelor toracice, în rupturile traheo-bronșice, pentru a stabili tipul stenozei și starea arborelui bronșic în aval de stenoză, în vederea fixării tipului de intervenție chirurgicală; rezecțiobronhoanastomoză sau reacție pulmonară.

*Explorarea radioactivă*, în traumatismul acut, este indicată în mod excepțional; în traumatismul cronicizat poate furniza date utile pentru precizarea diagnosticului: hematom intrapulmonar, infarct pulmonar sau atelectazie.



Scanned with OKEN Scanner

Absența perfuziei într-un traumatism pulmonar și scintigrafia cardiacă, pot ajuta la precizarea diagnosticului diferențial între hemopericard și hipertrofie cardiacă.

*Examenele endoscopice* își găsesc indicația și în traumatismul acut pentru precizarea leziunilor organelor endotoracice:

● *Bronhoscopia* este indicată în leziunile traheo-bronșice. Ea poate furniza date precise (existența, dimensiunile și topografia rupturilor traheo-bronșice). Se poate evidenția de asemenea, prezența corpilor străini endobronșici, pe care uneori îi poate extrage. Bronhoscopia poate evidenția prezența unei fistule traheo-bronho-esofagiene.

Examenul bronhoscopic ar trebui indicat, după părerea noastră, la majoritatea traumatizaților toracici, înainte de a-i externa, deoarece poate arăta unele leziuni mute din punct de vedere clinic în momentul externării, dar care în timp, pot evolua și pot produce complicații.

● *Esofagoscopia* este indicată în cazurile în care examenele clinice și paraclinice suspicionează o leziune esofagiană; esofagoscopia poate decela leziuni ale mucoasei esofagiene sau perforații esofagiene.

*Explorarea funcțională și metabolică a traumatizaților toracici.* Prezentăm cîteva din aceste examene: explorarea respiratorie, explorarea cardio-circulatorie și examene de laborator uzuale.

Prezentăm sumar aceste examene, deoarece ele au fost analizate în capitolul I al acestui tratat.

*Explorarea funcției respiratorii* o facem cu ajutorul testelor clinice și a celor furnizate de aparatele speciale de explorare respiratorie. Testele clinice le vom aplica la toți traumatizații toracici, ele ne dau informații orientative asupra rezervei respiratorii a traumatismului. Aceste teste sînt simple și anume:

a) *Testul chibritului* — furnizează date asupra forței și volumului respirator al traumatizatului. Tehnica este următoarea: se cere traumatizatului să facă o expirație forțată cu gura complet deschisă, după o inspirație adîncă, și să sufle cît poate mai repede și mai puternic asupra unei flăcări de chibrit situat la distanță de 15 cm față de gura traumatizatului. Testul arată că 80% dintre traumatizații care au capacitatea ventilatorie mai mică de 50 l/minut, nu pot stinge flacăra chibritului.

b) *Testul de efort* se poate aplica la bolnavii deplasabili și poate furniza date orientative asupra rezervei respiratorii. Tehnica este următoarea: se cere traumatizatului să meargă pe „loc" efectuînd pașii cu o anumită cadență pe minut. Cu ajutorul acestui test, vom observa dacă bolnavul devine dispneic sau nu, și dacă prezintă modificări ale pulsului și ale numărului respirațiilor.

c) *Testul apneei provocate;* cerem bolnavului să facă un inspir lung, normal, timp de 40"—70" și un expir prelungit, de 30"—40" și vom aprecia diferențele față de normal.

*Testele instrumentale* — sînt de o mare complexitate și finețe; ele vor investiga: ventilația, difuziunea, perfuzia, gazele respiratorii, gazele alveolare, gazele sanguine, echilibrul acido-bazic, respirația celulară.

Întrucît noi le-am prezentat și la capitolul I, ne vom mulțumi doar să le amintim și vom insista numai asupra acelora la care sîntem nevoiți să oferim detalii în plus. De asemenea, precizăm că aceste explorări funcționale complexe, găsesc de regulă generală, indicația în stadiile de cronicizare sau de complicații ale traumatismelor toracice.



Scanned with OKEN Scanner

*Testele ventilatorii* cuprind probe pentru determinarea ventilației statice și dinamice prin determinarea volumului și capacităților pulmonare.

*Volumele pulmonare.* Volumul curent (normal 500 cm³), este redus la traumatizații toracici din cauza leziunilor care reduc amplitudinea mișcărilor respiratorii sau capacitatea de expansiune pulmonară datorită sindroamelor de compresiune endotoracică.

Volumul inspirator de rezervă este redus la traumatizații toracici, datorită leziunilor care reduc expansiunea toracică și pulmonară: leziuni parietale, sindroame de compresiune endotoracică. Scăderea acestui volum indică o limitare importantă a inspirației.

Volumul expirator de rezervă este redus de toate leziunile traumatice care micșorează elasticitatea pulmonară (sindroamele de compresiune endotoracică), elasticitatea toracelui (leziuni parietale toracice), precum și de leziunile care cresc rezistența expiratorie.

Volumul rezidual este crescut la traumatizații emfizematoși și este scăzut la cei cu sindroame de compresiune endotoracică, atelectazii pulmonare sau fracturi costale.

Volumul rezidual joacă un rol de tampon al marilor fluctuații al raporturilor dintre volumele $O_2$ și $CO_2$ alveolar, produs în timpul ciclului respirator. De asemenea, el previne colapsul alveolar în timpul expirului, sinergizînd activitatea surfactantului pulmonar; prin aceasta, anulează cheltuiala de energie impusă de redeschiderea alveolelor. Scăderea volumului rezidual favorizează atelectazia prin colaps alveolar, iar creșterea sa marcată reduce ventilația indirectă, micșorînd posibilitatea de creștere a ventilației la nevoile crescînde ale organismului, impuse de efortul respirator din traumatismele toracice.

Volumul expirator este scăzut în leziunile care deprimă ventilația și este crescut în condițiile care determină prezența hipoxiei, a hipercapneei sau a acidozei.

*Capacitățile pulmonare* sînt, de asemenea, modificate la traumatizații toracici.

Capacitatea vitală actuală (CVA) (normal) de aprox. 4 500 cm³, poate fi redusă: scăderea ei cu peste 30% o întîlnim în cazurile de scădere a rezistențelor ventilatorii determinată de fracturi costale, de contuzii toracice, sau de sindroame de compresiune endotoracică.

Capacitatea inspiratorie (aerul complementar, normal — 3 500 cmc); reducerea acestuia cu peste 20%, pune diagnosticul funcțional de insuficiență respiratorie restrictivă.

Capacitatea reziduală funcțională normală, aprox. 2 300 cmc; reducerea acesteia poate fi cauzată de creșterea activității respiratorii, de reducerea suprafeței respiratorii pulmonare, de contuzii pulmonare, de pneumonii bilaterale sau de sindroame de compresiune endotoracică.

Această scădere a capacității reziduale funcționale poate crește shuntul dreapta-stînga. CRF (capacitatea reziduală funcțională) crește la emfizematoși, la traumatizați toracici cu leziuni parietale toracice (contuzii, fracturi, plăgi toracice), în atelectazii, pneumonii și în tulburări metabolice grave.

Investigațiile ventilației dinamice. Volumul expirator maxim pe secundă, VEMS (normal 75—85% din CVA), ajută la precizarea diagnosticului diferențial dintre insuficiența ventilatorie restrictivă și cea obstructivă. O reducere mai mică de 75% din CVA a VEMS, se întîlnește în traumatismele toracice cu sindrom de încărcare traheo-bronșică, bronho-spasm, la bolnavii



Scanned with OKEN Scanner

cu BPOC (bronho-pneumotită obstructivă cronică), afecțiune pe care o aveau înainte de accidentul traumatic.

*Proprietățile fizice pulmonare.* Pentru cunoașterea acestora, este necesară măsurarea concomitentă a volumului curent (aprox. 500 cmc), vitezei fluxului de aer (normal 100—400 l/minut) — reducerea cu mai mult de 20% denotă un grad important de obstrucție a bronșiilor mici și a presiunii intratoracice (intrapleurală sau intraesofagiană).

Cu ajutorul acestor parametri, vom studia:

— complianța pulmonară (normală 0,055—0,22 l/cm $H_2O$); reducerea sa la traumatizații toracici este datorată durerii, fracturii costale, voletelor sau sindroamelor de compresiune;

— cunoașterea rezistențelor neelastice (normal 0,48—0,64 cm $H_2O$ l/s); această rezistență este crescută în sindromul de încărcare bronșică, edemul bronșic, fracturi costale simple, volete costale, leziuni diafragmatice, rupturi de nervi frenici.

— *Explorarea difuziunii* se poate face estimativ; prin capacitatea de difuziune se înțelege raportul dintre volumul de gaz ce difuzează prin membrana alveolară capilară pe minut și difuziunea în mm Hg., dintre presiunile parțiale ale gazelor de fiecare parte a membranei alveolo-capilare.

Capacitatea de difuziune a $O_2$ (normal de 20 cmc pe minut) este diminuată în blocul alveolo-capilar prin îngroșarea membranei alveolo-capilare, în fibrele pulmonare, în emfizemul pulmonar și în plămînul de șoc.

Capacitatea de difuziune a $CO_2$ (normal 15 cmc pe minut pe mm Hg) este redusă în îngroșarea membranei alveolo-capilare și în diminuarea suprafețelor de hematoză.

Raportul schimbului respirator este raportul dintre volumul $CO_2$ produs și volumul $O_2$ captat (normal este 0,82).

Explorarea perfuziei pulmonare. Perfuzia pulmonară este caracterizată de o serie de parametri furnizați de debitul cardiac, de shuntul pulmonar, de raportul dintre ventilație și perfuzie, de raportul dintre spațiul mort fiziologic și volumul curent, precum și de ventilația spațiului mort.

Debitul cardiac este reprezentat de cantitatea de sînge expulzat de ventricolul stîng într-un minut (normal este de 5 l/minut).

La traumatizații toracici debitul cardiac crește proporțional cu amploarea leziunilor traumatice, deoarece traumatizatul are un consum de $O_2$ crescut în raport cu umplerea cardiacă scăzută prin scăderea volumului circulant. La acești traumatizați, debitul cardiac se mărește prin creșterea vitezei, prin reducerea timpului de circulație și creșterea shuntului pulmonar.

În prezența unui shunt fiziologic mai mare de 20%, debitul cardiac reprezintă singurul mecanism de compensare prin care $O_2$ poate fi administrat deasupra pragului critic. La un traumatizat toracic cu rezerve miocardice reduse, creșterea debitului cardiac poate grăbi apariția unei insuficiențe cardiace. Din aceste motive, determinarea debitului cardiac este foarte importantă la un traumatizat toracic grav, în special în ceea ce privește posibilitățile perfuziilor mari de lichide necesare acestor traumatizați. Măsurarea presiunii venoase centrale este metoda care poate orienta și limita perfuzarea, pentru a preveni cedarea funcției cardiace.

De asemenea, o creștere în timp a debitului cardiac reprezintă un test sigur al eficienței terapiei aplicate; dacă însă debitul cardiac scade semnifica-



Scanned with OKEN Scanner

tiv și după administrarea $O_2$ — 100%, se impune protezarea mecanică a respirației cu ajutorul unui aparat de ventilație tip Engeströn sau Bird.

Shuntul pulmonar este reprezentat de cantitatea sîngelui din debitul cardiac total, care nu participă la schimburile gazoase. Acest shunt este de mai multe feluri:

a) shuntul pulmonar absolut, care este reprezentat de cantitatea de sînge care nu ia parte deloc la schimburile gazoase;

b) shuntul pulmonar relativ, care este reprezentat de cantitatea de sînge ce perfuzează alveolele hipoventilate (numai 1—3%);

c) shuntul pulmonar total (normal 4—5%); creșterea shuntului total peste 15 % devine patologic, iar peste 40 % apare cianoza.

Reamintim că plămînul este singurul organ care primește întregul „*out putt*" cardiac; acest organ, în mod normal, nu lucrează cu întreaga sa capacitate, ci numai cu 7,5% din capacitate; aceasta înseamnă că o parte din teritoriile pulmonare sînt în repaus; pentru a asigura un raport normal între ventilație și perfuzie, intervine refluxul lui Von Euler.

Cauzele care duc la creșterea shuntului pulmonar la traumatizații toracici sînt reprezentați de factorii care scad complianța și anume: fracturi costale multiple, voletele costale, sindroamele de compresiune endotoracică, contuziile toracice și pulmonare, atelectaziile, pneumoniile, emboliile pulmonare rupturile de diafragm cu hernii transdiafragmatice. Deci există un raport direct proporțional între scăderea complianței și creșterea shuntului intrapulmonar. Subliniem de asemenea faptul că la traumatizații toracici cu cît presiunea parțială a $O_2$ din sîngele venos este mai mare, cu atît shuntul este mai crescut; cu cît presiunea parțială a $O_2$ din sîngele arterial este mai mică, shuntul este mai crescut.

Cu ajutorul administrării de $O_2$ — 100%, putem face deosebirea dintre shuntul absolut și cel relativ, astfel:

— reducerea shuntului după oxigenoterapie denotă o admisiune venoasă care poate fi influențată prin terapie și are un prognostic mai favorabil;

— absența răspunsului pozitiv la oxigenoterapie denotă un shunt absolut cu un prognostic grav.

Raportul ventilație/perfuzie în mod normal este de 0,8.

Un raport mai mare de 1,5 denotă creșterea presiunii parțiale a $O_2$ și scăderea presiunii parțiale a $CO_2$. În aceste cazuri, alveolele hiperventilate pot fi cuantificate ca o creștere a spațiului mort fiziologic.

Un raport mai mic de 0,6 arată o scădere a presiunii parțiale a $O_2$ în sînge și o creștere a presiunii parțiale a $CO_2$. Aceasta denotă o hipoventilație alveolară.

Raportul dintre spațiul mort fiziologic (150 cmc) și volumul curent (500 cmc), normal este de 0,3. Shuntul normal fiziologic crește proporțional cu volumul curent.

Creșterea acestui raport demonstrează o reducere a ventilației alveolare cu scăderea raportului ventilație/perfuzie, mai mic de 0,6.

Determinarea gazelor:

a) În aerul expirator normal: $O_2 = 16\%$; $CO_2 = 4\%$

Creșterea valorilor $CO_2$ poate indica o creștere a ventilației alveolare.

b) În aerul alveolar, raportul este următorul:

$O_2 = 14\%$ și $CO_2 = 6\%$

Determinarea gazelor sanguine este absolut obligatorie la traumatizați toracici (cel puțin presiunea parțială a $O_2$).

c) Presiunea parțială a $O_2$ în sîngele arterial este cuprinsă în mod normal între 75—95 mmHg, iar în sîngele venos este de 40 mmHg.

Presiunea parțială a oxigenului în sîngele arterial sub 60 mmHg, denotă o afectare a funcției respiratorii, iar 50 mmHg ppa, a $O_2$ arată o insuficiență respiratorie gravă. Presiunea parțială a $O_2$ scăzută, după fixarea voletelor din respirația paradoxală și a sindroamelor de compresiune endotoracică, marchează o afectare pulmonară (ca de exemplu, contuzie pulmonară, atelectazie, ruptură bronșică, pneumonie bacteriană, sindrom de încărcare bronșică).

Scăderea presiunii parțiale a $O_2$ în sîngele venos, sub 28 mmHg, denotă o hipoxie tisulară prin aport insuficient sau consum exagerat de $O_2$ (de exemplu în cazurile în care expirația din fenomen pasiv este transformată într-un fenomen activ, cu un mare consum de energie). Subliniind faptul că traumatizații toracici care aveau înainte de accident rezerve funcționale cardio-respiratorii limitate, scăderea ppa. a $O_2$ în sîngele venos sub 30 mmHg, se vor agrava deoarece nu vor putea face față nevoilor impuse de traumatismul toracic. De asemenea, semnalăm faptul că diferența saturației în $O_2$ dintre sîngele arterial și cel venos (normal 25 — 30%) ne orientează asupra valorii shuntului pulmonar.

d) Presiunea parțială a $CO_2$ în sîngele arterial este de 40 mmHg, iar în sîngele venos de 45 mmHg.

Creșterea presiunii parțiale a $CO_2$ arată o hipoventilație alveolară prin mărirea spațiului mort.

Presiunea parțială a $CO_2$ mai mare de 60 mmHg, pune diagnosticul de insuficiență pulmonară severă, cu acidoză inspiratorie. Bazele tampon (normal 44—45 mEg/e) ne arată că trebuie să intervenim să corectăm acidoza cu ajutorul perfuziilor (soluția de $CO_3Na_2$) numai cînd deficitul de bază tampon depășește 7 mEg/e. Presiunea parțială (normal 7,4) este de asemenea un indicator fidel al stării de alcaloză sau acidoză și impune corectarea lui.

Investigarea respirației celulare este de asemenea importantă în traumatismele toracice.

e) Consumul de $O_2$ este reprezentat de cantitatea de $O_2$ captată de celule, pe minut, (normal 250—300 cmc). Consumul de oxigen este determinat de nevoile tisulare și capacitatea țesuturilor de a extrage $O_2$ din sînge. Precizăm că la traumatizații toracici consumul de $O_2$ este crescut datorită următorilor factori:

— mărirea travaliului respirator;

— prezența hipoxemiei prin hiperventilație;

— prezența alcalozei gazoase declanșată și întreținută de hiperventilația spontană sau mecanică, la bolnavii protezați respirator.

f) Producția de $CO_2$ (normal 200—250 cmc/minut). Studiul acestor parametri ne permite să cunoaștem și coeficientul schimburilor respiratorii astfel:

— raportul dintre producția de $CO_2$ și consumul de $O_2$, adică $\frac{\text{Prod de } CO_2}{\text{Consumul de } O_2}$ = în mod normal este de 0,82 — în condiții de standard;

— în hiperventilație acest raport mai mare decît 0,95 este egal cu alcaloza respiratorie. În hipoventilație, R este mai mic 0,7 și deci se produce acidoza.



Scanned with OKEN Scanner

Am detaliat explorarea funcției respiratorii datorită faptului că în traumatismele toracelui ea este întotdeauna afectată, avînd repercusiuni grave asupra evoluției și prognosticului traumatizatului toracic.

*Explorarea cardio-circulatorie* trebuie de asemenea efectuată cu multă atenție la acești traumatizați deoarece funcția respectivă poate fi afectată chiar cînd traumatismul nu afectează sistemul cardio-circulator (de exemplu hipertensiunea pulmonară din cercul vicios descris de Cournand, din sindromul de încărcare bronșică).

Diverse procedee tehnice permit explorarea activității cardiace. Explorarea radiologică permite măsurarea arcurilor ventriculare, prezența unui anevrism cardio-vascular, înregistrarea pulsațiilor paradoxale, creșterea umbrei cardiace cu adiastolie în tamponada cardiacă, lărgirea umbrei vasculare în leziunile aortei.

Viteza cardiacă se studiază prin măsurarea pulsului și prin cercetarea undelor R pe EKG. Viteza cardiacă la traumatizații toracici este crescută datorită hipoxemiei, a hipovolemiei, creșterii presiunii venoase centrale și în atriul drept (reflex Bainbridge); exercițiile dureroase, cu eliberare de catecolamine starea septică, hipertermia, produc, de asemenea, creșterea vitezei cardiace.

EKG arată modificări patologice la 10—40 % dintre traumatizații toracici și anume: depresiunea segmentului ST și inversarea undei T; aritmii; tulburări de conducere miocardică; supraîncărcarea cordului drept determinată de hipoxie, de eliberarea de histamină și serotonină. În general, în raport cu tratamentul aplicat, durata acestor modificări de pe EKG nu depășește 5—6 zile.

*Debitul cardiac.* Volumul bătaie (normal 70 ml) poate fi crescut în hiperhidratare, stimulare simpatică. Volumul bătaie este condiționat de umplerea diastolică și influențată de viteza de umplere (gradientul de presiune AV); de gradul de umplere (presiunea efectivă de umplere și rezistență la distensie a pereților ventriculari); de expulsia sistolică.

*Cateterismul cardiac* este indicat excepțional la traumatizații toracici și numai în suspiciunile de leziuni traumatice ale cordului și ale vaselor mari. Reamintim valorile normale furnizate de cateterismul cardiac:

— Presiunea în atriul drept = 0—5 mm Hg
— Presiunea în ventricolul drept = 22 mm Hg
— Presiunea în artera pulmonară = 25 mm Hg
— Presiunea în atriul stîng = 3—6 mm Hg
— Presiunea în ventricolul stîng = 112 mm Hg
— Presiunea în aortă = 110/70 mm Hg

Determinarea volumului sanguin este foarte rar indicat la traumatizații toracici; normal el este de 7,5% la bărbați și de 6,5% la femei (din greutatea corporală).

Explorarea circulației arteriale se face cu ajutorul metodelor obișnuite: puls, tensiune arterială sistemică, cercetarea rezistenței periferice totale. Pulsul arterial este în raport cu volumul bătaie și cu fluxul sanguin; presiunea arterială sistolică este orientativă pentru volumul sistolic, în timp ce presiunea diastolică este condiționată de volumul sistolic, de viteza cardiacă, de distensibilitatea camerei, de compresia arterială și de rezistența arterială totală. Creșterea sau scăderea presiunii diastolice ne orientează asupra creșterii sau a diminuării rezistenței periferice.



Scanned with OKEN Scanner

Rezistența periferică totală este determinată de raportul dintre presiunea aortică medie și debitul cardiac pe minut; normal, este egal cu 1 300—1 600 cmc /secundă.

Rezistența periferică totală este crescută în hipoxie, în paraplegie arterială.

*Explorarea circulației venoase.* Presiunea venoasă normală este de 6—14 cm $H_2O$; ea depinde de presiunea capilară, de tonusul venos, de volumul sanguin, de acțiunea de pompă a inimii. Presiunea venoasă arată capacitatea ventriculului drept de a manipula volumul sanguin de întoarcere. Presiunea venoasă este scăzută în insuficiența circulatorie acută hipovolemică. Presiunea venoasă este crescută în insuficiența cardiacă, în contuzii, în caz de tamponadă sau de hemomediastin; de asemenea, presiunea intratoracică crește în sindroamele de compresiune endotoracică: pneumotorax, hemotorax, hemopneumotorax, chilotorax, hernie diafragmatică, ventilație mecanică cu presiune pozitivă intermitentă; de asemenea în administrarea de medicamente vazoconstrictoare și obstrucția cateterului prin cheaguri sau prin cudură.

*Alte examene paraclinice.* Vom face analizele uzuale pentru sînge, urină, scaun, conținut gastric, spută.

În sînge vom cerceta: hemoglobina, hematocritul, leucograma cu formula leucocitară, pentru a aprecia prezența și gradul infecției; examenele biochimice (glicemia, ureea, hemograma); azotul sanguin.

În urină vom cerceta: hematuria asociată cu împăstare lombară sau chiar cu iritația peritoneală, sau ambele; împăstarea sugerează prezența unei contuzii renale; urina sanguinolentă asociată cu disurie suspicionează o leziune vezicală sau uretrală.

În scaun vom cerceta: existența melenei (scaun negru ca păcura), prezența hemoragiilor oculte din ulcerele gastro-intestinale secundare stressului, sau a unor ulcere reactivate, mai ales la traumatizații șocați, tratați cu doze mari de cortizon.

În conținutul gastric, examinăm culoarea (zațul de cafea generat de o dilatație gastrică sau de o hemoragie digestivă superioară). Cercetăm prezența sîngelui în conținutul gastric, pH-ul gastric la bolnavii cu sindrom Mendelsohn; valoarea pH-ului are semnificație prognostică, astfel: pH mai mic decît 1,75 arată un prognostic grav datorită pneumoniei chimice; la pH-ul mai mare decît 2,4, prognosticul este mai favorabil.

*Examenul sputei:*

— spută hemoptoică denotă leziuni: ORL, rupturi pulmonare sau traheobronșice;

— dacă este foarte aerată, denotă edem pulmonar;

— dacă este asemănătoare cu lichidele evacuate din pleură, denotă prezența unei fistule bronhopleurale;

— examenul bacteriologic al sputei cu antibiogramă este util în orientarea tratamentului antibiotic, știut fiind faptul că traumatizații toracici sînt viitori infectați.

Examenele clinice și paraclinice prezentate mai sus vor fi practicate la toți traumatizații toracici, indiferent de tipul traumatismului: închis, deschis, sau politraumatism.



Scanned with OKEN Scanner

# 1. TRAUMATISMELE TORACICE ÎNCHISE

*Etiologie.* În privința etiologiei traumatismelor toracice toți autorii sînt de acord că ele sînt determinate în proporție de 70% din cazuri, de accidentele de circulație, urmate de accidentele de muncă, apoi de alte cauze: accidentele sportive, căderea de la înălțime, surpările etc.

*Patogenie.* Mecanismele generatoare ale sindroamelor fiziopatologice ale traumatismelor toracice sînt de obicei complexe, și numai în unele cazuri poate fi identificat un singur mecanism; totuși, noi le sistematizăm în funcție de modul de acțiune, mai ales din punct de vedere didactic.

Precizăm faptul că aceste mecanisme pot acționa și simultan prin asocierea lor; menționăm următoarele mecanisme de producere:

- Prin lezarea traumatică directă (comprimarea între stern și corpurile vertebrale — izbirea, aruncarea, proiectarea etc.).
- Prin hiperpresiune aeriană intravisceralâ, în cazul în care accidentatul este surprins cu glota închisă; atunci, pot apărea rupturi ale căilor aeriene, sau ale parenchimului pulmonar.
- Prin decelarea care acționează în cazul frînării bruște; din cauza forței inerției se pot rupe unele organe toracice, care se desprind din lojile lor anatomice, datorită forței de inerție și sînt proiectate înainte; așa se explică de exemplu rupturile de istm de aortă.
- Prin suflul unei explozii (Blast sindrom) care datorită undei de presiune, undei de revenire sau, după părerea noastră a ambelor, apar focare hemoragice parenchimatoase sau rupturi ale căilor aeriene, precum și hemoragii pe seroase și mucoase. În cazul în care aceste leziuni sînt localizate și alte seroase și mucoase, prognosticul este grav. Tot aici încadrăm și unele explozii anestezice.

Traumatismele toracice au drept consecință o serie de tulburări fiziopatologice ale funcției pulmonare și cardio-vasculare, care pot duce la insuficiența cardio-respiratorie. Aceste tulburări determină gravitatea traumatismelor toracice, chiar dacă leziunile anatomice care le generează sînt minore.

*Sindroamele fiziopatologice.* Principalele tulburări fiziopatologice grave întîlnite cel mai frecvent și care necesită tratament de urgență sînt următoarele: (cu sublinierea că și acestea pot fi deseori asociate între ele și potențializate reciproc).

*Sindromul de compresiune* este realizat de revărsatele endotoracice; aceste sindroame pot fi clasificate pe baza unor criterii multiple.

- După conținut (aeriene, tip pneumotorax traumatic; lichidiene, tip hemopneumotorax sau chilotorax și mixte (dominant aerian cu nivel de lichid bazal) (fig. XII.1); dominant lichidian, cu mică pungă apicală aerică.
- După topografie, compresiunea poate fi: intrapleurală, extrapleurală, mediastinală, pericardică, sau diferite asocieri între ele.
- După etiologie, compresiunile sînt parietale (vase intercostale, mamare, vascularizație pleural, sau diafragmatică); bronhopulmonare (pulmonare, traheale, bronșice, mixte); diafragmatice, hemidiafragmatice, traumatice, care pot fi excepțional de rare și intrapericardice; compresiuni mediastinale (cardio-pericardice, vasculare, prin canalul toracic sau esofag).

Sindroamele de compresiune sînt cel mai frecvent întîlnite în practică și au o serie de caracteristici care trebuie bine cunoscute:



Scanned with OKEN Scanner

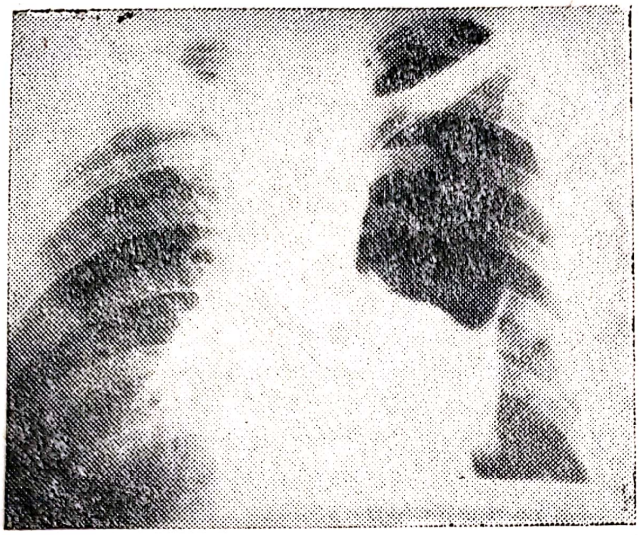

*Fig. XII.1.* — Hemopneumotorax traumatic stîng.

— Tendința lor este spre progresare și agravare continuă; n-au tendință spre vindecare spontană.

— Deseori pot difuza, mai ales cele aeriene, spre perete, ducînd de regulă și la apariția unui emfizem subcutanat care complică mai mult sindromul; se creează mari impedimente examenului clinic și paraclinic, care sînt împiedicate și devin nonconcludente; ex: clișeul radiografic nu mai poate identifica pneumotoraxul traumatic, examenul clinic al aparatului respirator este nepracticabil (ascultația și percuția). Sau difuzează spre mediastin, lezînd pleura mediastinală și comprimînd organele mediastinale. Se perturbă mecanica ventilatorie prin anularea forței capilare dintre cele două pleure și a servituții parietale, saturînd elasticitatea membranei elastice intrapulmonare care este înserată pe fața profundă a pleurei viscerale și pe nucleu; așa se explică colabarea plămînului: se creează hipertensiune în circulația intrapulmonară și compresiune pe fețele deplasabile cardio-vasculare: vene cave și atrii.

Circulația de întoarcere de asemenea este perturbată prin abolirea acțiunii membranei elastice intraparenchimatoase care se inseră și pe nucleu și activează dinamica bronșică și sistemul cardio-vascular.

Pendularea mediastinului. Mediastinul este deplasat controlateral și nefiind în echilibru prin pierderea suportului sau elastic de partea lezată, el pendulează invers cu mișcările respiratorii.

*Sindromul de perete.* Peretele toracic joacă un rol important în mecanica ventilatorie; afectarea lui în cadrul traumatismelor toracice poate perturba profund respirația, ducînd la hipoxie, hipercapnee și I.R.A. (insuficiență respiratorie acută), atunci cînd apar voletele costale mobile care pot duce la respirație paradoxală (fig. XII. 2.3.)

Voletele parietale apar atunci cînd se produc duble fracturi ale acelorași coaste. Pe o anumită porțiune, se produce astfel pierderea rigidității peretelui toracic, care devine mobil. În această situație, dinamica toracelui este grav perturbată, deoarece aceste volete mobile se mișcă în contratimp cu fazele respiratorii normale, producîndu-se o respirație paradoxală, în care funcția pulmonară se alterează grav și progresiv, realizînd un cerc vicios care trebuie rapid întrerupt.

Hipercapneea excită centrul respirator ducînd la tahipnee, tahipneea agravează shuntul dreapta-stînga, și în final duce la I.R.A.

Respirația paradoxală este un sindrom grav ce poate fi asociat și cu mișcarea paradoxală a mediastinului și cu sindromul de compresiune. Această respirație paradoxală are cîteva criterii pe care dorim să le subliniem și noi: nu există paralelism obligator între mărimea voletului și gravitatea tulburărilor



Scanned with OKEN Scanner

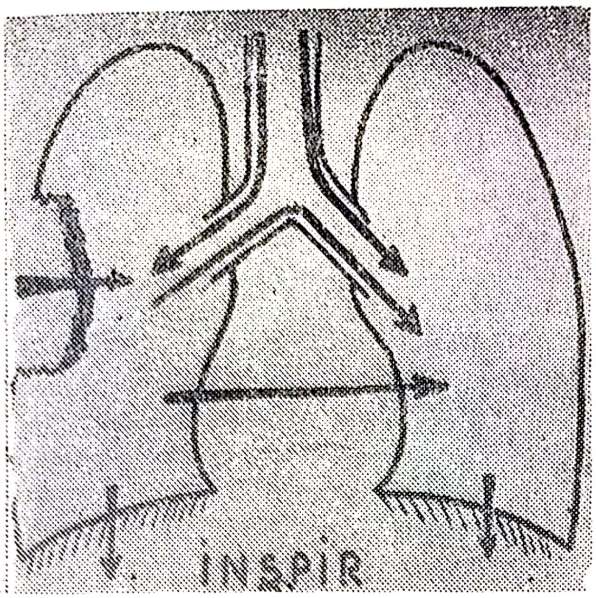


*Fig. XII.2.* — Respirația paradoxală în inspir, cauzată de volet traumatic mobil.

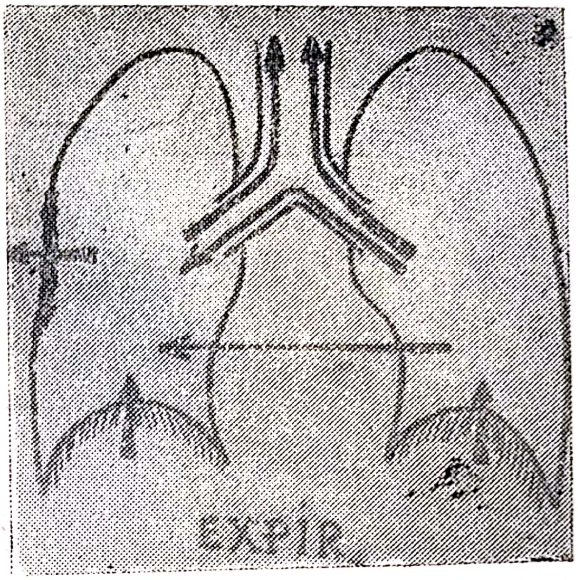


*Fig. XII.3.* — Respirația paradoxală în expir cauzată de volet traumatic mobil.

fiziopatologice. Aceasta se explică prin topografia voletului: de exemplu, voletele închise, chiar de 7 coaste, dacă sînt posterioare, nu duc la respirație paradoxală, în timp ce voletele mici, de 2—3 coaste, dacă sînt anterioare, produc respirație paradoxală; mobilitatea voletului și libertatea căilor aeriene condiționează de asemenea apariția tulburărilor fiziopatologice.

*Încărcarea și obstrucția traheo-bronșică* sînt produse de blocarea aeriană a căilor aeriene de etiologie multiplă: lichide de deglutiție sau hipersecreție bronșică cauzate de insuficiența respiratorie, B.P.O.C., bronșite cronice etc., realizînd așa-numitul cerc vicios al lui Cournand, urmat sau nu de atelectazie pulmonară și desigur și de insuficiență respiratorie acută.

Cercul vicios al lui Cournaud poate fi schematizat astfel: hipersecreția bronșică duce la atelectazia teritoriilor respective, aceasta duce la hipercapnee, apoi la vasodilatație și din nou la hipersecreție. Acest cerc vicios poate fi rupt prin traheostomie sau bronhoaspirație. La vîrstnici și fumători, pe terenurile B.P.O.C., astm, acest mecanism se instalează rapid, ducînd la I.R.A.; de asemenea unii autori au descris o atelectazie reflexă, care totuși, după părerea noastră, are o bază materială. Cercul vicios al lui Cournaud generează și hipertensiune intrapulmonară care agravează și mai mult funcția cardio-respiratorie.

*Sindromul de dezechilibru hidroelectrolitic și acidobazic* este cauzat de pierderile mari de sînge, de lichide (prin transpirație), de respirație (tahipnee). Aceste dezechilibre complexe, fac dificilă terapia intensivă, deoarece este cunoscut faptul că oxigenoterapia este ineficace și chiar periculoasă pe o stare de acidoză. Trebuie deci corectată dezechilibrarea funcției respiratorii dezechilibrate de sindroamele anterior descrise (de compresiune, de respirația paradoxală, de încărcarea bronșică sau a asocierilor dintre acestea).

*Plămînul de șoc* este un sindrom grav, de insuficiență respiratorie, apărut tardiv după șocuri traumatice septice sau după șocul operator. A fost descris după cel de-al II-lea război mondial și după războiul din Coreea, sub diferite



Scanned with OKEN Scanner

denumiri: Wet-Lung, plămînul de Vietnam, Congestive atelectazia, adult respiratory deastress syndrom, embolism pulmonar. Vom insista mai mult asupra acestui sindrom, deoarece este mai puțin cunoscut, el fiind o achiziție a ultimului deceniu.

Ultimele lucrări îl prezintă sub denumirea de A.R.D.S.

*Patogenia* este dominată de elemente de coagulare intravasculară diseminată (CID) care se instalează în fazele tardive ale șocului.

În afară de rolul de cel de-al II-lea filtru al circulației venoase, plămînul are și un rol important în prelucrarea lipidelor și a unor proteine. Tubul digestiv este un mare producător de deșeuri cu un număr foarte mare de substanțe care pătrund în circulația sanguină și trebuie blocate, deoarece sînt foarte dăunătoare altor organe și țesuturi.

Sîngele din tubul digestiv colectat de vena portă, trece prin ficat unde sistemul reticulo-histocitar (celulele Kupfer care reprezintă 40% din greutatea ficatului), prelucrează și anihilează o mare parte din aceste substanțe toxice.

În mod normal, cînd ficatul funcționează normal, acest al II-lea filtru are o activitate mai redusă.

În șoc însă, datorită alterărilor hemodinamice, tulburărilor patului vascular și ale metabolismului, substanțele toxice nu mai pot fi anihilate de ficat și trec masiv la filtrul II, cel pulmonar.

Ficatul și pancreasul sînt de asemenea alterate tot de aceste tulburări hemodinamice generate de șoc; din aceste motive, nu-și pot îndeplini funcțiile. Circulația portală, din cauza creșterii permeabilității capilare a tubului digestiv, este invadată de produse de putrefacție, de toxine microbiene și chiar de germeni. Se produce ischemia unor organe, cu fenomene de citoliză, cu eliberare de enzime proteolitice, care prin acțiunea lor generează produse proteice de degradare, aminoacizi foarte toxici.

Filtrul hepatic este decompensat și astfel, tot materialul rezorbit din aria digestivă, pătrunde în circulația pulmonară, care împreună cu scăderea Ph-ului tisular al factorului XII Hageman, induce o coagulare patologică.

Cercetările moderne sînt foarte avansate și datorită lor, a fost izolat factorul de depresiune miocardică din infarct și factorul de leziune pulmonară (factorul Clowes), care produce leziunile din plămînul de șoc.

Trebuie să recunoaștem însă că cercetările continuă și din aceste motive patogenia este incomplet elucidată; se pare însă că în șoc, bariera mucoasei intestinale devine mai puțin eficientă, și din cauza ischemiei, permite absorbirea în circulația portală a unor cantități foarte mari de reziduuri; acestea deprimă S.R.H. hepatic și așa deprimat de șoc prin ischemia dată de colapsul vascular.

Toate aceste reziduuri ajunse la plămîni, vor elibera substanțe nocive, care acționează asupra plămînului, determinînd tot tabloul clinic și histopatologic al A.R.D.S. (Adult respiratory detress syndrome).

*Sindromul toxi-infecțios.* În general, orice traumatizat toracic este potențial infectat, deoarece deseori se face legătura cu mediul exterior. La acestea, se adaugă și complexitatea leziunilor, starea de șoc; dacă nu sînt luate rapid măsurile de profilaxie și de tratament, acest sindrom se poate asocia la celelalte sindroame descrise mai sus și vor agrava starea bolnavului; un pneumotorax se poate transforma îm empiem, un hemotorax în hematom infectat etc.



Scanned with OKEN Scanner

*Leziunile structurilor anatomice.* Structurile anatomice sînt lezate de mecanismele fiziopatologice ale traumatismelor într-un grad mai mult sau mai puțin important, în raport cu agentul vulnerant, cu mecanismul de acțiune, cu intensitatea forței, cu starea preexistentă a organismului. Organele intratoracice pot fi lezate prin mecanismul de hipertensiune intravisceralã, fără ca peretele să fie lezat. Subliniem faptul că atunci cînd este interesat peretele toracic prin leziuni costale inferioare, de la a V-a coastă în jos, trebuie să cercetăm și starea organelor abdominale (ficat, splină, rinichi), deoarece pot fi și ele interesate. Din motive didactice, noi vom studia aceste leziuni separat: mai întîi pe cele parietale și apoi pe cele endotoracice, dar menționăm că ele pot fi deseori asociate. Intensitatea leziunilor anatomice mai depinde și de alți factori printre care reamintim: poziția accidentatului, starea fiziologică în care este surprins, vîrsta, existența unor afecțiuni preexistente, tare organice; locul de aplicare al forței și mecanismul de acțiune.

*Leziunile parietale.* Cea mai simplă leziune parietală este contuzia toracică, evidențiată clinic prin echimoză și dureri la acest nivel. Această simplă leziune nu trebuie întotdeauna minimalizată; bolnavul trebuie ținut sub observație medicală cîteva zile, deoarece se pot declanșa ulterior sindroame fiziopatologice grave, determinate de leziuni secundare, ca: repermeabilizarea unei rupturi bronșice, de exemplu.

Leziunile parietale cele mai frecvente sînt reprezentate de fractura costală; în general sînt benigne, dacă nu se asociază cu un revărsat endotoracic (aer sînge sau mixt) (fig. XII.4)

Subliniem faptul că trebuie acordată o mare atenție chiar și leziunilor parietale simple, ca de exemplu contuzia toracică, sau fractura simplă, deoarece, pot apărea tardiv, brusc, sindroame fiziopatologice grave prin evidențierea unor leziuni pînă atunci mute (fig. XII.5, 6.)

Din aceste motive, recomandăm ca acești bolnavi să rămînă sub supravegherea medicală atentă. Fracturile costale se pot complica cu un pneumotorax traumatic, sau în cazul fracturilor multiple cu volet, se poate instala și un emfizem subcutanat.

Fracturale costale multiple îmbracă deseori caracterul voletelor și pot provoca tulburări grave, periclitînd viața traumatizaților; cînd fracturile îmbracă aspectul de volete mobile toracice, după felul în care aceste volete interesează unul sau mai multe hemitorace, ele pot fi unisau bilaterale, iar pe baza criteriului topografic pot fi posterioare, laterale sau anterolaterale; ultimele două sînt cele mai grave, din cauza respirației paradoxale pe care de regulă o generează.

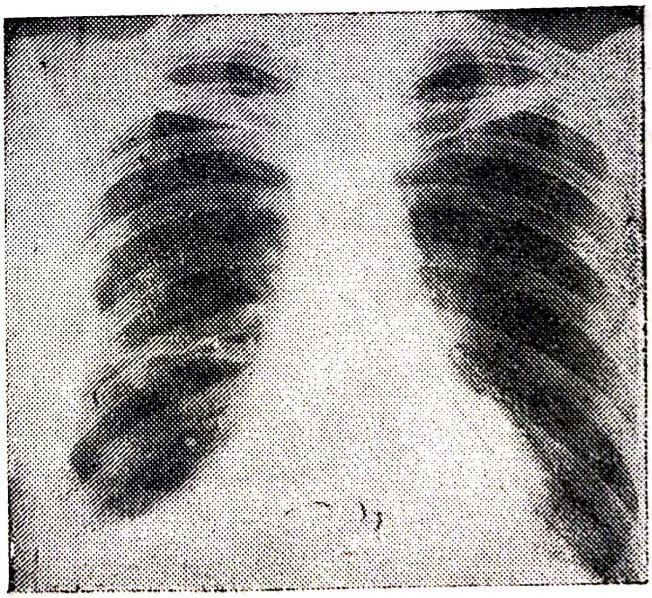

*Fig. XII.4.* — Fracturi costale dreapta, traumatice; drenaj pleural.



Scanned with OKEN Scanner

*Fig. XII.5.* — Fractură de stern traumatică.



*Fig. XII. 6.* — Același caz, după intervenția chirurgicală: reducerea fracturii și fixarea sa cu lamă metalică presternala, procedeu prof. C. Coman.

Precizăm că sindroamele fiziopatologice generate de volete sînt în concordanță cu tipul anatomopatologic al voletului.

● Volete fără deplasare, care datorită angrenării costale la nivelul celor două linii de fractură nu modifică rigiditatea parietală și mecanismul respirator nu este perturbat.

● Voletele înfundate care de asemenea nu generează respirația paradoxală dar determină o consolidare vicioasă a voletului, soldîndu-se cu apariția unor grave sechele funcționale.

● Voletele mobile anterioare sau antero-laterale. Voletele mobile sînt cele mai periculoase, deoarece ele pot declanșa sindromul grav de respirație paradoxală care poate duce rapid la I.R.A. (insuficiență respiratorie acută).

● Voletele mobile posterioare, situate între o linie axilară posterioară și o linie paravertebrală, sînt caracterizate prin aceea că nu duc niciodată la respirația paradoxală, chiar voletele foarte întinse, pe 7 coaste, deoarece voletul este, imobilizat de masele musculare ale șanțurilor vertebrale și de masivul scapular.

● Voletele anterioare situate între o linie parasternală și una medio-claviculară sînt marcate de respirația paradoxală, mai ales cele situate sub marginea pectoralilor.

● Voletele anterolaterale sînt situate între o linie parasternală axilară mijlocie și una pe linia axilară anterioară cel mai frecvent sînt complicate cu respirație paradoxală, iar cele inferioare pot fi asociate și cu leziuni ale etajului abdominal subfrenic.



Scanned with OKEN Scanner

● Voletele mediane sînt cele mai grave; sînt situate între două linii parasternale, plus fractură bilaterală de claviculă, sau fractură a nanubriului sternal.

Pe baza criteriului fiziopatologic, mai pot fi clasificate în:

● Volete cu respirație paradoxală, în special cele anterioare, mediane și anterolaterale.

● Volete fără respirație paradoxală, de regulă cele posterioare și cele fixe sau înfundate, indiferent de topografia lor.

*Leziunile pleurei.* În traumatisme, pleura nu este niciodată lezată izolat cum se întîlnește în patologie, (pleurezii, tumori pleurale etc.), și leziunile ei sînt întotdeauna asociate cu ale organelor vecine; plămîn, perete toracic, mediastin. Cele mai frecvente asociații sînt cele 3: perete + pleură + + plămîn. Aceste leziuni ale organelor vecine sînt acelea care generează sindroamele de compresiune endotoracică, manifestate prin: pneumotorax, hemopneumotorax sau hemotorax. Cînd sînt lezate concomitent, peretele, pleura, și plămînul, sindromul de compresiune este mixt: aerian + sînge; cînd sînt lezate, pleura și alte organe, canalul toracic de exemplu, apare chilotoraxul; în traumatismele toraco-abdominale cu ruptură de ficat și diafragm, se instalază biliotoraxul și hemotoraxul. Avînd în vedere frecvența acestor sindroame de compresiune endotoracică din traumatismele toracelui, le vom prezenta mai detaliat.

*Hemotoraxul* este un sindrom de compresiune endotoracică care poate să aibă următoarea etiologie:

1. — Parietală, prin lezarea de către eschilele din fracturile costale ale arterelor (intercostale, artera mamară internă, vene azigos sau hemoazigos, pachetul vascular subclavicular, artere pericardice, artere diafragmatice).

2. — Pulmonară, în leziunile parenchinului pulmonar, în aceste cazuri hemoragiile sînt însoțite și de pierderi aeriene, deoarece în plămîn circulă două fluide sînge și aer, și sindromul de compresiune apare sub forma unui hemopneumotorax.

3. — Mediastinală, în leziunile de pericard, cord, vase mari.

4. — Abdominală, în rupturile de diafragm asociate cu leziuni ale organelor abdominale (splină, ficat, tub digestiv, mezenter, epiploon).

*Studiul clinic.* Hemotoraxul este un sindrom de compresiune foarte grav, deoarece dezechilibrele funcțiilor vitale sînt complexe; prin volumul hemotoraxului se poate realiza un sindrom tipic de compresiune cu instalarea treptată a insuficienței respiratorii; prin ruperea echilibrului dintre conținător și conținut, se poate instala un sindrom de dezechilibru circulator (hipovolemie, stare de șoc).

Din punct de vedere clinic, hemotoraxul se poate întîlni sub mai multe forme clinice:

a). *Hemotoraxul mic*, de aprox. 150—350 ml sînge care, radiologic este evidențiat în sinusul costo-diafragmatic și care la un „ochi neavizat" poate trece neobservat; terapeutic, poate fi evacuat prin puncție aspirativă.

b). *Hemotoraxul mediu*, sub 1500 cmc de sînge; radiologic realizează o o capacitate a hemitoracelui lezat pînă la 1/2 scapulei și care trebuie evacuat prin drenaj pleural.

c). *Hemotoraxul masiv.* Radiologic se constată opacifierea întregului hemitorace și deplasarea mediastinului controlateral, iar volumul depășește



Scanned with OKEN Scanner

1500 cmc de sînge. Această formă clinică este cea mai gravă, deoarece duce rapid la instalarea unei stări grave de şoc prin asocierea şi potenţializarea reciprocă dintre insuficienţa respiratorie şi cea circulatorie, determinate de următoarele mecanisme fiziopatologice:

— Compresia şi colabarea plămînului subjacent cu reducerea consecutivă a suprafeţei ventilatorii şi a perfuziei, cu hipoxie gravă prin aport redus de $O_2$.

— Compresiunea cordului cu reducerea debitlui cardiac şi deplasarea mediastinului controlateral care creează dificultăţi în circulaţia de întoarcere la inimă a sîngelui venos, prin cudarea venelor cave, la care se adaugă şi colabarea plămînului controlateral prins între peretele toracic şi organele mediastinale deplasate (de sindromul de compresiune) controlateral, cu reducerea capacităţii ventilatorii.

— Hemoragia masivă din pleură duce la hipovolemie.

Toate aceste trei mecanisme au o dublă acţiune: reducerea ventilaţiei şi a perfuziei pulmonare cu consecinţa ei imediată, hipoxia, la care se adugă hipovolemia cu hipoxia hemoragică prin lipsă de transportor.

Aspectul clinic este caracteristic bolnavului insuficient respirator şi hemoragic:

a). Bolnav palid, cianoză absentă sau discretă din cauza hemoragiei; de aceea, bolnavul trebuie monitorizat şi trebuie cercetate $PaO_2$ şi $PaCO_2$.

b). Dispneea este foarte accentuată.

c). Sistemul nervos este afectat din cauza hipoxiei, a hipercapniei şi a durerii; bolnavul anxios, agitat, care preferă poziţia semişezîndă.

d). Puls foarte accelerat şi hipotensiune arterială marcată.

e). Examenul clinic decelează matitatea hemitoracelui lezat, abolirea murmurului vezicular şi reducerea amplitudinilor mişcărilor respiratorii.

f). Examenele paraclinice sînt concludente:

— radiologic, opacitatea lichidiană masivă în hemitoracele lezat, cu deplasarea controlaterală a mediastinului;

— la puncţia pleurală se evacuează sînge iar hemoleucograma precizează gradul de anemie;

— examenul gazelor sanguine: scăderea $PaO_2$ şi creşterea $PaCO_2$, în limite şi concordanţă cu amploarea sindromului de compresiune şi hipovolemie.

*Evoluţia* acestor hemotoraxe masive este variabilă şi uneori imprevizibilă În marea majoritate, hemoragia se poate opri în primele ore, mai ales atunci cînd ea provine din vase mici sau din leziunile parenchimului pulmonar. Hemoragia contiuă însă în cazurile în care ea provine din leziuni ale vaselor sistemice (vase mari sau ramuri ale acestora) sau din vasele pulmonare prin lezarea hilului pulmonar.

Datorită originii multiple a hemoragiei din hemotorax, evoluţia acestora este în concordanţă cu originea hemoragiei. Hemotoraxul mic se vindecă fără sechele, în urma unor puncţii aspirative. În hemotoraxele mici şi medii, cînd tratamentul a fost incorect aplicat, se poate forma un hemotorax coagulat; apare deci un hematom care se poate infecta sau se poate instala aşanumitul „loculation", adică hematom cu aspect de fagure de miere, cu zone de lichid sero-citrin sau lichid purulent în interior. Hematoamele neinfectate pot evolua şi spre fibrotorax prin organizarea cheagului şi transformarea



Scanned with OKEN Scanner

lui în țesut fibros în care plămînul este colabat și scos din funcțiune; aceste cheaguri impun o intervenție chirurgicală funcțională de tip decorticare pulmonară.

Hematomul pleural poate evolua însă, cel mai adesea, spre infectare și transformarea lui în empiem pleural.

Tratamentul hemotoraxului este cel prezentat la tratamentul traumatismelor toracice închise, dar îl mai subliniem încă o dată. Obiectivele acestui tratament sînt realizate numai de evacuarea lui completă prin drenaj pleural. Aceasta are consecințe precise: anulează sindromul de compresiune endotoracică; suprimă compresiunea organelor mediastinale.; reechilibrează poziția mediastinului; evită complicațiile hemotoraxului (coagulare, infecție, fibrotoraxul).

Concomitent, în raport cu datele de laborator, se procedează și la înlocuirea pierderilor sanguine. Precizăm că numai transfuzia fără drenajul hemotoraxului, poate agrava sindromul de cmpresiune endotoracică. Metodele de tratament sînt indicate diferențiat, în funcție de evoluția bolnavului.

1. — Puncția evacuatorie respectivă în hematoamele mici.

2. — Drenajul aspirativ în cele mari.

3. — Toracotomia precoce în cazul în care se suspicionează o leziune vasculară importantă; sub anestezie generală și perfuzie sanguină se practică toracotomia, cu hemostază chirurgicală, prin sutura leziunilor care au generat hemoragie (sutura parenchimului pulmonar, ligatura vaselor; după aceea drenăm toracele în mod obișnuit, cu două tuburi de dren; închidem toracele, continuăm perfuziile cu sînge pentru compensarea pierderilor, fără însă a exagera în sensul perfuzării unor cantități de sînge mai mari decît pierderile.

*Pneumotoraxul și hemopneumotoraxul traumatic.* Pătrunderea aerului în cavitatea pleurală și transformarea acesteia dintr-o cavitate virtuală în una reală, se poate face în următoarele condiții:

1. Traumatisme toracice închise datorită rupturilor pulmonare bronșice sau traheale.

2. Traumatisme toracice deschise, cu o dublă origine: din afară spre interior, datorită presiunii negative din cavitatea pleurală și din interior spre în afară, datorită rupturilor pulmonare. Acest aspect îl vom prezenta și la traumatismele deschise cînd vom aborda și problema traumatopneei

*Clasificări.* Pe baza criteriului fiziopatologic, pneumotoaraxul traumatic poate fi de mai multe tipuri:

1. — Pneomotorax' închis, în care ruptura pulmonară este mică și se poate acoperi cu cheaguri sau un fragment de pleură.

2. — Pneumotoraxul deschis, la care breșa pulmonară sau traheobronșică este permeabilă, generînd pneumotorax progresiv compresiv.

3. — Pneumotoraxul cu „supapă" zis și sufocant, în care aerul intră în cavitatea pleurală în inspir și în expir nu mai poate ieși, breșa pulmonară fiind astupată de o clapetă pleurală sau pulmonară, care datorită presiunii pozitive din cavitatea pleurală, în expir astupă breșa.

Precizăm că de regulă rupturile pulmonare sînt însoțite și de rupturi vasculare, deoarece prin plămîn circulă două fluide, sîngele și aerul; de aceea, în practică întîlnim de obicei pneumotoraxul asociat cu hemotorax.



Scanned with OKEN Scanner

Pe baza criteriului clinic, putem întîlni următoarele forme de pneumotorax traumatic:

1. Pneumotoraxul mic, echivalentul celui închis din clasificarea anterioară, la care breșa pulmonară sau traheo-bronșică s-a închis; acest pneumotorax este caracterizat clinic prin durere la nivelul hemitoracelui lezat; diminuarea amplitudinii respiratorii; hipersonor la percuție; diminuarea murmurului vezicular.

Examenul radiologic al toracelui pune în evidență prezența aerului în zona marginală a cavității pleurale și colabarea ușoară a plămînului, eventual cu mic nive de lichid la baza hemitoracelui. În unele cazuri, acest pneumotorax se poate rezolva în 3—7 zile.

Semnalăm faptul că acest pneumotorax traumatic de regulă nu este însoțit de emfizem subcutanat; în cazul in care este asociat și emfizemul subcutanat, examenul clinic și radiologic este dificil de interpretat și de efectuat. În acest caz, puncția diagnostică este obligatorie.

2. Pneumotoraxul mijlociu, Simptomatologia este mai zgomotoasă: durerile toracice mai intense; respirația este superficială; la percuție — hipersonoritate; la ascultație — abolirea murmurului vezicular.

Examenul radiologic arată colabarea mai acentuată a plămînului.

Tratamentul este în concepția noastră reprezentat de drenajul aspirativ pleural, cu pleurotomie „à minima".

3. Pneumotoraxul mare. Simptomatologia este extrem de zgomotoasă, ducînd la instalarea unor tulburări respiratorii și cardio-vasculare grave, deoarece ventilația plămînului respectiv este suprimată și cea a plămînului controlateral diminuată prin deplasarea controlaterală mediastinului; se instalează în acest plămîn colabat un shunt dreapta-stînga, datorită faptului că ventilația este suprimată. Se instalează hipertensiunea pulmonară datorită dificultății în circulația de întoarcere a sîngelui la inimă. Inima dreaptă pentru a învinge obstacolele, este obligată să lucreze ca o pompă cu înaltă presiune, ceea ce duce rapid la instalarea insuficienței ventriculare drepte; la insuficiența pulmonară se adaugă și cea cardiacă.

Examenul clinic și examenele paraclinice vor arăta hipersonoritatea la percuție, abolirea murmurului vezicular la ascultație și deplasarea matității cardiace spre partea sănătoasă.

Examenul radiologic pune în evidență prezența aerului în cavitatea pleurală și colabarea totală a plămînului, cu mic nivel de lichid la baza pungii de aer.

Examenul gazelor sanguine arată scăderea marcată a $PaO_2$ și creșterea $PaCO_2$.

Tratamentul este chirurgical: drenaj pleural aspirativ; iar în cazul în care pneumotoraxul este ireductibil la drenaj, se impune toracotomia și repararea prin sutură a leziunilor pulmonare sau traheo-bronșice. Locul de elecție al pleurotomiei „à minima" pentru introducerea tubului de dren este linia axilară mijlocie, spațiul 4—5 intercostal.

4. Pneumotoraxul cu supapă este consecința instalării în urma unui traumatism toracic închis, la nivelul leziunii pulmonare, a unei clapete care acționează ca o valvă tip „chacke-valve", adică aerul intră în cavitatea pleurală și nu mai poate ieși; astfel se acumulează continuu aerul, generînd un pneumotorax sufocant, cu instalarea rapidă a insuficienței respiratorii acute



Scanned with OKEN Scanner

și a insuficienței cardiace acute. Ventilația plămînului respectiv este suprimată, a celui controlateral micșorată, iar suprafața de hemostază foarte limitată și cu instalarea unui shunt dreapta-stînga care agravează și mai mult insuficiența respiratorie.

Examenul clinic și paraclinic arată:

a). bolnav agitat care acuză o mare sete la aer;

b). dispnee și cianoză marcate cu jenă mare a inspirației;

c). tahicardie-hipotensiune;

d). $PaO_2$ foarte scăzut, sub 60 mm Hg, iar $CO_2$ foarte crescut, peste 50 mm Hg.

e). examenul radiologic arată tabloul tipic al pneuomotoraxului masiv, cu colabarea plămînului și deplasarea accentuată și progresivă a mediastinului, controlateral;

f). examenul clinic amănunțit arată semnele tipice ale pneumotoraxului specificate mai sus; reamintim că în prezența emfizemului subcutanat, examenul clinic obiectiv al hemitoracelui lezat și cel radiologic, sînt inoperante.

g). tratamentul acestui tip de pneumotorax trebuie aplicat în:

- urgență — se introduce fără anestezie un ac gros în cavitatea pleurală prin care aerul iese cu presiune și se transferă bolnavul la o unitate spitalicească pentru tratament;
- definitiv: drenaj pleural aspirativ clasic, iar după reechilibrarea bolnavului, în cazul în care plămînul nu se reexpansionează, vom practica o toracotomie și sutura rupturii pulmonare sau traheo-bronșice.

*Chilotoraxul* realizează un sindrom de compresiune endotoracică lichidiană, prin lezarea canalului toracic principal, accesoriu, sau a ramurilor lor. Aici nu analizăm chilotoraxul din tumorile mediastinale care produc obstacol în amonte, cu transsudarea chilului în cavitatea pleurală.

Chilotoraxul este secundar unor traumatisme toracice închise, cu lezarea canalului toracic sau a ramurilor sale; se întîlnește extrem de rar, iar chilul ieșit prin leziunea canalului toracic în mediastin, prin acumulare, perforează pleura mediastinală și pătrunde în cavitatea pleurală ducînd la apariția chilotoraxului. Mai frecvent întîlnim chilotoraxul în traumatisme toracice deschise, prin arme de foc sau arme albe.

S-au citat și cazuri de rupturi „spontane" în timpul unor eforturi de tuse, sau extensii forțate ale trunchiului.

*Semnele clinice* inițial sînt intricate și mascate de simptomele traumatismului cauzal. La scurt timp după traumatism, pe măsură ce lichidul se acumulează în cavitatea pleurală, se instalează sindromul de compresiune endotoracică cu întregul cortegiul de simptome: dispnee, cianoză, tahicardie, hipotensiune. Examenul clinic obiectiv al toracelui și cel radiologic, sînt aceleași ca în celelalte sindroame de compresiune endotoracică lichidiană. Diagnosticul de chilotorax se pune pe baza punctiei și a analizei lichidului evacuat, precum și prin examenul limfografic.

Lichidul are un aspect caracteristic, lăptos, opalescent, uneori amestecat cu sînge (cînd există și leziuni vasculare asociate); atunci are o culoare cafenie.

Examenul chimic al lichidului pune în evidență lipide, mai mult de 3 g la mie; testul de coloranți lipofili este pozitiv; limfografia este indicată.



Scanned with OKEN Scanner

Limfografia este o metodă de explorare foarte valoroasă; ea ne poate preciza sediul aproximativ al leziunii canalului toracic și tipul leziunii: ruptură totală sau leziuni parțiale prin plăgi laterale ale canalului sau leziuni ale unor ramuri colaterale ale canalului.

Evoluția și prognosticul sînt grave, deoarece pierderile de chil sînt foarte abundente (debitul prin canalul toracic este de aproximativ. 10—12 l/24 ore); pierderile de chil duc la tulburări metabolice grave, cu denutriția progresivă și rapidă, prin deperdiția de principii primari alimentari ce duc la hipoalbuminemie, hipoglobulinemie, hipolipidemie. La acestea se adaugă pierderile de lichide și de electroliți.

Remarcăm faptul, confirmat și de experiența noastră, că acest chilotorax se infectează excepțional de rar, din cauza acțiunii sale bacteriostatice crescute; s-au citat cazuri de fistulizare a chilotoraxului la peretele toracic sau în alte organe cavitare.

*Tratmentul* trebuie să fie complex: medical, cu obiectiv principal de reechilibrare a pierderilor, în vederea indicării rapide a tratamentului chirurgical. Acest tratament de reechilibrare preoperatorie va consta din:

— regim dietetic bogat în hidrați de carbon și proteine, dar sărac în lipide;

— perfuzii cu albumină umană, cu plasmă, soluții de aminoacizi și sînge (în funcție de valorile hemogramei);

— drenaj pleural, pentru suprimarea sindromului de compresiune endotoracică și reechilibrare cardio-respiratorie; drenajul pleural va fi racordat la o sursă de aspirație continuă, pentru evacuarea lichidului pleural și reexpansiunea parenchimului pulmonar, deoarece considerăm că punctiile toracice sînt ineficiente.

Tratamentul chirurgical trebuie indicat precoce, după reechilibrarea bolnavului și numai acolo unde tratamentul medical complex, dietetic și drenaj aspirativ, nu a dus la vindecarea bolnavului. Precizăm că în unele cazuri, cu leziuni minime ale canalului toracic sau a ramurilor sale, tratamentul medical completat cu drenaj pleural aspirativ, pot duce la vindecarea bolnavului.

În celelalte cazuri, intervenția chirurgicală trebuie să fie precoce: în primele 2—3 zile, după o scurtă reechilibrare hidro-electrolitică, energetică și proteică, înainte deci de a se instala dezechilibrele metabolice și humorale ireversibile.

Tehnica chirurgicală este dificilă; canalul toracic este foarte greu de evidențiat și de disecat. Vom administra bolnavului înainte de intervenție, 1/2 kg de frișcă și de asemenea, 1,5 ml de osmiu; la nivelul leziunii va apărea o colorație neagră; sau vom administra, preoperator, 1,5 ml albastru Ewans.

Calea de abord va fi în raport cu topografia chilotoraxului: toracotomie postero-laterală prin spațiul VI—VII intercostal; au fost recomandate mai multe tehnici:

- Anastomoza cap la cap — tehnică dificilă, de fapt microchirurgie, greu de realizat.
- Anastomoza capătului distal al canalului toracic cu crossa azygos, de asemenea microchirurgie, foarte dificil de realizat.
- Ligatura canalului toracic după disecția sa este tehnica ideală; este fără consecințe, deoarece mai există un al doilea canal toracic denumit accesoriu și care, spre deosebire de canalul toracic principal, se varsă în unghiul lui Pirogoff în dreapta (unghiul format la unirea venei subclaviculare drepte cu vena jugulară internă dreaptă).



Scanned with OKEN Scanner

Practic, direcția canalului toracic este foarte dificil de realizat; de aceea, mai recomandăm ligatura în bloc a acestuia cu țesutul conjunctiv din jurul său.

*Biliotoraxul.* În traumatismele toraco-abdominale cu ruptura consecutivă a diafragmului și a ficatului, bila se evacuează în cavitatea peritoneală dar și pleurală datorită presiunii negative din cavitatea pleurală. Administrarea sedativelor derivate ale opiaceelor, care contractă sfincterul lui ODDI, împiedică în plus evacuarea bilei în duoden. Bila are o acțiune iritantă și necrozantă asupra țesuturilor, manifestată prin dureri toracice și abdominale. Ea favorizează, de asemenea infectarea celor două cavități (peritoneală și pleurală), cu apariția peritonitei biliare (coloperitonită) și a empiemului pleural.

Diagnosticul se pune pe baza punctiei pleurale și peritoneale sau în plăgile toracoabdominale, prin scurgerea bilei la exterior. În cazul în care lichidul de punctie este amestecat cu sînge, vom face examenul chimic al lichidului evacuat, și vom cere analiza pigmenților biliari.

Evoluția. Netratată la timp și corect, apar complicații grave: peritonită, empiemul pleural cu fistulă biliobronșică și în caz de plăgi, fistule cutanate cu sindrom de compresiune endotoracică, dezechilibru cardio-respirator, exitus.

Tratamentul este chirurgical și constă din sutura plăgii hepatice cu fire de nylon în „U", susutra diafragmului cu drenaj toracic și abdominal.

Unii autori au recomandat și asocierea drenajului căii biliare principale, cu tub în „T", tip Kehr.

*Leziunile endotoracice.* Leziunile pulmonare pot duce la exteriorizarea celor două fluide care circulă prin plămîn (aer, sînge) în cavitățile pleurale, în mediastin și țesutul celular subcutanat, a celor două fluide care circulă prin plămîn (aer și sînge), generînd sindromul de compresiune.

Dintre leziunile pulmonare, contuzia pulmonară este cea mai simplă leziune anatomo-patologică. Mecanismul de producere a suscitat numeroase discuții, dar se pare că două elemente joacă un rol determinant: pe de o parte hipertensiunea în plămîn și în arborele traheo-bronșic, datorită blocajului respirator cu glota închisă, iar pe de altă parte prin compresiunea plămînului între coloană și peretele toracic.

Rupturile pulmonare pot fi unice sau multiple, determinate de obicei de fracturile costale, așa cum am întîlnit în clinica noastră, provocate mai ales de eschilele fracturilor costale.

În cazul în care sînt superficiale, aceste rupturi produc un mic hemopneumotorax; cele mai profunde deschid elemente aeriene și vasculare importante, provocînd un hemopneumotorax sufocant, uneori realizîndu-se cu chacke-valve, cu pneumotorax sufocant și emfizem subcutanat.

Evoluția hemotoraxului este gravă; în afara sindromului de compresiune el poate evolua spre alte complicații: hematom suprainfectat, îmbrăcînd uneori aspectul de plămîn opac sau aspectul de „loculation" de fagure de miere, cu zone care conțin lichid sero-citrin, alternînd cu zone de lichid infectat.

Traumatismele mari pot determina însă apariția unor hemoragii intrapulmonare care îmbracă uneori forma infarctului pulmonar sau pot duce la formarea unor colecții de sînge închistat, îmbrăcînd aspectul unui pseudochist hematic, care de regulă se infectează.

O complicație frecventă pulmonară este și atelectazia pulmonară, provocată de rupturi și fracturi ale unor bronhii sau obstrucția bronșică prin sînge, cheaguri, lichide, corpi străini intrabronșici.



Scanned with OKEN Scanner

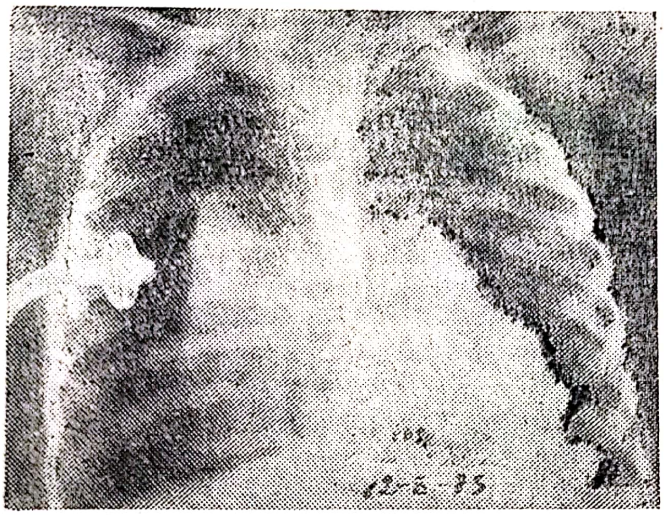

*Fig. XII.7.* — Ruptură bronșică dreaptă cu pneumotorax, pneumomediastin și emfizem subcutanat.

*Leziunile căilor aeriene.* Situația profundă a arborelui traheo-bronșic în torace face ca lezarea lui directă să fie destul de rar întîlnită în traumatismele toracice închise.

În statistica noastră, ele au fost întîlnite la toate nivelurile marilor căi aeriene: trahee, bronhii primitive, bronhii lobare (fig. XII. 7).

Menționăm că în ultimul timp, acestea au devenit mai frecvente, mai ales datorită accidentelor de circulație explicate prin mecanismul de hipertensiune intravisceralã. Din punct de vedere topografic se pot discuta mai multe variante ale rupturilor căilor aeriene: traheale, ale bronhiilor mari, ale bronhiilor mici (fig. XII. 8, fig. XII. 9).

Am dori să precizăm de la început că nu există o concordanță obligatorie între mărimea leziunii bronșice și gravitatea sindromului fiziopatologic declanșat, ci că acesta este în raport direct cu permeabilitatea breșei.

*Fig. XII.8.* — Bronhografie dreaptă, de față; amputarea bronhiei lobare inferioare drepte.

*Fig. XII.9.* — Același caz; bronhografia de profil evidențiază ruptura bronhiei lobare inferioare drepte.



Scanned with OKEN Scanner

*Fig. XII.10.* — Ruptura traumatică a bronhiei primitive stîngi, cu stenoză secundară; traheo-bronhografie.

*Fig. XII.11.* — Același caz; traheo-bronhografia evidențiază stenoza bronhiei primitive stîngi.

Trepiedul pe care precizăm diagnosticul de ruptură bronșică este caracteristic:

a). Pneumotoraxul sufocant ireductibil.
b). Pneumomediastinul.
c). Emfizemul subcutanat generalizat.

Precizăm că uneori rupturile mari, sau chiar totale, pot fi mute, din cauză că ruptura se poate acoperi cu cheag sau cu un fragment pleural pulmonar, în timp ce rupturile mici de bronșii pot fi foarte zgomotoase, realizînd din punct de vedere clinic trepiedul caracteristic al rupturilor bronșice, cu sindromul de compresiune extrem de grav.

Este posibil însă ca această astupare să fie temporară și după un timp de cîteva zile, cheagul se poate liza, breșa se repermeabilizează și sindromul fiziopatologic de compresiune endotoracică reapare. Din aceste motive, noi recomandăm ca bolnavii traumatizați toracic chiar cu simple contuzii, să fie supravegheați permanent, minimum 8—10 zile (fig. XII. 10, 11, 12).

În alte situații însă, rupturile se pot cicatriza ducînd secundar la stenoze care pot compromite ventilația teritoriului parenchimatos situat sub nivelul stenozei. O altă evoluție a rupturilor bronșice poate fi empiemul, cu compromiterea definitivă a parenchimului afectat; rezolvarea acestuia impune intervenții importante de tip rezecție pulmonară plus decorticare (fig. XII. 13, 14).

Leziunile traheale sînt mai rare și apar după un traumatism violent, în special cervico-suprasternal cu glota închisă sau după traumatism direct al regiunii cervicale, așa cum am întîlnit și operat în clinica noastră. Acestea pot fi: rupturi transversale ale cartilagelor traheale, fisuri longitudinale ale

*Fig. XII.12.* — Același caz; traheo-bronhografia după intervenție chirurgicală: rezecție-bronho-anastomoză a bronhiei primitive stîngi; se vede linia de sutură.

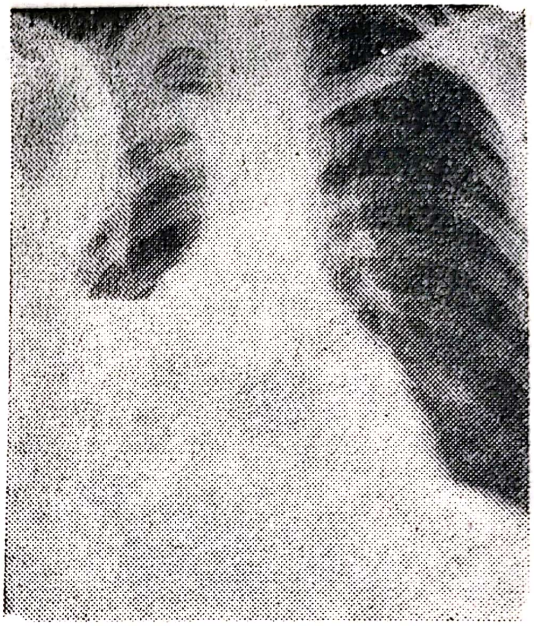

*Fig. XII.13.* — Empiem pleural drept, cu fistulă bronșică posttraumatism toracic cu ruptura bronhiei lobare superioare drepte.

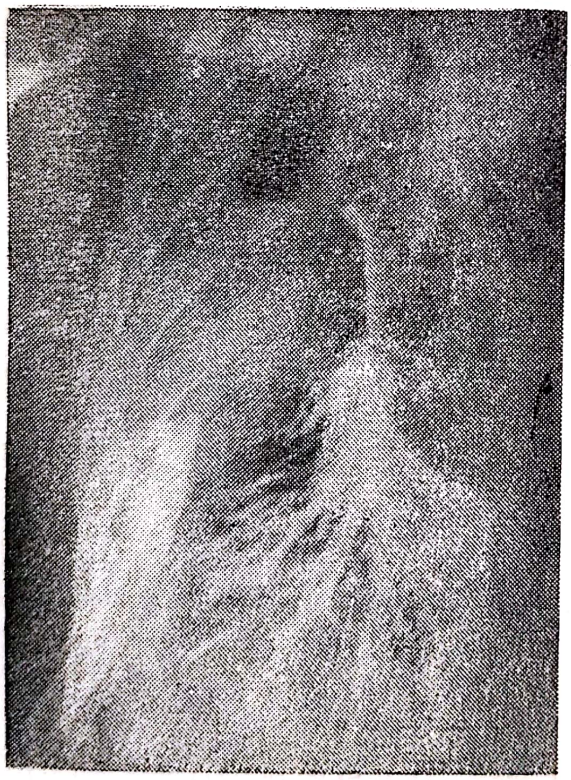

*Fig. XII.14.* — Același caz; empiem drept drenat; bronhografia dreaptă evidențiază ruptura bronhiei lobare superioare.

membranei cu desinserții ale membranei traheale sau desinserții ale bronșiilor primitive la nivelul carenei.

Leziunile bronșiilor mari (primitive, lobare și segmentare) sînt cele mai frecvente; ele pot fi produse prin lezarea directă în urma unui traumatism violent, bronhia fiind prinsă între peretele toracic înfundat și coloana vertebrală; ele pot fi însă produse, se pare mai frecvent, prin mecanismul hipertensiunii intraviscerale. În cazurile similare întîlnite în clinica noastră, am practicat tehnici de sutură sau de rezecție, în funcție de timpul scurs de la accident și de complicațiile instalate în „aval" de leziune; s-a efectuat bronho-anastomoză sau sutură bronșică.

Leziunile bronșiilor mici pot duce la emfizemul interstițial grav, (fără triadă simptomatică caracteristică), dar cu insuficiență respiratorie acută gravă și hiperclaritate radiologică.



Scanned with OKEN Scanner

Consecința rupturilor căilor aeriene depinde de permeabilitatea breșei create și de leziunile vasculare din vecinătate; ele duc la apariția unui sindrom caracteristic; revărsate gazoase, foarte grave, emfizem mediastinal, pneumotorax sufocant și emfizem subcutanat generalizat. Diagnosticul de ruptură bronșică poate fi pus în cazul prezenței trepiedului caracteristic, mai ales în prezența unui revărsat gazos care este ireductibil după pleurotomie și drenajul corect.

*Examenul bronhoscopic* este însă obligatoriu și caracteristic; el precizează sediul și tipul rupturii bronșice, elemente indispensabile actului operator.

În unele cazuri însă, ruptura se poate obstrua cu un cheag, fragment tisular sau lambou pleural; la interval de cîteva zile, aceste elemente care obstruează bronșia se pot elimina și poate apărea secundar, în al doilea timp, sindromul caracteristic al rupturii bronșice, cu trepiedul simptomatic specific, sindrom care poate duce la pierderea bolnavului, dacă nu se intervine la timp. Precizăm că nu am întîlnit un paralelism obligator între mărimea rupturii bronșice și gravitatea sindromului fiziopatologic consecutiv. Breșele mici sînt uneori urmate de manifestări clinice dramatice și invers, rupturile mari sau chiar totale, așa cum am mai spus, pot exista fără tulburări, atunci cînd ruptura este astupată cu cheag, fragment pleural etc. Cu alte cuvinte, sindromul este proporțional cu gradul de permeabilitate a rupturii, nu cu dimensiunile sale.

● *Leziunile esofagului* — sînt foarte rare în traumatismele închise; de obicei sînt limitate și localizate. Lezarea esofagului odată produsă prezintă (fig. XII. 15, 16) o deosebită gravitate prin mediastinite tipice, complicate de regulă cu pleurezii purulente, cu anaerobi.

Rupturile esofagiene provoacă apariția pneumomediastinului care crește treptat, perforează pleura mediastinală și se complică cu un piopneumotorax, așa cum am întîlnit în clinica noastră în special în traumatismele directe. Esofagul mai poate fi lezat și iatrogen, mai ales în dilatațiile practicate pentru stenozele postcaustice.

Esofagul avînd un traiect profund, situat în mediastinul posterior, apărat de coloana vertebrală, de cușca toracică și de organele mediastinale, și de plămîn, este mai rar lezat în traumatismele toracice, închise sau deschise.

*Etiopatogenie.* Plăgile esofagului pot fi produse de traumatisme toracice închise, de traumatismele toracice deschise, de leziuni iatrogene sub formă de perforații și de rupturi zise „spontane".

Gravitatea leziunilor esofagiene este generată de flora microbiană aerobă și anaerobă, extrem de bogată și variabilă, producînd infecții grave mediastinale care difuzează în pleură și

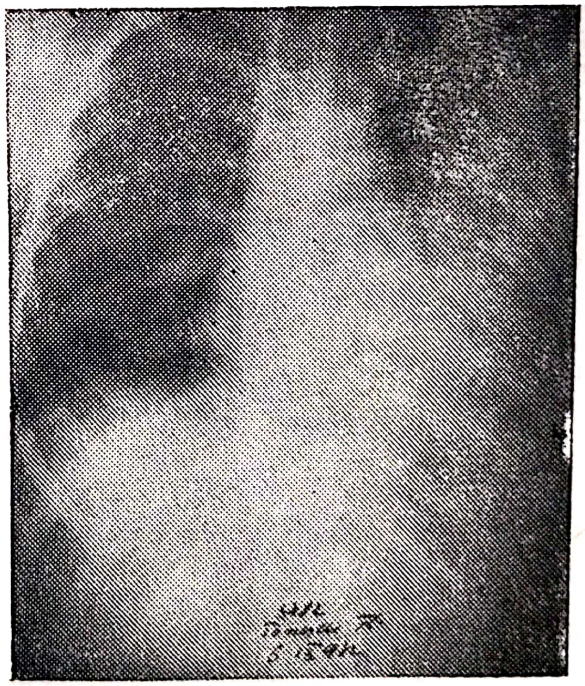

*Fig. XII.15.* — Pleurezie purulentă stîngă, după ruptură traumatică de esofag.



Scanned with OKEN Scanner

*Fig. XII.16.* — Același caz; esofagografia evidențiază pătrunderea substanței de contrast prin ruptură, în mediastin.

generează apariția empiemelor. Gravitatea plăgilor esofagiene mai este determinată și de friabilitatea peretelui esofagian (partea cea mai rezistentă a sa fiind submucoza) și de lipsa unei seroase care reduce mult puterea de cicatrizare și vindecare a leziunilor esofagiene.

Precizăm că oricare ruptură esofagiană, cu perforație, are drept consecință trecerea conținutului esofagian (lichide septice și corozive + amestec de alimente + suc gastric și secreții rinofaringiene + aer) în țesutul conjunctiv mediastinal, țesut lipsit de apărare; drept urmare, apar leziuni de necroză și cangrenă foarte rapid (în cîteva ore), datorită acțiunii chimice asociată cu cea microbiană.

Amploarea și gravitatea infecțiilor generate de rupturi, mai depind și de porțiunea și zona de esofag lezată: leziunea esofagului cervical duce la apariția următoarelor leziuni: celulită și flegmon care poate fi retrofaringian și retroesofagian, ca tendința de a fuza în mediastin. Leziunea esofagului toracic este mai gravă, deoarece fuzează în mediastin cu instalarea mediastinitei acute, cu evoluție foarte gravă. Emfizemul difuzează rapid în sus spre fosele suprasternale și supraclaviculare iar infecția, sub influența gravitației, a eforturilor de deglutiție și presiunii negative din torace, difuzează în jos; dacă pleurele mediastinale sînt perforate, infecția duce la apariția inițial a unui hidropneumotorax care ulterior se transformă în piotorax grav.

Evoluția fără un tratament rapid și corect merge rapid spre exitus datorită caşexiei septice, a insuficienței respiratorii, degenerescenței hepatice acute.

*Simptomatologia leziunilor esofagului* este dominată de triada Barret: dispnee, emfizem subcutanat localizat deasupra furculiței sternale și apărare musculară și epigastrică. La acestea se adaugă: febră mare (în jur de 40°), dureri mari retrosternale și epigastrice, iradiate către posterior; tendință spre sincopă; disfagie dureroasă; sialoree. Alte simptome: tahicardie, cianoză (cauzată de sindromul de compresiune endocardică generat de revărsatele aeriene și lichidiene uni- sau bilaterale produse de perforarea esofagului și a mediastinitei consecutive; aceasta perforează pleurele mediastinale și difuzează în cavitățile pleurale); paralizia nervului recurent; sughit; stare de neliniște sau chiar stare de șoc.



Scanned with OKEN Scanner

*Examenul radiologic* este foarte important; el pune în evidență: pneumomediastinul generalizat sau localizat retroesofagian sau numai periesofagian și asupra cupolei diafragmatice; pioneumotoraxul; eventuali corpi străini care au produs leziunea (de exemplu proteze dentare etc.); esofagografia cu lipiodol arată ruptura esofagului și difuzarea substanței de contrast în mediastin și în cavitatea pleurală.

Este bine stabilit faptul că simptomatologia, evoluția și prognosticul traumatismelor esofagului depind de o serie de factori: etiologie, topografia leziunii (gravitatea fiind direct proporțională cu descendența leziunilor, cu alte cuvinte cu cît leziunea este mai jos, cu atît este mai gravă); cu starea esofagului anterioară traumatismului (stare normală, sticturi postcaustice preexistente, esofagite peptice, tumori esofagiene, reflux gastric etc.); dimensiunile leziunii; intervalul de timp dintre producerea accidentului și începerea tratamentului.

*Formele anatomo-clinice.* Între leziunile anatomopatologice și formele clinice, există o strînsă dependență; de aceea, le vom discuta împreună, (dar separat din punct de vedere topografic), deoarece există o mare deosebire din acest punct de vedere între esofagul cervical și cel toracic. De altfel, deosebirile între cele 2 regiuni sînt și anatomice nu numai anatomopatologice și clinice; treimea superioară a esofagului, deci esofagul cervical, are o musculatură striată, este inervat de nervii recurenți și are o vascularizație tributară sistemului azygos, în timp ce esofagul toracic are o musculatură netedă, este inervat de nervii vagi și vascularizația este tributară sistemului port; astfel că, la nivelul esofagului, există și una dintre anastomozele dintre cele două vene cave.

*Plăgile esofagului* le studiem separat, pe cele două regiuni: cervicală și toracică.

*Plăgile esofagului cervical.* Foarte adesea, ele sînt asociate cu leziuni ale traheei sau ale vaselor cervicale, din cauza raporturilor topografice pe care le are cu aceste formațiuni anatomice. Din aceste cauze, tabloul clinic este dominat de tulburările respiratorii și de hemoragie care maschează leziunile esofagului, întîrziind astfel precizarea unui diagnostic complet. În afara acestor semne clinice din leziunile asociate, plăgile esofagului prezintă un tablou clinic propice.

a). Disfagie dureroasă progresivă și insuportabilă.

b). Edem foarte dureros la atingere, situat în zona plăgii.

c). Emfizem subcutanat cervical; la palpație se simt crepitațiile gazoase.

d). Stare generală alterată, febră ridicată.

e). Pe măsură ce infecția fuzează în mediastin, starea generală se agravează; apar simptomele caracteristice mediastinitei și ale infecției grave: dispnee, disfagie, șoc toxic.

*Plăgile esofagului toracic.* Acestea pot fi autonome sau asociate cu leziuni ale organelor vecine: pleură, plămîn, trahee, bronșii, sau cardio-vasculare.

Situația este asemănătoare ca la esofagul cervical, astfel că tabloul zgomotos al acestor leziuni asociate pot masca pe cele esofagiene și pot să întîrzie diagnosticul precoce, tabloul clinic fiind dominat de hemoragie, de insuficiență respiratorie sau de ambele.

În acest tablou clinic zgomotos și complex, în cazul leziunilor asociate, examenul clinic atent poate decela totuși simptomele care sugerează leziunile



Scanned with OKEN Scanner

esofagiene, singurul organ cu conținut septic din mediastin: durerile retrosternale, disfagia, hematemeza, emfizemul subcutanat în regiunea cervicală, mediastinita și piotoraxul cu febră mare și cu alterarea stării generale.

Examenul radiologic obligator, va decela emfizemul mediastinal și semnul patognimic al trecerii substanței de contrast (lipiodol) din esofag și mediastin, iar în cazul perforării pleurei mediastinale, în cavitatea pleurală.

La puncție, se extrage lichid care poate avea unele elemente caracteristice: pH acid, din cauza refluxului gastric; dacă am dat în prealabil bolnavului să înghită o linguriță de albastru de metilen, lichidul extras prin puncție este colorat în albastru.

Subliniem încă o dată faptul că mediastinita este o complicație foarte gravă cu răsunet mare asupra organelor vitale (circulația este afectată și manifestată prin scăderea tensiunii arteriale: accelerarea pulsului respirator, se constată dispnee și cianoză. Dacă nu se intervine rapid, se instalează șocul toxico-septic, urmat rapid de exitus.

*Rupturile esofagului*, în funcție de patogenie, pot fi de mai multe tipuri:

*Rupturile zise „spontane"*. Etiologia lor este reprezentată de hiperpresiunea abdominală, cu distensia consecutivă a esofagului, datorită fie vărsăturilor, fie acceselor de tuse rebelă și incoercibilă, fie eforturilor de naștere, sau de defecație.

Patogenie, în timpul eforturilor de vărsături, conținutul stomacului este propulsat în esofagul toracic care, fiind destins, se rupe de obicei în porțiunea sa supradiafragmatică. La aceasta se adaugă refluxul de lichid din stomac, care accentuează și mai mult distensia esofagului, mai ales atunci cînd musculatura striată a esofagului din treimea sa superioară se contractă în mod voluntar (bolnavul se abține de la vărsătură și nu vrea să vomite), sau involuntar, prin perturbarea peristaltismului esofagian la bolnavii intoxicați cu alcool.

Prin breșa creată de ruptura esofagului, conținutul gastric este expulzat în mediastin, apoi cavitatea pleurală cu toate consecințele grave pe care le generează (similare cu cele din plăgile esofagului).

Diagnosticul se pune pe baza examenelor clinice și paraclinice:

● Clinic: debut brutal, cu dureri atroce retrosternale, cu iradieri spre gît, omoplat, epigastru, dureri care survin în urma unor eforturi mari de vărsături; starea de șoc (paliditate, transpirații reci, dispnee, hipotensiune etc.), ulterior semnele tipice de mediastinită și piotorax cu semnele caracteristice pe care le-am expus la plăgile esofagului.

● Examenele paraclinice (examenul radiologic simplu sau cu lipiodol și puncția toracică) furnizează datele prezentate de asemenea la plăgile esofagului.

Diagnosticul diferențial îl vom face cu ulcerul gastro-duodenal, perforat, cu infarctul miocardic sau cu pancreatita acută; examenul radiologic cu lipiodol este patognomonic.

Rupturile traumatice ale esofagului le întînim foarte rar în traumatismele toracice închise sau în cele toraco-abdominale; se disting formele anatomoclinice ale rupturii de esofag cervical și acelui toracic; simptomatologia, evoluția și complicațiile lor sînt asemănătoare cu cele ale plăgilor esofagului.

Perforațiile esofagului pot avea etiologie complexă; instrumentele folosite în scop diagnostic sau terapeutic, pot produce perforații: esofagoscopie (1%—



Scanned with OKEN Scanner

2%); gastrosscopie (3%); dilatații esofagiene pentru stricturi esofagiene postcaustice pot produce de asemenea perforații; s-au citat cazuri, ca accidente la intubația traheală. Locul de predilecție al perforațiilor este cel de la nivelul strîmtorilor anatomice ale esofagului: gura esofagului; strîmtoarea bronho-aortică și strîmtoarea supracardiacă.

Perforațiile esofagului mai pot fi provocate și de corpi străini: proteze dentare, corpi străini înghițiți accidental sau în scop de suicid.

Noi am operat asemenea bolnavi și am extras diferite corpuri străine: bricege, linguriță, linguri, dopuri de cauciuc, gheme de sîrmă ghimpată, chei, monezi, capace de stilou etc.

După perforație, semiologia, evoluția și tratamentul sînt similare ca cele din plăgile sau rupturile esofagului.

Tratamentul leziunilor esofagului trebuie aplicat în maximă urgență, pentru a preveni complicațiile extrem de grave pe care le generează, de regulă în primele 24—36 ore. În principiu, tratamentul constă în abordul esofagului cervical prin incizia tip Nelaton și sutura esofagului; pentru esofagul toracic, prin toracotomie postero-laterală dreaptă, iar pentru treimea inferioară, prin toracotomia postero-laterală stîngă. Vom practica sutura esofagului în două straturi, sutura de rezistență fiind cea pusă pe sub mucoasă; vom mansona sutura cu pleură parietală, deoarece esofagul nu are seroasă; vom drena toracele și vom pune în repaus pentru 21 zile suturile esofagiene, fie prin alimentarea bolnavului prin gastrostomie, fie cu o sondă de material plastic introdusă prin esofag în stomac, fie prin jejunostomie. Noi preferăm alimentația pe sondă introdusă prin esofag în stomac sau gastrostomia.

● *Leziuniţe canalului toracic.* Canalul toracic este interesat în traumatismele toracice mult mai rar, datorită particularităților sale anatomice: foarte subțire, situat profund în mediastinul posterior; apărat de organele vecine și de cușca toracică.

Se consideră că rupturile canalului toracic s-ar produce numai pe leziuni preexistente de limfangiomatoză și locul de elecție ar fi la nivelul ultimelor vertebre toracice. Rupturile canalului toracic duc la apariția unui chilotorax drept, cu instalarea unui sindrom de compresiune endotoracică, care se agravează treptat, datorită debitului de limfă prin canalul toracic. În afara acestui sindrom de compresiune endotoracică, apar fenomene metabolice grave prin spolierea organelor de grăsimi. Ligatura canalelor toracice este foarte dificilă deoarece disecția și identificarea lui sînt rareori posibile. Pentru aceasta s-a recomandat ca preoperator bolnavul să ingere 1/2 kg de frișcă și cîteva picături de osmiu și astfel la nivelul leziunii, ar apărea o coloraţie neagră, care ar ajuta la identificarea canalului toracic.

● *Leziunile diafragmului.* Diafragmul poate fi de asemenea interesat în, traumatismele toracelui: 85% din diafragmul stîng și 15% hemidiafragmul drept; explicația acestei disproporții este dată de prezența ficatului în dreapta, în timp ce hemidiafragmul stîng este foarte mobil. Rupturile diaframului pot fi de mai multe feluri.

1. — Rupturi mici la nivelul „pars muscularis radiatus".
2. — Rupturi mari cu aspect topografic divers.
3. — Dezinserții ale diafragmului.

Rupturile mari și dezinserțiile diafragmului se complică cu hernierea organelor abdominale mobile în torace, datorită diferențelor de presiune



Scanned with OKEN Scanner

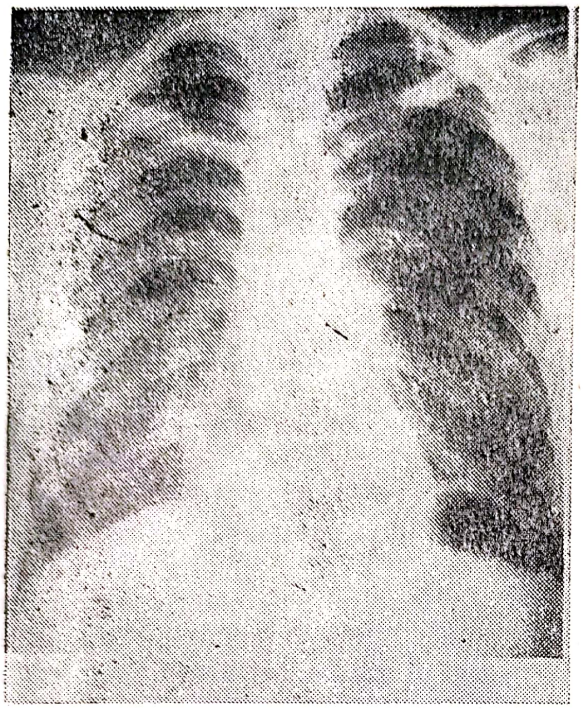

*Fig. XII.17.* — Hernie diafragmatică stîngă posttraumatică.

dintre cele două cavităţi: negativă în torace şi pozitivă în abdomen. Această herniere realizează un sindrom de compresiune endotoracică importantă; de aceea, la hernierea organelor se adaugă şi transsudatele intraviscerale ale organelor herniate, transsudate ce apar din cauza faptului că se creează un obstacol mecanic la nivelul diafragmului rupt.

În rupturile mici, hernierea este parţială fie a colonului transvers, fie a stomacului (fig. XII. 17., 18., 19).

S-au descris şi rupturi de diafragm şi pericard, cu herniere intrapericardică şi cu tamponadă cardiacă.

Avînd în vedere gravitatea acestor leziuni, considerăm necesar să le detaliem şi noi.

Reamintim că rupturile diafragmului se întîlnesc destul de rar, în cadrul traumatismelor toracice închise, de etiologia variată, etiologie pe care am întîlnit-o la începutul acestui capitol.

*Fig. XII.18.* — Hemitorace stîng opac, posttraumatic.

*Fig. XII.19.* — Acelaşi caz; hernierea colonului transvers în hemitorace.



Scanned with OKEN Scanner

*Anatomie patologică.* Subliniem frecvența mai mare a rupturilor hemidiafragmatului stîng față de cel drept; după unii autori, 85% în stînga și doar 15% în dreapta; după alții, proporția ar fi mai mare, de 8/1.

Se întîlnesc două tipuri de leziuni:

— Ruptura cupolei diafragmatice, la aprox. 90% din cazuri; punctele de plecare ale rupturii cupolei diafragmatice pot fi variate: pornind de la coloana vertebrală, sau pornind de la arcurile costale antero-laterale. Rupturile diafragmului sînt foarte des asociate cu alte leziuni: hernierea în torace a unor viscere abdominale, leziuni viscerale, leziuni ale scheletului cuștii toracice.

— Dezinserțiile freno-costale se întîlnesc mult mai rar; din punct de vedere topografic, ele pot fi: anterioare, laterale, antero-laterale, totale extrem de rar).

*Patogenia* herniilor diafragmatice traumatice este dominată de doi factori principali la care se adaugă și alți factori favorizanți.

Factorii principali sînt hiperpresiunea abdominală și compresiunea toracică.

Hiperpresiunea abdominală este generată de interacțiunea mai multor mecanisme și anume:

— acțiunea directă a traumatismului asupra regiunii toraco-abdominale;

— contracția reflexă de apărare a puternicii musculaturi a peretelui abdominal;

— închiderea reflexă a glotei cu hipertensiune a circuitului aerian toraco-bronșic, urmată de imobilizarea și coborîrea inspiratorie a diafragmului. Toate aceste acțiuni au ca efect micșorarea diametrelor cavității abdominale și creșterea importantă a presiunii intraabdominale, astfel că viscerele goale, pline cu aer, sînt propulsate spre diafragm, deci în sus (conform legii gravitației) și presează puternic asupra diafragmului; cel drept este apărat de ficat, care amortizează presiunea abdominală, repartizînd-o egal pe suprafața hemidiafragmului drept. Hemidiafragmul stîng fiind liber, este mai ușor afectat.

Compresiunea toracică este realizată prin aplicarea forței agentului vulnerant pe torace. În traumatismele toracice puternice (de exemplu trecerea roatei unei căruțe peste torace), ruptura diafragmului se produce prin dilacerare, linia de ruptură fiind perpendiculară pe direcția fracturii maxime și paralelă cu direcția de acțiune a traumatismului toracic.

Factorii favorizanți sînt reprezentați de tendința redusă de vindecare a breșei diafragmatice, din cauza mișcării continue a diafragmului (deci imposibilitatea de a sta în repaus); retracția fibrelor musculare în timpul mișcărilor respiratorii are drept consecință nu numai întîrzierea în vindecare a rupturii, ci și lărgirea acesteia. Diferența mare de presiune dintre cele două cavități (7 cmc $H_2O$ în torace, față de 100 cmc $H_2O$ în abdomen) favorizează aspirația și pătrunderea progresivă a organelor abdominale în cavitatea pleurală, realizînd un sindrom de compresiune endotoracică: s-au citat cazuri de herniere diafragmatică intrapericardică cu realizarea unei tamponade cardiace). În stînga, pot hernia stomacul, colonul, intestinul subțire, splina, lobul stîng hepatic, iar în dreapta ficatul (foarte rar), unghiul colic drept, colonul transvers, epiploonul și stomacul.

Evoluția clinică se face progresiv în două faze:

1. — *Faza acută*, care este foarte zgomotoasă: clinic, se constată stare de șoc traumatic, hemoragie internă determinată de ruptura diafragmului la care

se pot adăuga și leziunile organelor vecine și insuficiență respiratorie. Sindromul de compresiune endotoracică este produs de organele abdominale herniate în cavitatea pleurală; în acest sindrom se deplasează mediastinul controlateral și se creează dificultăți sistemului cardio-vascular.

2. — *Faza cronică*. Dacă breșa a fost mai mică și hernierea nu prea mare, după faza de șoc traumatic, evoluția poate fi diferită: fie asimptomatică, fie poate evolua spre strangulare și ocluzie, ruptura fiind un obstacol pentru organele herniate în care se acumulează transsudat; datorită jenei în circulația de întoarcere se produce distensia și strangularea organelor herniate, cu instalarea sindromului de ocluzie.

Diagnosticul îl stabilim cu ajutorul anamnezei, a examenului clinic și paraclinic.

După efectuarea unei anamneze corecte, examenul clinic ne va furnzia date importante:

a). La inspecție, semne clinice cutanate tip echimoze toraco-abdominale care atestă prezența traumatismului toraco-abdominal.

b). Simptome ale leziunilor abdominale: dureri abdominale, vărsături (uneori cu sînge), semne de ocluzie (absența eliminării de gaze și de materii fecale); uneori contractură abdominală.

c). Simptome ale leziunilor toracice: dureri și semnele caracteristice ale sindromului de compresiune endotoracică (dispnee, cianoză, tahicardie, hipotensiune arterială). Se decelează focarele de fracturi costale cu sau fără volete toracice.

d). Simptome cvasi-specifice ale rupturii diafragmatice, caracterizată prin retracția cadranului superior în timpul inspirației și destinderea lui în expirație; modificări stetacustice ale hemitoracelui lezat; sonoritate crescută sau matitate (sau ambele), în cazul instalării transsudatului în interiorul anselor intestinale herniate; apariția la ascultație a unor zgomote hidro-aerice la baza hemitoracelui; dispariția matității hepatice; deplasarea matității cardiace controlateral.

Deci examenul clinic decelează semne evocatoare de ruptură diafragmatică în toate cazurile de traumatisme abdominale asociate cu tulburări respiratorii: traumatisme toracice asociate cu tulburări digestive (vărsături, dureri abdominale, contractura mușchilor abdominali).

*Examene paraclinice*

*a)*. Examenul radiologic este cel mai important mijloc de precizare a diagnosticului pozitiv de ruptură diafragmatică.

Radioscopia, în hernia diafragmatică precoce, va arăta: deplasarea mediastinului spre dreapta; baza hemitoracelui stîng ocupată de o opacitate difuză care se continuă în abdomen cu imagini clare în această opacitate (anse intestinale, fornix gastric); nu se mai vede cupola hemidiafragmului stîng și nici punga aerică gastrică.

În rupturile diafragmatice fără herniere precoce, radioscopia va decela hemotorax bazal stîng ascensionarea importantă a diafragmului cu imobilitatea acestuia sau cu mișcări paradoxale.



Scanned with OKEN Scanner

Radioscopia cu ajutorul tranzitului baritat esogastric şi la nevoie, completat cu irigoscopia, precizează diagnosticul de hernie diafragmatică şi al organelor digestive herniate.

*b)*. Pneumoperitoneul este o metodă simplă care arată pătrunderea aerului introdus în cavitatea peritoneală; (cu ajutorul unui aparat de pneumotorax introducem aprox. 900 cmc aer în cavitatea pleurală).

*Tratament*. Indicaţia tratamentului chirurgical se stabileşte de urgenţă, după reechilibrarea bolnavului, pentru restabilirea funcţiilor cardio-respiratorii prin suprimarea sindromului de compresiune endotoracică şi evitarea complicaţiilor organelor herniate (peritonită şi ocluzia intestinală). Vom practica toracotomia stîngă, vom reduce (după inspecţia acestora) organele herniate în abdomen, vom sutura ruptura diafragmatică cu fire de nylon în „U", vom drena toracele şi abdomenul şi vom reface, anatomic, plaga operatorie.

Indicaţia chirurgicală poate fi stabilită în raport cu gravitatea; intervenţia de urgenţă este indicată în cazurile următoare:

- Sindromul de compresiune endotoracică gravă, provocat de volumul mare al organelor herniate în torace; această herniere duce la insuficienţa cardio-respiratorie acută.

- Strangularea organelor herniate de către orificiul transdiafragmatic al rupturii diafragmatice, strangulare caracterizată clinic prin agravarea stării generale, a sindromului hemoragic, instalarea unui sindrom peritoneal, vărsături. În aceste situaţii, intervenţia se va practica sub protecţia unei reanimări susţinute; reanimare care să includă aspiraţia gastrică prin sondă introdusă pe cale orală, compensarea pierderilor sanguine, reechilibrare hidro-electrolitică şi respiratorie (la nevoie respiraţie asistată sau controlată).

Intervenţia poate fi amînată în cazurile de rupturi diafragmatice cu sindrom de compresiune endotoracică mic, fără insuficienţă cardio-respiratorie şi în rupturile diafragmatice la politraumatizaţi, cu asociere de leziuni craniocerebrale sau vertebro-medulare.

Calea de abord în tratamentul chirurgical, poate fi toracică, abdominală sau toraco-abdominală.

— Calea toracică este indicată în absenţa unor leziuni viscerale.

— Calea abdominală este indicată în prezenţa unor leziuni abdominale evidente.

— Calea toraco-abdominală, prin toracotomie şi laparatomie, este indicată în leziuni endotoracice şi abdominale; oricare ar fi calea de abord, obiectivele intervenţiei chirurgicale sînt triple:

- Reducerea organelor herniate.
- Tratamentul leziunilor asociate existente.
- Sutura rupturii diafragmatice.

Asocierea traumatismului toracic cu politraumatismele, ne obligă să subliniem cîteva caracteristici ale acestora; astfel, noţiunea separată de politraumatism presupune interesarea a cel puţin două regiuni anatomice ale organismului, vecine sau la distanţă. Interesarea a două sau mai multe organe din aceeaşi regiune anatomică nu se încadrează în noţiunea de politraumatism, ci de polileziune. Pot exista unele simptome dominante care acoperă şi maschează pe altele, dar nu totdeauna simptomul dominant este echivalent leziunii celei mai severe — lezional şi funcţional.



Scanned with OKEN Scanner

Starea de şoc sau coma maschează celelalte simptome; starea de şoc şi coma pot fi generate şi de un traumatism toracic, dar de regulă este semnul unui traumatism cranio-cerebral; aceste stări sînt nespecifice unui anume tip de traumatism, deoarece hipercapneea din traumatismul toracic poate duce la carbonarcoză şi la comă; de aceea, interesarea toracelui nu trebuie subestimată la politraumatizaţi.

Deşi bine apărat de cuşca toracică, toracele este deseori interesat în cadrul politraumatismelor, din cauza suprafeţei sale mari şi a faptului că rănitul, prin reflexele sale de apărare, îşi fereşte de regulă faţa şi extremitatea cefaleică, expunîndu-şi toracele.

Greşelile care se pot face în cadrul politraumatismelor pot fi următoarele:

- Nu se face inventarierea corectă a tuturor leziunilor prin examenul clinic aprofundat şi completat cu date de laborator, de radiologie, gazometrie etc.
- Se face inventarierea corectă a leziunilor, dar nu se face corect ierarhizarea gesturilor terapeutice şi a urgenţelor terapeutice. Rmarcăm faptul că toracele reprezintă o urgenţă maximă, handicapînd pe cele abdominale care în general (în afara celor hemoragice) pot să aştepte cîteva ore; după Mondor, pînă la 6 ore. Orice întîrziere însă în tratamentul traumatismelor toracice, duce rapid la dezechilibre cardio-respiratorii.
- Nu se face corect inventarierea leziunilor, dar nici ierarhizarea gesturilor terapeutice; este se pare eroarea cea mai frecventă dar şi cea mai gravă întîlnită în practica medicală.

Formele clinice de traumatisme pe care le întîlnim în practica medicală şi pe care trebuie să le tratăm sînt:

1. Traumatismul toracic autonom acut.
2. Traumatismul toracic autonom cronic.
3. Politraumatismele în care este interesat şi toracele.
4. Complicaţiile traumatismelor toracice.
5. Sechelele traumatismelor toracice.

Recomandăm ca ultimele două categorii clinice să fie dirijate spre serviciile sau clinicile de specialitate, iar primele 3 categorii, la serviciile de urgenţă ale spitalelor judeţene sau orăşeneşti, sau la spitalele de urgenţă acolo unde acestea există.

*Tratamentul.* În concepţia noastră, tratamentul traumatismelor toracice trebuie să fie dominat de dezideratul reechilibrării, cu orice preţ, în primul rînd a funcţiilor vitale perturbate şi numai după aceea refacerea integrităţii anatomice a organelor lezate. Ne abatem de la acest principiu numai atunci cînd există o leziune anatomică precisă care se opune reechilibrării funcţiilor vitale ca de exemplu: ruptura bronşică, vas mare lezat, ruptură de diafragm sau de cord.

Intervenţiile chirurgicale practicate pentru traumatismele toracice, în clinica noastră, au fost foarte variate; au cuprins o gamă largă de intervenţii chirurgicale, de la cele minore pînă la cele de mare anvergură, indicate mai ales pentru leziuni grave sau complicaţii grave ale unor traumatisme, suturi traheo-bronşice, rezecţii bronho-anastomoză, suturi cardiace etc.

Deoarece în traumatismele toracice leziunile anatomice nu sînt în majoritatea lor foarte grave, tratamentul trebuie început cît mai rapid posibil; primul ajutor se aplică chiar la locul accidentului căci de el depinde, dese-



Scanned with OKEN Scanner

ori, evoluția ulterioară și viitorul accidentatului. La primul ajutor se va face următorul tratament: administrare de oxigen, deoarece traumatizatul este insuficient respirator; efectuarea, la nevoie, a respirației artificiale cu ajutorul a diferite aparate, sau gură la gură, eventual intubare orotraheală; imobilizarea provizorie a unui volet toracic batant prin bandaj compresiv, prin culcarea accidentatului pe partea lezată sau prin tracțiunea voletului cu o pensă Museau. Se va administra un analeptic cardio-vascular. Se va combate durerea cu algocalmin sau prin infiltrații locale cu novocaină; nu vom folosi opiacee sau derivate, deoarece pot masca o contractură abdominală în cazul unui politraumatism și astfel să îngreuneze inventarierea completă a leziunilor și ierarhizarea gesturilor terapeutice; în plus, opiaceele sînt bronhoplegice și pot duce la încărcare bronșică.

În timpul transportului, rănitul trebuie să fie culcat pe partea hemitoracelui lezat sau să fie pus în poziție semișezîndă (dacă nu există suspiciunea de fractură a coloanei vertebrale) și evacuat la serviciul de chirurgie de urgență al spitalului orășenesc sau județean, sau la secția de chirurgie toracică, acolo unde aceasta există, și sînt profilate și pe tratamentul urgențelor. În timpul transportului, se va continua administratrea de oxigen, la nevoie se execută traheostomia și administrarea de sînge în cazul în care hemoragia este diagnosticată precis.

În spital, în cadrul serviciului de chirurgie, se va face în primul rînd inventarierea completă a leziunilor prin examenul clinic și de laborator, și se va începe reechilibrarea completă, a traumatismului; această reechilibrare constînd în aplicarea unor măsuri de reanimare particulare de combatere a dezechilibrului cardio-respirator.

Gravitatea traumatismelor toracice este provocată, așa cum am arătat, de sindroame fiziopatologice care pot fi o consecință a unor leziuni anatomice uneori minore; de aceea, după reechilibrare, vom reface leziunile anatomice.

Cele mai importante măsuri terapeutice vor viza factorii care au generat aceste dezechilibre și anume: flotarea parietală, încărcarea traheo-bronșică, revărsatele toracice sanguine sau aeriene, deechilibrarea hidro-electrolitică și acido-bazică și numai ulterior se vor reface organele lezate, atunci cînd organismul este capabil să suporte un act operator.

Vom inversa acest principiu și vom începe cu repararea leziunilor anatomice numai în cazul în care există leziuni anatomice grave și care produc tulburări cardio-respiratorii grave (ruptură cardiacă, pulmonară, vasculară, bronșică sau diafragmatică).

În spital, tratamentul trebuie să cuprindă obligatoriu două etape și anume:

- Etapa reechilibrării funcțiilor vitale, etapă care durează 6-24 h.
- Etapa deciziilor terapeutice care va face bilanțul rezultatului primei etape, rezultat care poate îmbrăca trei aspecte:

1. În urma măsurilor de reechilibrare, starea bolnavului s-a ameliorat mult și el poate fi transportat la secția de chirurgie și să continue tratamentul acolo.

2. În urma măsurilor luate, starea nu s-a agravat dar s-a precizat diagnosticul unei leziuni anatomice precise, grave, care necesită toracotomia și refacerea integrității anatomice.



Scanned with OKEN Scanner

3. Cu toate măsurile luate, starea bolnavului s-a agravat și atunci toracotomia de urgență, cu toate riscurile ei, se impune.

În faza de reechilibrare, vom pune în acțiune măsurile terapeutice adecvate, fără a exagera în special prin supracompensare; oxigenoterapie, în caz de acidoză respiratorie necorectată, este inutilă, și chiar periculoasă. Organismul nu este pregătit să se adapteze la hipercompensări, el se adaptează mai ușor la hipocompensare; din aceste motive, nu trebuie exagerat să trecem la hipercompensare.

Ordinea gesturilor terapeutice va viza în primul rînd reechilibrul cardiorespirator a traumatismului toracic, prin eliminarea factorilor care au produs acest dezechilibru:

- Oxigenoterapia și combaterea durerilor, prin infiltrație cu xilină la nivelul focarelor de fractură.
- Lupta contra respirației paradoxale prin imobilizarea voletului mobil.
- Înlăturarea sindroamelor de compresiune endotoracică prin drenaj (sindroame de compresiune endotoracice, aeriene, gazoase sau mixte) (fig. XII.20)
- Asigurarea libertății căilor aeriene prin bronhoaspirație, intubare sau chiar traheostomie.
- Reechilibrarea hidroelectrolitică și compensarea pierderilor prin perfuzie cu sînge, numai cînd diagnosticul de hemoragie a fost precizat.
- Reechilibrarea acido-bazică se va face în raport cu datele furnizate de gazometrie și ionogramă.
- Antibioterapia, de regulă cu penicilină în perfuzie 10 000 000 U.I. zilnic pentru combaterea infecției.

Am dori să subliniem faptul că în ceea ce privește reechilibrarea vom ține cont de pierderile de sînge și de lichide (vomismente, transpirație etc.). Vom administra sînge bumai în hemoragii și strict numai cît a pierdut, deoarece organismul suportă mai ușor hipocompensarea. Conform teoriei lui Laborit a reacției oscilante, postagresive, vom administra și perfuzii cu glucoză 10% și insulină, plus vitamina C și A.T.P., pentru furnizarea energiei necesare metabolismului celular.

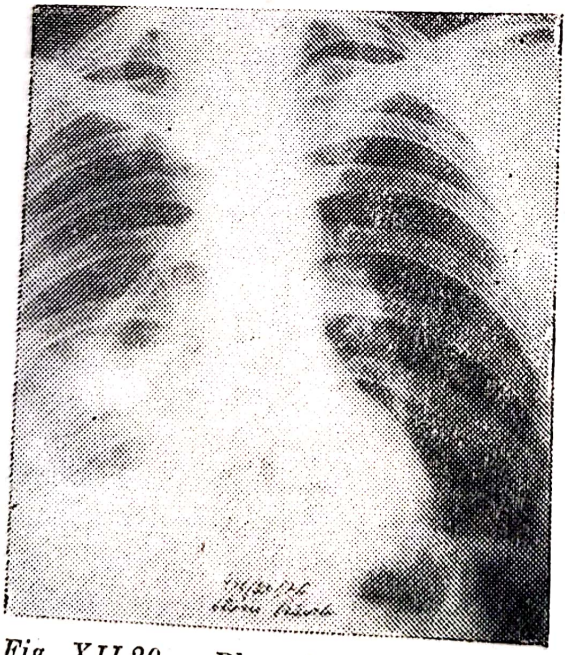

*Fig. XII.20.* — Pleurotomie minimă cu drenaj pleural; hemopneumotorax drept.

În cazul în care cu ajutorul acestor manevre s-a obținut un rezultat pozitiv, nu mai sînt necesare alte gesturi terapeutice, iar bolnavii pot fi supravegheați în continuare în secții.

După ce am schițat principalele obiective ale etapei de reechilibrare detaliem tratamentele și precizăm că în această etapă, tratamentul în spital se bazează pe următoarele principii:

1. — Corectarea rapidă a dezechilibrelor funcțiilor vitale care periclitează viața traumatizatului: respirația și circulația.

2. — Metodele terapeutice trebuie să fie simple și eficiente; ele vor viza: încărcarea sau obstrucțiile bronșiilor, mobilizarea anormală a peretelui toracic și revărsatele endotoracice compresive.

3. — Reechilibrarea funcțiilor vitale va fi realizată prin:

a. restabilirea libertății căilor aeriene („air way");
b. restabilirea mecanicii ventilației externe;
c. înlăturarea sindroamelor de compresiune endotoracică;
d. oprirea hemoragiei (dacă există);
e. restabilirea masei circulante sanguine în cazurile de hemoragie;
f. combaterea durerii;
g. administrarea de oxigen;
h. profilaxia infecției

Reechilibrarea funcțiilor vitale trebuie să fie complexă și simultană, a tuturor funcțiilor organismului, deoarece toate sînt dezechilibrate într-o măsură mai mare sau mai mică; vom viza reechilibrarea funcțiilor sistemului nervos central, a funcției respiratorii, a funcției circulatorii, a funcției celorlalte aparate afectate și a funcției metabolice.

*Reechilibrarea funcției sistemului nervos central*

Cercetările recente au pus în evidență afectarea sistemului nervos centrai în traumatismele toracice grave. Neurochirurgii sînt familiarizați cu tulburările sistemului nervos central din aceste traumatisme; mulți traumatizați cu traumatisme toracice sînt dirijați în mod greșit cu diagnostic de traumatisme cranio-cerebrale, datorită tulburărilor sistemului nervos central. Metodele de reechilibrare ale S.N.C. urmăresc 2 obiective.

1. — Profilaxia și tratamentul edemului cerebral și al dezechilibrului metabolic cerebral.

2. Tratamentul stării de agitație și al durerii. Aceste dezechilibre pot fi cauzate de mai mulți factori: hipoxia, hipercapneea, asocierea hipoxie cu hipercapnee, sindroamele de compresiune endotoracică (aeriene, lichidiene, sau mixte, leziuni cranio-cerebrale asociate (în cadrul politraumatismelor).

Semnele clinice ale afectării S.N.C. trebuie căutate la toți traumatizații toracici; în ordinea gravității, ele sînt: starea de agitație, edem conjunctival, hipertonia globilor oculari, coma, midriaza.

*Tratamentul edemului cerebral* al dezechilibrelor metabolice cerebrale se face cu: manitol sol. 10%, furosemid, hemisuccinat de hidrocortizon, hipotermie cefalică moderată (32°), ventilație mecanică a respirației, în stările grave de insuficiență respiratorie și forte Cortin 40 mg.

*Tratamentul agitației și al durerii*

Reamintim că starea de agitație a traumatizatului toracic poate fi generată de mai multe cauze: hipoxie, edemul cerebral, retenția de urină, durere de la nivelul focarelor de fracturi (costale, sternale).

Sedarea durerii se poate face cu ajutorul mai multor metode.

Analgetice centrale; noi nu recomandăm substanțele morfinice, deoarece deprimă centrul respirator, produc bronhoplegie și maschează leziunile abdominale prin abolirea contracturii musculare abdominale.



Scanned with OKEN Scanner

De aceea, recomandăm antimorfinicele tip Pentazocin-Fortral, 30 mg i.m., sau pe cale bucală, o tabletă la 6 ore, dacă bolnavul poate să înghită; substanțele analgezice antipiretice (acidul salicilic, 0,50 g); derivați de pirazolidon-algocalmin, 1 fl. la 3-4 ore., i.m.

— Analgetice periferice: infiltrații cu xilină, 10 cmc, în focarul fracturii; blocajul intercostal cu xilină, blocaj care poate fi făcut în mai multe puncte;

— paravertebral; este indicat în fracturile gîtului, a coastei I, în durerile viscerale, în vazospasm; blocajul cu xilină la acest nivel este cel mai complet, deoarece prinde ramurile primare (anterioare și posterioare) de diviziune la nivelul nervului intercostal respectiv, plus ganglionii simpatici din lanțul simpatic toracal, care sînt situați paravertebral și ramurile comunicante ale nervilor splanhici, dacă blocajul este făcut pe mai mulți nervi intercostali, începînd cu al 5-lea în jos;

— la nivelul unghiului coastei;

— pe linia axilară posterioară, indicată în fractura arcului costal lateral sau în disjuncții condrocostale; (atenție la tehnică, deoarece există riscul producerii accidentale a unui pneumotorax);

— pe linia axilară anterioară, infiltrația nervului intercostal cu soluție de xilină 1%, este indicată în fracturile costale anterioare.

Precizăm că infiltrația cu xilină trebuie să fie „largă", adică să depășească în sus și în jos de coasta fracturată, 2 nervi intercostali; în volete de asemenea, în afara nervilor intercostali tributari coastelor fracturate, trebuie infiltrați nervii de deasupra și de sub voletul costal.

*Blocajul peridural continuu* este o metodă modernă foart eficientă, dar contraindicată în insuficiența circulatorie și în insuficiența respiratorie; în aceste situații este indicată asistarea sau controlarea ventilației pulmonare.

În cazurile în care metoda nu are contraindicații, sediul de elecție al puncției este la nivelul $T_2$-$T_3$ și vom perfuza soluție de xilină 1%, 10 ml, la 2 ore.

Avantajele metodei: se obține sedarea durerii pentru 3-7 zile: analgezia este de foarte bună calitate; blochează și excitația dureroasă viscerală; analgezia se menține ușor.

Dezavantajele metodei: cere o tehnică perfectă, executată de un specialist A.T.I.; în caz de accidente, există riscul unei rahianestezii totale (prin pătrunderea în spațiul subarachnoidian).

La politraumatizați cu fracturi de membre, vom imobiliza fracturile.

*Reechilibrarea funcției respiratorii* trebuie făcută cît mai rapid și cît mai corect; ea vizează libertatea căilor aeriene („air way"); aceasta se realizează prin următoarele manevre:

a). Deschiderea gurii cu ajutorul deschizătorului de gură, dar fără a traumatiza (dinții, mandibula); metoda este indicată la bolnavii inconștienți, la cei cu trismus.

b). Aspirația buco-faringiană cu ajutorul unei sonde racordate la o sursă de aspirație.

c). Susținerea mandibulei la bolnavii inconștienți.

d). Intubația faringelui la bolnavii comatoși, fie cu ajutorul sondelor Rush pe cale nazală, sau pe cale orală, cu ajutorul sondei Guédel.

e). Intubația orotraheală este o metodă ideală de asigurare a „air way" la bolnavii cu sindrom de încărcare bronșică.



Scanned with OKEN Scanner

Intubația traheală este indicată și la bolnavii comatoși. Avantajele intubației traheale sînt mult mai mari decît cele oferite de traheostomie; de aceea, în dilema intubației sau a traheostomiei, noi optăm pentru intubație.

Avantajele ei sînt următoarele: tehnica este simplă și la îndemîna oricărui anesteziat; nu există riscul infecțiilor ca la traheostomie; toleranța sondei este relativ bună timp de cîteva zile; posibilitatea racordării la un aparat de protezare mecanică a respirației.

Dezavantajele metodei sînt: intubația nu poate fi menținută vreme mai îndelungată; aspirația secrețiilor vîscoase și aderente de bronșie este mai dificilă; nu poate fi asigurată alimentația orală concomitentă; poate genera o serie de complicații, ca ulcerația, stenoza de laringe (de aceea sonda de intubație nu trebuie menținută mai mult de 2-3 zile); există și riscul de a se intuba o bronhie primitivă, mai ales cea dreaptă, și deci al excluderii unui plămîn atunci cînd sonda de intubație este împinsă prea mult. De aceea, noi recomandăm ca după intubație și insuflație, pe sondă, să auscultăm ambele hemitorace și să facem o radiografie în care putem vedea poziția sondei de intubație traheală. Pe sonda de intubație, vom aspira secrețiile bronșice și vom administra oxigenul. În cazul secrețiilor vîscoase și aderente, vom efectua pe sondă o spălătură bronșică după care vom aspira.

Mai putem indica și bronhoaspirația dacă avem un bronholog. Cu ajutorul acestei metode putem face o bronhoaspirație, o spălătură bronșică și examenul arborelui bronhobronșic în cazuri de ruptură traheo-bronșică.

În lipsa unui anestezist reanimator sau a unui bronholog, putem practica *traheostomia* care își găsește aceeași indicație ca și intubația orotraheală; în plus, o mai indicăm și în cazuri de volete multiple și întinse, în emfizem mediastinal, contuzii pulmonare, la bolnavii în comă, la politraumatizații cu leziuni cranio-cerebrale, medulare și la traumatizații la care asistarea respirației este de lungă durată.

Traheostomia are totuși multe avantaje: scurtcircuitează filtrul nazal; anihilează reflexul de tuse prin defuncționalizarea glotei; crește riscul infecției pulmonare prin aspirațiile repetate cu sonde care nu se sterilizează; crește riscul infecției focale prin deschiderea unei porți de infecție la nivelul orificiului de traheostomie; risc de edem și stenoză subglotică; riscul stenozei traheale; riscul apariției unor complicații de vecinătate, ca de exemplu instalarea unei fistule esotraheale.

Libertatea căilor aeriene se poate obține prin metode medicamentoase; se pot folosi bronhodilatatoare ca: medicamente simpatico-mimetice (izopropil bronhodilatin, aleudrin, alupent); teofilina; antihistaminice (fenergan); antiinflamatorii (ACTH, care are acțiunea favorabilă și în edemul cerebral, în edemul glotic, plămînul de șoc); detergenții bronșici pot fi de asemenea indicați (de exemplu bisolvonul care are o serie de efecte favorabile, reduce vîscozitatea secrețiilor bronșice, calmează tusea, fluidifică secrețiile și ușurează expectorația).

*Restabilirea dinamicii normale a cuștii toracice*

Plămînul, prin servituțile sale parietale, urmează cu fidelitate mișcările tridimensionale ale cuștii toracice care, prin mișcări ritmice, realizează ventilația externă. Voletele costale mobile generează respirația paradoxală; sînt cele mai grave și mai frecvente cauze de instalare a insuficienței pulmo-



Scanned with OKEN Scanner

nare; de aceea, unul dintre obiectivele majore ale reechilibrării respiratorii, este lupta contra respiraţiei paradoxale, care se obţine prin imobilizarea voletelor costale mobile.

Imobilizarea voletelor costale se poate face prin mai multe metode:

1. — *Metode directe*

Se cunosc mai multe metode directe de imobilizare a voletelor costale: compresia proprie externă a voletului; imobilizarea cu ajutorul unui hemibandaj de leucoplast; menţinerea provizorie a braţului printr-un bandaj pe hemitoracele traumatizat; culcarea bolnavului în decubit lateral pe partea traumatizată (provizorie).

2. — *Metode directe sîngerînde*: imobilizarea focarelor de fractură prin cerclaj cu sîrmă inoxidabilă după incizia părţilor moi ale peretelui toracic (metodă insuficientă, nu o recomandăm); imobilizarea focarelor de fracturi cu ajutorul unor broşe Kirschner trecute prin cele 2 capete ale fracturii costale (de asemenea nu o recomandăm); imobilizarea focarelor de fractură ale coastelor cu ajutorul fixării unor lame metalice tip Lambotte; fixarea focarelor de fracturi cu ajutorul unor broşe trecute transmedular prin coastele fracturate; fixarea focarelor de fractură cu ajutorul unor agrafe de tantal, fixate cu un aparat de capsare (această metodă necesită o intervenţie chirurgicală la un bolnav traumatizat, fapt ce ne determină să nu o recomandăm).

3. — *Alte metode directe*: tracţiunea la zenit a voletului ancorat cu fire de sîrmă trecute pe sub o coastă din volet şi racordate la un sistem de scripeţi; folosirea fixatoarelor externe tip Octav Constantinescu, tip Vanderpooten etc. Aceste metode sînt dificil de aplicat, incomode pentru bolnav care trebuie să fie imobilizat la pat; de aceea nu le recomandăm.

4. — *Metoda prof. C. Coman.* Pentru imobilizarea tuturor tipurilor de volete costale mobile, uni- sau bilaterale, am pus la punct o metodă simplă de imobilizare a voletelor cu ajutorul lamei metalice model prof. C.Coman. Metoda poate fi aplicată atît pe cale externă cît şi pe cale sîngerîndă, direct pe grilajul coastei, atunci cînd sîntem obligaţi să intrăm în torace pentru corectarea leziunilor endotoracice sau în caz de emfizem subcutanat generalizat masiv. Lama metalică de dimensiuni variate în funcţie de diametrele voletului, se aşază perpendicular pe diametrul mare al voletului, în aşa fel ca să depăşească în sus şi în jos cu o coastă limitele voletului (fig.XII. 21, 22).

Se face o anastezie locală cu xilină 1 % la nivelul celor 3 orificii ale lamei (la cele 2 extermităţi şi la centru). Se trece un fir gros de nylon pe sub o coastă din centrul voletului şi se trece prin orificiul central al lamei metalice; înainte de a înnoda firul, se pune între lamă şi tegumente o perniţă din tifon, apoi se înnoadă firul, strîns de orificiul central al lamei; în felul acesta, voletul este imobilizat perfect. Pentru ca lama să nu se balanseze, se fixează cele 2 capete ale ei la peretele toracic, cu ajutorul unor fire de nylon gros, trecute prin peretele toracic (după ce în prealabil am făcut o anestezie locală), firele sînt trecute prin orificiul de la extremităţile lamei metalice.

În cazul voletelor bilaterale,vom aşeza lama metalică perpendicular pe stern, şi vom fixa centrul lamei (în metoda de aplicare externă), cu ajutorul unui fir de nylon gros trecut prin tegumente şi prin periostul sternului (după o anestezie locală cu xilină 1 %); în prealabil vom pune între lamă şi tegumente o perniţă de tifon. Cele două capete ale lamei le vom fixa tot cu un fir gros de nylon, trecut pe sub o coastă din hemitoracele drept şi celălalt



*Fig. XII.21.* — Lamă metalică de oțel pentru imobilizarea voletelor toracice mobile; procedeu prof. C. Coman.

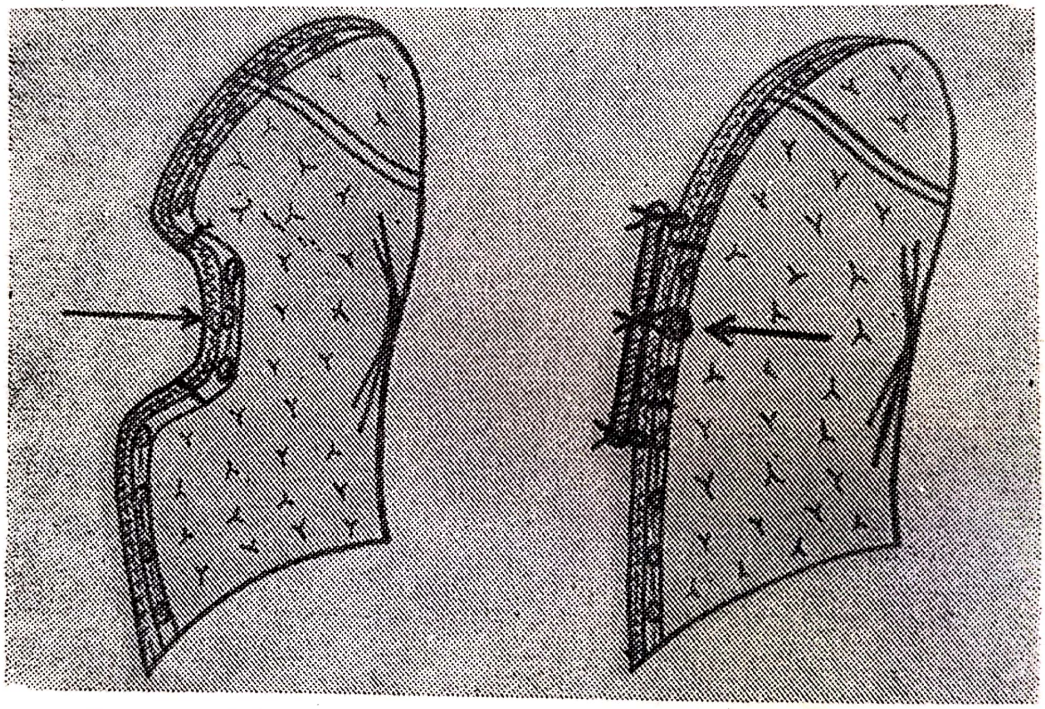

*Fig. XII.22.* — Fixarea voletului mobil traumatic laterotoracic, cu lamă, procedeu prof. C. Coman.

pe sub o coastă din hemitoracele stîng, pe care le trecem prin orificiile respective ale lamei metalice și le legăm strîns (după ce în prealabil am făcut o anestezie locală cu xilină la acest nivel) (fig. XII. 23, XII. 24).

În cazurile de enfizem subcutanat generalizat, facem o anestezie locală la nivelul voletului și se insinuează lama metalică pe sub mușchi, direct pe grilajul costal. Aceleași metode le vom folosi și atunci cînd sîntem obligați să intervenim prin toracotomie pentru rezolvarea leziunilor endotoracice. Lama poate fi extrasă după 30 de zile printr-o incizie la nivelul unuia din capetele lamei și extragerea ei (fig. XII. 25).



Scanned with OKEN Scanner

2. — *Metode indirecte*. Metodele indirecte de luptă contra respirației paradoxale sînt traheostomia sau intubația și pneumatoza internă.

Intubația și traheostomia au fost prezentate cu indicațiile, avantajele și dezavantajele lor, la capitolul dedicat asigurării libertății căilor aeriene.

Pneumatoza internă este metoda care folosește racordarea sondei de traheostomie sau de intubație la un aparat de protezare mecanică a respirației. Această metodă va fi folosită atît pentru imobilizarea voletelor toracice, cît și în insuficiența pulmonară acută.

*Sindroamele de compresiune endotoracică* generează insuficiența cardio-respiratorie prin mecanismele prezentate la capitolul sindroamelor fiziopatologice; de aceea, trebuie înlăturate cît mai rapid posibil. Aceste sindroame pot avea o topografie variată: pleurală, pericardică, mediastinală, mixte (cu diferite asocieri între ele).

Revărsatele pleurale sînt cele mai frecvente; de obicei sînt mixte, adică aeriene și lichidiene (hemotorax, chilotorax).

Evacuarea se face prin toracocenteză sau prin pleurotomie.

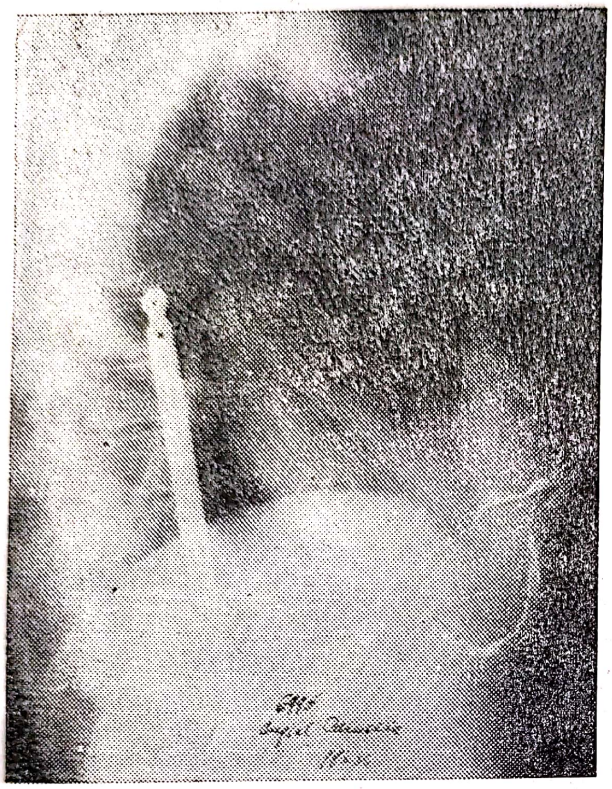

*Fig. XII.23.* — Fixarea voletului mobil sterno-condral prin aplicația lamei metalice externe; procedeu prof. C. Coman.

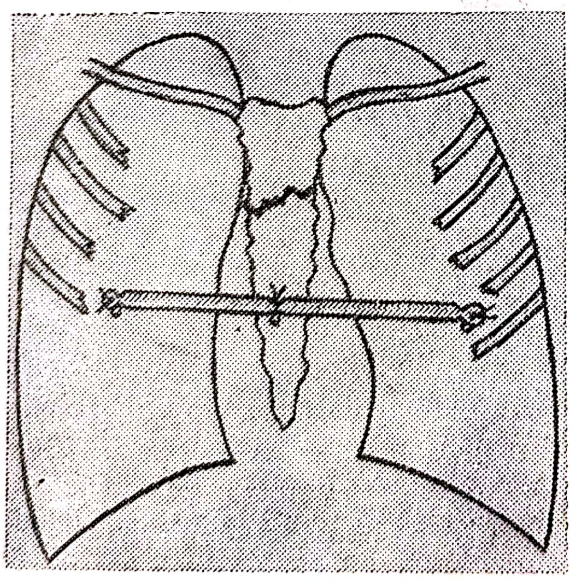

*Fig. XII.24.* — Fixarea internă retrosternală cu lamă metalică a voletelor mobile sternocondrale; procedeu prof. C. Coman.

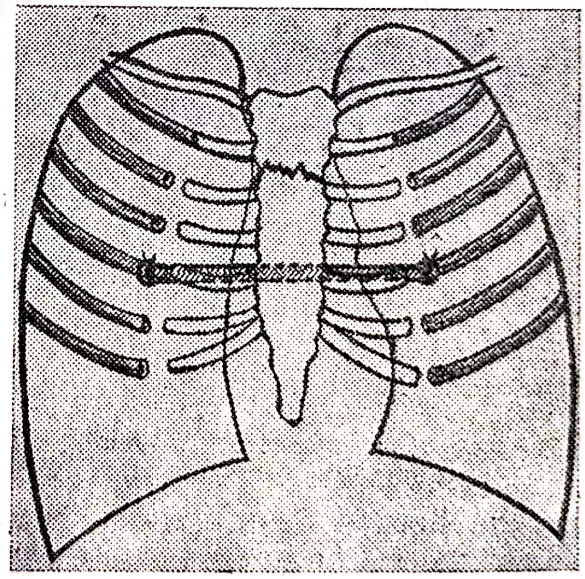

*Fig. XII.25.* — Fixarea voletului traumatic mobil antero-lateral, cu lamă metalică; aplicație pe grilajul costal, în timpul toracotomiei indicată pentru rezolvarea leziunilor endotoracice.



Scanned with OKEN Scanner

*Toracocenteza* se face prin puncție pe linie axilară mijlocie, după o anestezie locală cu 10 cmc de xilină 1%. Puncția trebuie să fie aspirativă, cu ajutorul diferitelor metode: folosirea unui ac special cu robinet; adaptarea acului de puncție la un tub de cauciuc care este racordat la o sursă de aspirație; folosirea aparatului vechi de transfuzie, tip Marin Popescu etc. Noi nu recomandăm puncția deoarece, de regulă generală, revărsatele pleurale se refac și deci necesită repetarea punctiilor; și pentru faptul că evacuarea revărsatelor nu este completă.

*Pleurotomia* „a minima", cu drenaj aspirativ, este metoda cea mai bună pe care o recomandăm noi. Tehnica este simplă: după precizarea diagnosticului de colecție pleurală (clinic, radiologic și prin puncție diagnostică), vom face o anestezie locală, cu 10 cmc xilină 1 %, la locul optim și anume spațiul 4-5 intercostal, pe linia axilară mijlocie; vom face o incizie de 1,5 cm și vom introduce un tub de cauciuc cu diametrul minim de 1 cm, pe care îl vom racorda la o sursă de aspirație continuă, prin intermediul unei baterii de aspirație tip Matehy-Evrest. În cazul în care nu avem instalație de aspirație continuă centrală, putem adapta tubul de dren la un aspirator electric special; în lipsa acestuia, putem folosi drenajul tip Beclaire. În lipsa acetuia, putem folosi drenajul sub apă: introducem tubul de dren într-un vas cu apă; borcanele de aspirație sau vasul cu apă trebuie să fie cu 50 cm mai jos decît toracele (bolnavul fiind în decubit în pat).

*Evacuarea revărsatelor pericardice.* În hemopericard există riscul tamponadei cardiace fapt ce impune evacuarea sindromului de compresiune pericardică. Aceasta se realizează prin pericardi-centeză (puncție pericardică evacuatoare, fie prin procedeul Dieulafoy cu ajutorul unei punctii subxifoidiene sau o puncție parasternală stîngă (prin spațiul V intercostal). În pericarditele supurate, recomandăm drenajul pericardic cu tub de dren racordat la o aspirație blîndă, tip Beclaire; tehnic, se efectuează fie rezecția cartilajului costal VII stîng, cu pătrunderea prin patul acestuia, fie prin rezecția apendicelui xifoid și pătrunderea pe la acest nivel. Reamintim că în unele pericardite exsudative netraumatice (inflamatorii sau tumorale) se instalează un sindrom de compresiune cu tamponadă cardiacă care necesită evacuarea rapidă.

*Evacuarea revărsatelor mediastinale.* Sindroamele de compresiune mediastinale (aeriene-prin rupturi bronșice, hematice — prin rupturi cardiovasculare sau mixte), se pot complica deseori cu rupturi ale pleurei mediastinale, care duc la instalarea și a unui sindrom de compresiune pleurală. În afara acestuia, sindromul de compresiune mediastinală mai generează: reducerea debitului cardiac, insuficiența cardio-respiratorie, insuficiența circulatorie, compresiunea traheei și a vaselor mari, apariția unui sindrom decavă.

Tratamentul acestui sindrom de compresiune mediastinală trebuie să fie dublu:

— prin diagnosticarea leziunilor traheale, esofagiene, vasculare și reperarea lor prin sternotomie sau toracotomie (în funcție de organul lezat și calea de abord optimă).

— patogenic, cu ajutorul traheostomiei care acționează prin defuncționalizarea glotei care este urmată de decompresiunea traheei și a căilor aeriene principale; drenajul pleural pentru evacuarea sindroamelor de compresiune pleurale, atunci cînd a fost perforată pleura mediastinală, iar colecțiile mediastinale au fuzat în cavitatea pleurală.



Scanned with OKEN Scanner

*Evacuarea emfizemului subcutanat.* Emfizemul subcutanat este întotdeauna asociat cu un pneumotorax traumatic și tratamentul lui trebuie să înceapă cu drenajul pleural, după care, aerul subcutanat se poate rezorbi treptat.

În emfizemul subcutanat generalizat, concomitent cu drenajul pleural vom mai putea folosi ace groase introduse subcutanat parasternal, inciziile cutanate la baza gîtului sau parasternale, drenajul subcutanat cu 2 tuburi de dren parasternale; în cazurile de leziuni endotoracice care generează tusea, vom practica traheostomia; în cazurile de rupturi bronșice (cu triada caracteristică: emfizem subcutanat generalizat, pneumotorax sufocant ireductibil la drenaj și emfizem mediastinal) vom practica toracotomia și sutura bronșică.

Problema amplificării sau a protezării mecanice a respirației se pune în cazurile de insificiență ventilatorie acută, cînd traumatizatul este incapabil de a-și vehicula volumele de gaze necesare, de la nivelul aerului atmosferic pînă la nivelul alveolelor. Aceste situații le întîlnim frecvent în asocierea dintre traumatismul toracic și leziunile cranio-cerebrale sau vertebro-medulare; în fracturile costale multiple uni- sau bilaterale; în atelectazii pulmonare întinse; în boli pulmonare cronice anterioare traumatismului ca de exemplu BPOC (bronhopneumopatie obstructivă cronică), astm, scleroemfizem.

Indicația de protezare mecanică a respirației trebuie pusă cu mult discernămînt, pe baza examenului clinic și paraclinic.

Clinic se constată creșterea efortului respirator, tahipneea, superficialitatea și ineficacitatea respiratorie, dispneea, cianoza; la traumatizații hemoragici, cianoza nu se instalează din cauza anemiei.

La aparatul circulator inițial se constată hipertensiune (din cauza hipercapneei și a tahicardiei); ulterior, dacă nu se intervine, apare bradicardia și hipotensiunea.

La sistemul nervos central se observă confuzie, agitație, iritabilitate sau comă.

Examenele paraclinice trebuie întotdeauna practicate, ele vor cerceta: $PaO_2$ și $PaCO_2$; pH; rezerva alcalină.

*Tratamentul* trebuie să fie complex, prin folosirea unor metode fizioterapice, patogenice, protezarea mecanică a ventilației.

Metodele de fizioterapie sînt multiple: aerosolizarea cu diferite soluții detergente pentru lichefierea secrețiilor; ventilația pe mască cu presiuni pozitive intermitente; drenajul postural la hipersecretanți; clapotajul toracic; stimularea tusei cu ajutorul aparatului Tusomat.

Medicamente cu acțiune patogenică:

1. Pentru profilaxia constricției precapilare putem administra clorpromazina (largactil), xilină 10 cmc 1% i.v., hidargin.

2. Pentru reducerea edemului interstițial pulmonar putem administra albumina umană, dextran pentru creșterea presiunii oncotice, schimbarea poziției bolnavului din 2 în 2 ore pentru scăderea presiunii hidrostatice, furosemid 1—2 fiole pe zi pentru reducerea presiunii dinamice, limitarea aparatului lichidian pentru diminuarea volemiei.

3. Pentru profilaxia leziunilor capilare, cu consecințele lor (staze și trombozele pulmonare), putem administra leparină, persantin și perfuzii cu ser fiziologic, dextran glucoză 5%.



Scanned with OKEN Scanner

4. Pentru profilaxia şi combaterea edemului bronhoalveolar vom administra antihistaminice, corticoizi.

5. Pentru profilaxia reducerii capacităţii funcţionale a muşchilor respiratori vom asigura un regim nutritiv mai mare decît 40 de calorii pe kg corp pe zi.

Ventilaţia artificială prelungită este o metodă deosebită care trebuie aplicată şi supravegheată de anestezist-reanimator; la un bolnav monitorizat ea este indicată cu discernămînt numai la bolnavii în comă şi la traumatizaţii la care $PaO_2$ este mai mic decît 60 mm Hg şi $PaCO_2$ mai mare decît 60 mm Hg.

Aparatele de ventilaţie sînt de diferite tipuri:

— aparate cu acţiune externă (plămînul de oţel);

— aparate de stimulare electrofrenică (indicat în insuficienţa diafragmatică);

— aparate de insuflare pulmonară directă.

Medicamente adjuvante la folosirea ventilatoarelor artificiale.

— sedarea bolnavului cu diazepam, i.v., 10 mg;

— relaxarea musculară prin folosirea curarizantelor;

— reechilibrarea nutritivă şi hidroelectrolitică.

*Oxigenoterapia.* Traumatizaţii toracici sînt deficienţi respirator şi au nevoi suplimentare de oxigen; nu trebuie să uităm că oxigenoterapia, ca metodă unică, este insuficientă; ea trebuie folosită ca adjuvant şi în complex cu metodele amintite mai sus, deoarece în caz de acidoză ea este insuficientă şi chiar periculoasă.

Căile de administrare a oxigenului:

a). Pulmonar, în respiraţia spontană, cu ajutorul măştii de oxigen, în debit de 9 l/minut, cu $O_2$ 50%; sonda endonazală, în debit de 6 l/minut cu 45% $O_2$; cortul de oxigen; pe sonda de intubaţie endotraheală sau pe sonda de traheostomie.

Reamintim că oxigenul trebuie să fie umidifiat şi încălzit, deci trecut printr-un barboteur.

La respiraţia controlată, oxigenul se administrează cu ajutorul respiratorului automat (tip Enghström, Bird, RP etc.).

b) Oxigenoterapia hiperbară (la presiunea de 2—3 atmosfere), este indicată numai la politraumatizaţi cu leziuni toracice în plămînul de şoc, în stopul cardiac resuscitat. Metoda este contraindicată în volete costale, fracturi costale multiple, în sindroame de compresiune endocardică neevacuate.

c) Oxigenarea în circulaţie extracorporeală este indicată în plămînul de şoc, la traumatizaţii cu $PaO_2$ mai mic de 35 mm Hg, subventilaţie mecanică cu $O_2$ Loo% — în hipoxeniile refractare.

Oxigenoterapia nu trebuie privită ca un procedeu universal, ca o metodă anodină simplă. Indicată fără discernămînt, ea are unele riscuri deoarece deprimă respiraţia (stimulentul centrului respirator fiind $CO_2$), maschează hipercapneea; duce la modificări funcţionale respiratorii ca scăderea capacităţii vitale şi a complianţei pulmonare; scăderea tensiunii arteriale, a vitezei cardiace, a rezistenţei vasculare totale; de asemenea creşte shuntul pulmonar; mai poate duce la intoxicaţie cu $O_2$ manifestată clinic prin durere substernală, tahipnee, tuse, anorexie.

Profilaxia acestor incidente și accidente ale oxigenoterapiei, se realizează prin următoarele măsuri:

— proporția de $O_2$ administrat să fie mai mică de 60%;
— administrarea să fie intermitentă;
— administrarea oxigenului 100% să nu depășească 10—12 ore;
— oxigenul să fie umidificat;
— în administrări mai îndelungate, oxigenul să fie administrat în amestec cu gaze inerte: N, He.

*Reechilibrarea funcției circulatorii.* Insuficiența circulatorie acută se întîlnește mai rar în traumatismele toracice autonome fără leziuni cardio-vasculare; ea este determinată de incapacitatea aparatului cardio-vascular de a asigura o perfuzie adecvată a țesuturilor prin asocierea următoarelor mecanisme patogenice: deficiența pompei cardiace, hipovolemiile și modificările vazomotricității. Metodele terapeutice de restabilire trebuie să se adreseze concomitent tuturor acestor 3 mecanisme patogenice.

*Tratamentul deficienței pompei cardiace* se va face diferențiat, în funcție de cauza care l-a generat. Stopul cardiac poate fi cauzat de hemoragie, de hipoxemie, de acidoză, supradozaj anestezic, tulburări hidroelectrolitice, toxiinfecții. Stopul cardiac se poate manifesta sub formă de stop cardiac vera, fibrilație ventriculară, cord ineficace. Tulburările de ejecție ventriculară se întîlnesc în emboliile gazoase, în tromboembolii, torsionarea cordului prin luxație extrapericardică, în rupturile mari de pericard. Împiedicarea umplerii ventriculare se produce în tamponada cardiacă, în sindroamele de compresiune endotoracică grave. Reducerea capacității de contracție a cordului, este întîlnită în valvulopatii, în miocardoscleroză, în schelele de infarct, în infarctul cardiac.

Tratamentul stopului cardiac trebuie să fie rapid (este vorba de lupta contra cronometru). Diagnosticul stopului cardiac trebuie să fie cît mai precoce; orice secundă pierdută este hotărîtoare; semnele stopului cardiac le reamintim și noi:

— semne cardiace: absența pulsului la arterele mari; traseul plat pe EKG (la bolnavii monitorizați alarma este dată de aparat);
— semne respiratrii: absența mișcărilor respiratorii, colaps;
— semne neurologice: midriază maximă fixă.

Metodele terapeutice de resuscitare trebuie să fie rapide, complexe și eficiente; trebuie să asigure libertatea căilor aeriene și respirația artificială; masajul cardiac extern, sau chiar intern, să fie rapid, prin toracotomie stîngă și pericardotomie; masajul pe cord să fie direct.

Să se facă corecția acidozei prin administrarea unei soluții de bicarbonat de Na.

Injectarea de cardiostimulatoare; în cazurile în care, după maximum 2 minute de masaj, nu apar contracții cardiace, vom injecta intracardiac 1 ml de adrenalină 1%, injecție care se poate repeta după 5 minute; apoi vom injecta tot intracardiac 10 ml de clorură de Ca 10%. Se procedează la defibrilarea electrică cardiacă ventriculară, însă numai pe un cord bine oxigenat și cu un tonus crescut. Defibrilarea poate fi aplicată în două moduri:

— pe cale internă, 20—100 W/s, cu ajutorul diferitelor tipuri de defibrilatoare, prin toracotomie și pericardotomie; deci, direct pe cord;
— pe cale externă, cu ajutorul diferitelor tipuri de defibrilatoare externe, cu 150—200 W/s.



Scanned with OKEN Scanner

Hipoxia o vom corecta cu ajutorul oxigenului 100%, administrat cu ajutorul unui aparat de protezare mecanică a respirației, pe bolnavul intubat.

Acidoza o corectăm cu ajutorul perfuziei de THAM sau a soluției de bicarbonat de Na.

După resuscitare vom continua următorul tratament: refacerea pericardotomiei și a toracotomiei în cazul cînd ele au fost practicate; monitorizarea funcțiilor; deshidratarea cerebrală prin administrare de furosemid 40 mg i.v., 250 ml manitol 10%; injectarea de corticoizi: hemisuccinat de cortizon, 100 mg la 6 ore; susținerea funcției respiratorii, la nevoie prin protezarea mecanică a respirației; menținerea tonusului cardio-vascular prin administrarea de vasopresoare; în perfuzie, 4 mg adrenalină la 250 ml de glucoză 5%; cardiopresoare: xilină 50 mg i.v., procainamidă 250 mg în glucoză 5%, gluconat de chinidină, propranolol 1 mg i.v.

Bradicardia o combatem cu: atropină 0,5 mg i.v. sau izuprel 0,2 mg în 250 ml de glucoză 5%.

*Corectarea hipovolemiei.* Hipovolemia este deseori prezentă la traumatizații toracici; ea este cauzată de hemoragii, de plasmoragii, deshidratări sau diferite asociații între ele.

Hemoragiile se corectează numai atunci cînd sînt mai mari de 0,500 ml, prin perfuzii de sînge izogrup și nu mai mult decît a pierdut bonavul; să nu uităm că deseori hipercompensările pot deveni mai periculoase decît hipovolemiile ușoare. Vom folosi substituenți numai în condiții de maximă urgență, pînă la administrarea sîngelui (deci, în primele momente și la muribunzi). Pînă la efectuarea grupelor și a testelor tip Jeambreau, se poate administra în maximă urgență sînge OI-Rh negativ.

Plasmoragiile, frecvente la arși, se tratează prin substituenți ca Dextran (40 000) mai mic de 1000 ml, deoarece există riscul de diateză hemoragică și al nefropatiei tubulare acute cu anurie; hidrolizate de aminoacizi tip Aminofuzin sau alte preparate (250 ml); soluții de albumină umană 25%, 100 ml; soluție Ringer lactat; perfuzii de plasmă.

Deshidratările vor fi corectate prin aport hidric, crescut; per os, dacă bolnavul se poate alimenta, sau prin perfuzie de glucoză 5%.

*Corectarea dezechilibrelor vasomotorii.* Vom trata sindroamele de hipo sau hipertonie vasculară astfel:

a) *Sindroamele de hipotonie vasculară*, generate de șoc neurogen, de droguri anestezice, de epuizarea cu insuficiență gravă suprarenală, le vom trata cu corticoizi tip hemisuccinat de hidrocortizon, în doze mari, de 100 mg i.v., la 6 ore; folosirea vazopresoarelor: efedrină, 25 mg., i.v. neosinefrina, 5 mg, i.v.; dopamină.

Precizăm că în celelalte tipuri de șoc, tratamentul cu vasoconstrictoare este contraindicat.

b) *Sindromul de hipertonie vasculară* este generat de descărcări masive de catecolamine provocate de traumatisme, de hemoragie, stări toxicoseptice date de endotoxina germenilor gram negativi (coli, proteus, piocianic), sau exotoxine (clostridium, stafilococ, streptococ).

Diagnosticul în sindromul de hipertonie vasculară se pune cu ajutorul următoarelor simptome: cianoză, transpirații profuze, diminuarea pulsului capilar, scăderea T.A. (deși hipovolemia este corectată), oligoanurie. Tratamentul acestui sindrom îl facem cu ajutorul următoarelor medicamente:

— medicamente vasodilatatoare: izoproterenol 0,5 mg, în soluție de glucoză 5%, maximum 1 g/zi;

— betastimulatoarele au efecte favorabile și duc la vasodilatație, la scăderea rezistenței vasculare, la creșterea debitului cardiac, la creșterea reîntoarcerii venoase și la relaxarea musculaturii bronșice;

— fenoxibenzamina, în doze de 1 mg/kg, corp soluție 5% de 250 mg de glucoză în perfuzie lentă timp de o oră. Acest medicament este un alfa blocant; mai putem folosi hidergina 0,3 mg i.v.; injecția se poate repeta după 3 ore.

*Lupta contra infecțiilor.* În principiu, orice traumatizat toracic este un potențial infectat și de aceea, recomandăm tratamentul cu antibiotice tip perfuzii cu penicilină 10 000 000 u, în soluție de ser fiziologic, pe 24 ore. În cazuri de infecții declanșate vom dubla doza și vom adăuga și perfuziile cu metronidazol 5%, seroterapia antitetanică și gamaglobulină.

*Reechilibrarea celorlalte funcții și a metabolismelor.* Organismul funcționează pe baza activității simultane normale a tuturor funcțiilor și a sistemelor; ele se condiționează și se stimulează reciproc, pe baza unei modalități sinergice.

De aceea, în afara reechilibrării funcțiilor vitale — S.N.C., respirația și circulația — vom urmări și reechilibrarea celorlalte funcții și metabolisme și anume: excreția funcțiile metabolice și hidroelectrolitice, echilibrul acido-bazic, nutriție.

Funcția excretorie poate fi dezechilibrată în cadrul traumatismelor toracice și mai ales la politraumatizați, din mai multe cauze:

a) perioada mai lungă de hipotensiune arterială care poate duce la apariția unor leziuni tubulare renale;

b) precipitarea hemoglobinei în tubii renali, ca urmare a transfuziilor masive la marii hemoragici; greșeli de transfuzie; traumatismele maselor musculare în sindroamele de strivire (Bywaters syndrom, descris în timpul celui de-al II-lea război mondial, la Londra, la traumatizații prin strivirea corpului cauzată de dărîmăturile din bombardamente); infecțiile au anaerobi pot produce, de asemenea, leziuni renale.

Cele mai eficiente tratamente ale insuficienței renale sînt cele profilactice: corectarea hipovolemiilor și a tensiunii arteriale în așa fel încît maxima să nu coboare sub 7 mm Hg; evitarea greșelilor de transfuzii (grup, subgrup, Rh, sînge expirat); corectarea acidozei; tratamentul corect al plăgilor și al infecțiilor: excizii, drenaj, debridare, tratament cu antibiotice; perfuzie cu manitol 10%, 250 ml, imediat ce insuficiența circulatorie a fost corectată; administrarea de furosemid, 40 mg, i.v.

Precizăm că bolnavii cu insuficiență renală acută trebuie transferați într-un centru specializat și dotat cu aparatură necesară, inclusiv cu dializă.

Reechilibrarea hidroelectrolitică trebuie practicată la toți traumatizații toracici și mai ales la asocierile cu traumatismele cranio-cerebrale, maxilo-faciale, abdominale, care afectează tranzitul digestiv, precum și la bolnavii în comă.

Reechilibrarea hidrică. În general, la organismul uman, nevoile de bază în apă pe zi, în mod normal, sînt de 40 ml pe kg corp și pe zi; menționăm că la bolnavii cu plămînul de șoc, nevoile de apă se reduc cu 1/2.



Scanned with OKEN Scanner

La traumatizați, pierderile suplimentare de apă sînt date de vărsături, de transpirații, diureză, drenaje, hemoragii, tahipnee, febră (se pierd prin febră 500 ml/zi pentru fiecare grad mai mare de 37°). De asemenea la anemicii se va administra mai puțin de 750 ml/zi.

*Reechilibrarea electrolitică.* Reamintim că nevoile zilnice normale sînt pentru om următoarele:

— $Na^+$, 100 mEq (1 g = 17 mEq, deci în medie 5,8 g
— $Ca^+$, 500 mg pe zi;
— $Hg^{++}$, 1 mEq pe zi;
— $Cl^-$, 200 mEq pe zi

La traumatizați se constată pierderi patologice pe care le apropiem în urma analizei ionogramelor și le vom corecta prin administrarea celor necesare. Vom face ionograma în urină, în sînge.

Refacerea echilibrului acido-bazic. Echilibrul acido-bazic este extrem de important pentru funcționarea organismelor în limitele homeostaziei descrise de Canon, orice dezechilibrare a sa spre acidoză sau alcaloză, este foarte nocivă pentru organism și importantă pentru eficiența celorlalte metode terapeutice de reechilibrare a funcțiilor vitale perturbate de traumatism.

Această reechilibrare impune corectarea disfuncțiilor respiratorii și metabolice: compensarea acidozelor metabolice o vom face prin administrarea soluțiilor de bicarbonat de Na.

Compensarea alcalozei metabolice decelate de examenele de laborator o vom face prin administrarea de soluții acidifiante: soluții 1% de HCl, sau soluție de clorură de amoniu 1%.

Reechilibrarea nutritivă. Am mai arătat că traumatizaților toracici trebuie să li se prezinte un regim hipercaloric, în medie 3500 calorii pe zi, care trebuie să provină din: glucoză, care dă 4 calorii pe g; (la 5 g de glucoză, vom asocia 1 u.i. de insulină); lipide, 1—2 g pe kg corp; proteine; vitamine (C, $B_1$, $B_4$, $B_6$, $B_{12}$).

În general, aportul caloric trebuie să păstreze această proporție: 50% din calorii să provină din lipide; 30% din calorii să provină din glucide; 20% din calorii să provină din proteine.

La bolnavii care nu se pot alimenta pe cale bucală putem folosi diferite alte metode: sonda nazogastrică; pe cale faringo-esofagostomică (sonda introdusă printr-o faringo-esofagotomie a minima); cu ajutorul sondei introduse în stomac prin gastrostomie (gastrostomia cu guleraș, procedeul prof. Dan Gavriliu); pe cale jejunală prin jejunostomie; clismă alimentară.

Căile de administrare a alimentației vor fi folosite diferențiat, în raport cu tipul de traumatism, cu asociațiile în cadrul politraumatismelor.

Mai putem folosi și alimentația pe cale parenterală cu soluția de glucoză, hidrolizat de proteine, lipofundin.

În alimentația artificială, se folosesc sonde pe diverse căi (nazo-gastrice, gastrice, jejunale); administrarea pe cale de perfuzii sau de clismă, poate produce o serie de incidente, care trebuie evitate și tratate, pentru ca absorbția alimentară să nu fie perturbată; aceste accidente sînt: diareea, vărsăturile, tulburările humorale (generate de folosirea soluțiilor hiperosmotice): hipernatremia, hiperglicemia, azotemia, deshidratarea.

Diareea este accidentul cel mai frecvent și mai neplăcut; de aceea, vom face de la început o profilaxie a ei prin administrarea soluțiilor nutritive în cantități mici și repetate; respectarea fidelă a proporțiilor dintre glucide,



Scanned with OKEN Scanner

lipide și protide; evitarea administrării de lactoză; administrarea proporțională de apă după formula: 1 ml $H_2O$/l calorie; adăugarea în soluțiile nutritive administrate pe sonde, a unor medicamente ca: picături Davila, tinctură opiu 10 pic., sau 3—4 tablete pulverizate de mexaze.

Dacă aceste măsuri de reanimare sînt ineficiente tot în cadrul etapei de reechilibrare vom completa tratamentul prin:

1. Traheostomie sau intubație traheală.
2. Protezarea mecanică a respirației.
3. Reechilibrarea circulatorie și hidroelectrolitică în continuare.
4. Toracotomia.

În etapa deciziilor terapeutice, dacă vom constata că după evacuarea lor, colecțiile aeriene, hematice sau mixte se refac, iar starea generală a bolnavului se alterează, ajungem la concluzia că ne aflăm în fața unei leziuni vasculare sau aeriene importante; în această situație, este indicată toracotomia, sub protecția unei reechilibrări circulatorii.

În asemenea cazuri de urgență, am intervenit prin toracotomie standard și am recurs la o intervenție funcțională, reparînd prin sutură vasele sanguine și rupturile traheo-bronșice sau parenchimatoase, nerezecînd decît acel parenchim care era irecuperabil (infarctizat, atelectaziat). Voletele costale sau focarele de fracturi costale, le-am fixat cu ajutorul lamei metalice plasată direct, cu rezultate foarte bune.

Un drenaj al hemitoracelui permite evacuarea micilor pierderi aeriene sau snguine, în faza postoperatorie, asigurînd reexpansionarea pulmonară.

De asemenea, recomandăm toracotomia în cazul unor hematoame mari, pleurale, ce nu se pot evacua prin puncție și pleurotomie cu drenaj aspirativ: în caz contrar, duce organizarea hematoamelor, la instalarea unui piotorax cu palipleurită și în final la excluderea din funcție a plămînului respectiv, ele realizînd aspectul de „loculation“ (fagure de miere).

O altă indicație a toracotomiei de urgență este dată de rupturile traheale sau bronșice ce produc pneumomediastin, pneumotorax compresiv și emfizem subcutanat generalizat care nu cedează la drenajul pleural. De asemenea, recomandăm toracotomia în traumatismele toracice, în cazurile cu rupturi ale canalului toracic, cu chilotorax; (am realizat într-unul din cazuri, sutura acestuia). Ordinea gesturilor terapeutice în traumatismele toracice au fost bine sintetizate de Vanderpootem cu cei 4 T:

— Toracocenteză (în concepția noastră pleurotomia).
— Tracțiune (în concepția noastră imobilizarea voletului cu lamă procedeu prof. Coman).
— Traheostomia (în concepția noastră la nevoie asocierea unei intubații).
— Toracotomia — este ultimul gest și numai în eventualitățile amintite mai sus.

În statistica noastră, complicațiile traumatismului toracic cu empiem, plămîn opac, cu pahipleurite grave, supurații bronho-pulmonare, corpuri fibroase provenite din hematoame, sînt numeroase; de aceea, se impun indicațiile chirurgicale de toracotomie cu decorticare și reexpansiune pulmonară, pentru recuperarea funcțională a plămînului; rezecția bronho-anastomoză; precum și refacerea diafragmului în hernia diafragmatică.



Scanned with OKEN Scanner

Rezultatele obținute în tratamentul traumatismului toracic autonom sau în cadrul politraumatismelor (fig. XII.26) depind în primul rînd de:

1. Competența și calificarea cadrelor care acordă asistența medico-chirurgicală a traumatismului.

2. Timpul scurs dintre producerea traumatismului și aplicarea tratamentului.

3. Complexitatea leziunilor.

4. Asocierea lor în cadrul politraumatismului.

5. Organizarea și dotarea tehnică.

În cazul politraumatismelor, se pot face trei erori grave care trebuie evitate; de aceea le repetăm:

1. Nu se face inventarierea corectă a tuturor leziunilor; bolnavul de regulă șocat, îngreunează această inventariere, mai ales la bolnavul în comă, se caută ca sindromul dominant „să camufleze alte semne".

2. Chiar dacă s-a făcut inventarierea, corectă a leziunilor, nu se face corect ierarhizarea gesturilor terapeutice.

Precizăm că în afara leziunilor neuro-craniene, a celor compresive, reechilibrarea funcției cardio-respiratorii se va face înaintea unor perforații digestive, care vor fi reparate după aceste reechilibrări, înaintea celor 6 ore.

3. Nu se face corect nici inventarierea leziunilor, nici ierarhizarea urgențelor terapeutice, mai ales acolo unde competența și tratamentul sînt necorespunzătoare.

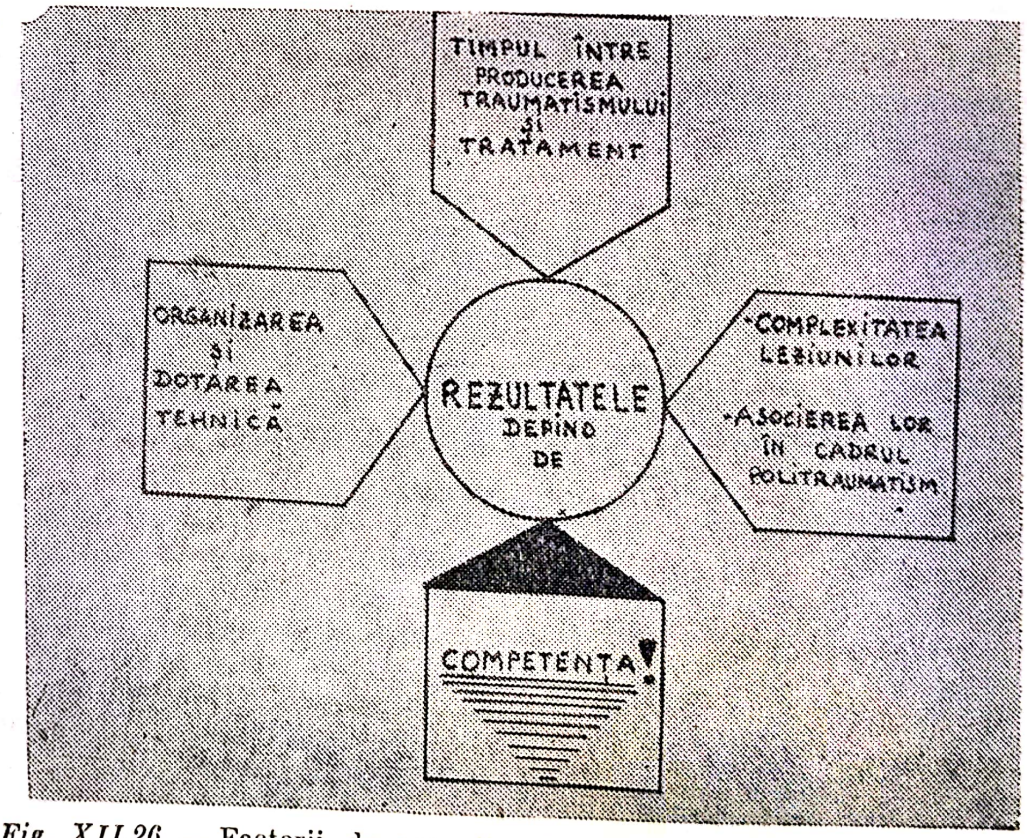


*Fig. XII.26.* — Factorii de care depind rezultatele tratamentului traumatismelor toracice.

Am dori să subliniem faptul că unele come ale traumatizaților toracici sau politraumatizați pot fi date de I.R.A., cu hipercapnee gravă; coma nu trebuie echivalată deci totdeauna, cu traumatism cranio-cerebral.

Nu putem încheia capitolul traumatismelor toracice închise, fără a discuta unele aspecte particulare.

Traumatisme toracice cu fracturi costale de la coasta a VI-a în jos. Aceste traumatisme impun în mod obligatoriu explorarea etajului abdominal subfrenic prin: 1. examen clinic; 2. examen radiologic; 3. puncție peritoneală; 4. la nevoie, lavaj peritoneal; 5. în cazul unei simptomatologii clinice cu evoluție spre agravare, nejustificată de torace, laparotomia exploratorie se impune.

În cazul în care leziunile endotoracice impun toracotomia, iar cele abdominale laparotomia, noi nu recomandăm toraco-frenolaparotomia tip Rudler deoarece: 1. este delabrantă și 2. nu dă lumină suficientă pentru leziunile toracice; de aceea, vom face toracotomia postero-laterală pentru rezolvarea leziunilor endotoracice și laparotomia pentru cele abdominale.

Bolnavii cu emfizem subcutanat generalizat, prezintă următoarele caracteristici:

1. Emfizemul subcutanat este generalizat, îmbrăcînd aspectul de „bibendum" al autorilor francezi, sau de „puff ballman" al autorilor anglo-saxoni.

2. Examenul clinic (ascultația, palpația, și percuția) este inoperant.

3. Examenul radiologic nu este concludent, din cauza aerului subcutanat.

Atitudinea pe care o recomandăm noi:

1. Vom drena totuși hemitoracele de partea unde a fost leziunea traumatică.

2. Vom drena subcutanat emfizemul subcutanat masiv, iar dacă sediul leziunii nu poate fi precizat, sub protecția puncției diagnostice, vom drena și hemitoracele de unde am extras aer sau sînge.

3. Vom drena emfizemul subcutanat cu tuburi de dren groase, plasate parasternal și subclavicular.

Preferăm această metodă în locul inciziilor sau a plasării acelor, deoarece sînt metode cu eficacitate redusă și cu posibilități de apariție a unor complicații infecțioase.

## 2. TRAUMATISMELE TORACICE DESCHISE

În timp de pace, sînt mai puțin întlnite: ele sînt de fapt frecvente în timp de război și pot îmbrăca aspecte foarte variate, multe manifestîndu-se clinic ca cele închise, cu deosebire că pot fi asociate cu cele abdominale și pot interesa ambele hemitorace; de aceea, trebuie studiat traiectul sau traiectoria agentului vulnerant: vom prezenta aceste traumatisme cu menţiunea că vom expune mai pe scurt, fără a repeta, aspectele clinico-terapeutice, la cele care se manifestă ca traumatisme toracice închise, vom sublinia însă de la început, ca traumatisme toracice închise. Subliniem însă de la început, caracteristicile traumatismelor toracice deschise:

1. Sînt foarte frecvente în timp de război; mai rare în timp de pace, unde de regulă, agentul vulnerant nu este glonțul ci arma albă.



Scanned with OKEN Scanner

2. Cele care au ca etiologie armele de foc, pot fi bilaterale și asociate cu organe lezate din alte regiuni, de exemplu abdominale; de regulă însă, dacă n-au interesat pedicului pulmonar și cordul, se manifestă ca traumatisme toracice închise.

3. Traumatismele toracice deschise care au putut ajunge la spital, de regulă sînt rezolvabile.

4. Traumatismele toracice deschise sînt în general dramatice, din punct de vedere clinic: în contrast cu acest dramatism, deseori sînt ușor rezolvabile din punct de vedere tehnic.

5. Spre deosebire de traumatismele toracice închise, traumatismele toracice deschise impun de regulă generală o intervenție chirurgicală urgentă, pe torace deschis.

6. Traumatismele toracice închise generează mult mai multe sindroame fiziopatologice decît cele deschise, care în principiu cauzează numai două sindroame: sindromul de compresiune și sindromul de dezechilibru vascular dintre conținător și conținut, prin hemoragie.

7. Gravitatea traumatismului toracic deschis este direct proporțional cu: unilateralitatea sau bilateralitatea plăgilor toracice deschise; cu diametrele plăgilor toracice; cu pierderile volemice și cu asocierea de alte leziuni parietale toracice (volete), sau a altor regiuni (abdomen, bazin, cranio-cerebrale, membre).

8. Traumatismele toracice deschise, indiferent de tipul lor, impun o sancțiune chirurgicală imediată: de drenaj în cele simple, pînă la toracotomia uni- sau bilaterală; chiar în cele mai simple, pot apărea complicații tardive, de tip cheag, infectat cu empiem, complicații care vor necesita intervenția chirurgicală tip decorticare pulmonară (fig. XII. 27). De altfel, sechelele și complicațiile tardive ale traumatismelor toracice se întîlnesc într-o proporție mai mare după traumatismele deschise, decît după cele închise.

9. Corpurile străine retenționate endotoracic, trebuie extrase (glonț, cuțite etc.), cu excepția alicelor care sînt multiple, diseminate în mai mulți lobi și ar impune sacrificii anatomice prea mari (fig. XII. 28).

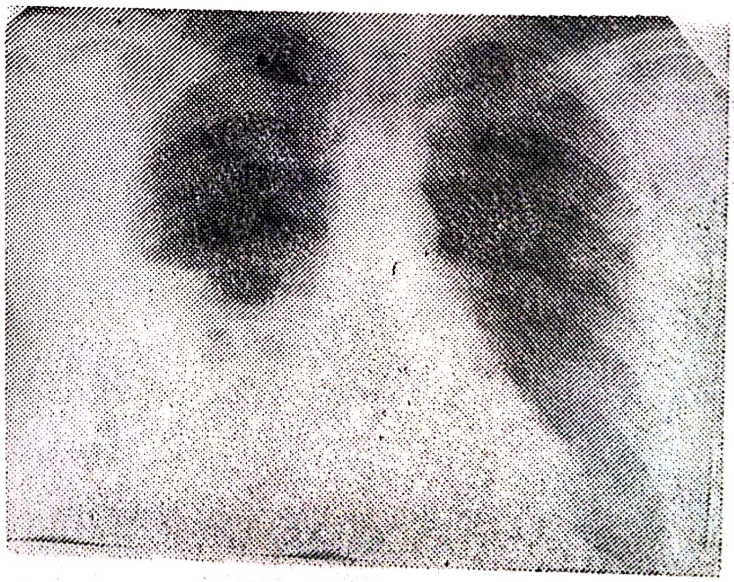

*Fig. XII.27.* — Plagă penetrantă în hemitoracele drept, cu secțiune pulmonară, hemotorax și hematom.

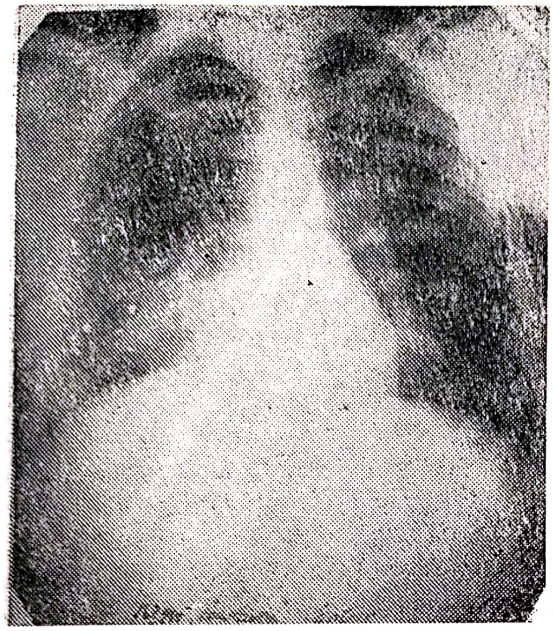

*Fig. XII.28.* — Retenție de proiectile (alice) în hemitoracele drept.

10. Unele tipuri de gloanțe care au o cămașă de alamă, fac pilă electrică și poate duce treptat, la rezorbția unei părți din el (fig. XII. 29 — fig. XII. 30)

11. Remarcăm și noi fenomenul de „migrare" al corpurilor străine endotoracice care pot urma traiecte neprevăzute: de aceea, orificiul de intrare nu prezintă un indiciu topografic pentru localizarea acestuia. Sînt deseori necesare radiografiile multiple, cu folosirea de repere pe masa de operație, pentru a-i găsi și extrage corpul străin, mai ales pentru cei aspirați pe căile aeriene, care perforează bronșiile și „migrează" după legea gravitației (de exemplu acele cu gămălie se găsesc cu „măciulia" în jos, deși au perforat cu „vîrful)".

*Traumatismele toracice deschise cu plăgi toracice închise*, reprezintă categoria cea mai frecventă a traumatismelor toracice deschise; le-am denumit astfel, deoarece ele se comportă ca traumatisme toracice închise din punct de vedere fiziopatologic; deosebindu-se de ele însă, prin sancțiunile terapeutice. Le-am denumit deschise deoarece s-a făcut o comunicare a toracelui cu exteriorul.

*Etiologie;* aceste traumatisme sînt produse prin arme albe, sau de foc, instrumente sportive, coarne sau picioare de animale, corpuri ascuțite etc.

*Consecințele fiziopatologice* ale acestora sînt asemănătoare cu traumatismele toracice închise; pot prezenta însă, diverse complicații:

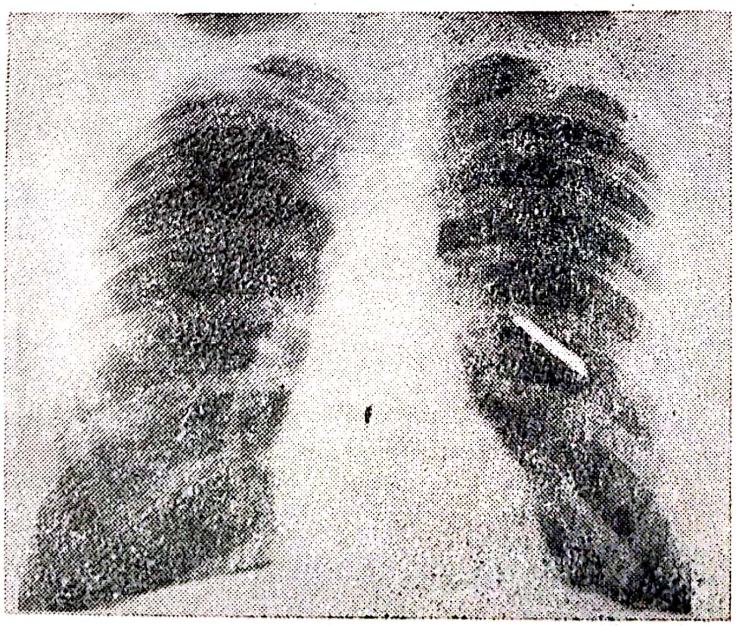

*Fig. XII.29.* — Plagă hemitorace stîng, cu retenția lamei de briceag.

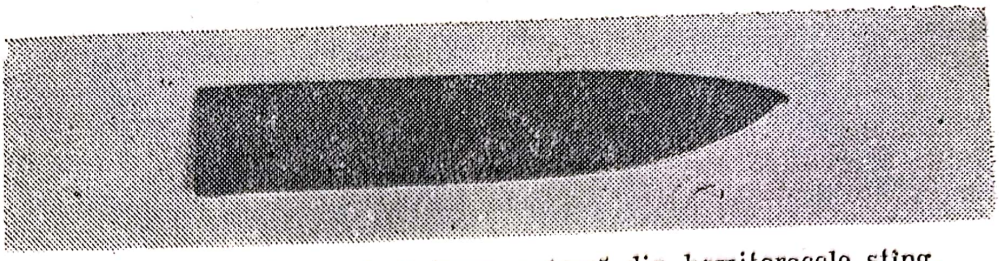

*Fig. XII.30.* — Lama de briceag extrasă din hemitoracele stîng.

— Sindromul de compresiune endotoracică mixtă (aerian și lichidian) datorită leziunilor pleurale, pulmonare, vasculare, sau a unor leziuni asociate bronho-vasculare. Gravitatea sindromului de compresiune este direct proporțională cu tipul și forma precum și cu formațiile anatomice lezate.

— Leziunea difragmului, în funcție de traiectul plăgii și apariția unor complicații tip hernie diafragmatică, care pot realiza sindroame de compresiune toracică.

— Posibilitatea asocierii leziunilor toracice cu leziuni viscerale (digestive, hepatice, renale), fapt ce impune reconstituirea traiectului, mai ales la cele în seton; se impune și examinarea organelor abdominale.

— Nu sînt asociate cu leziuni scheletice; nu este exclusă însă interesarea scheletului, mai ales în leziunile provenite de la arme.

O mențiune dorim să facem și anume: posibilitatea instalării, în cadrul traumatismelor toracice, prin arme albe, a unor sindroame de compresiune endotoracică extrapleurale, prin lezarea arterelor mamare interne, fie prin arme albe, fie prin arme de foc, fără deschiderea cavității pleurale. În aceste situații, rare, hemoragia este mare, decolează pleura parietală și hematomul, deși extrapleural, realizează un sindrom de compresiune endotoracică, similar cu acela în care sindromul de compresiune este intrapleural; deși din punct de vedere toracic aceste plăgi nu deschid cavitatea pleurală, noi le considerăm cu plăgi toracice închise. Am întîlnit în practica clinică asemenea cazuri și din aceste motive am considerat utilă această mențiune.

Tratamentul este asemănător cu cel al traumatismelor închise, cu următoarele deosebiri:

— Vom analiza obligator traiectul și traiectoria agentului vulnerabil, atunci cînd această traiectorie, în concordanță cu gravitatea clinică, suspectează atingerea pelicolilor pulmonare; se impune toracotomia de urgență, cu repararea prin sutură a leziunilor pulmonare și bronhovasculare pe care le descoperim în timpul toracotomiei. Desigur, că toracotomia o vom face concomitent cu folosirea metodelor de reechilibrare a funcțiilor vitale, cu perfuzarea de sînge, în raport cu pierderile în valoare a constantelor.

— Dacă plăgile sînt situate la baza toracelui, vom explora în mod obligator și etajul subfrenic prin căi de abord convenabile, în raport cu sediul leziunii; astfel, frenotomia stîngă, în cazul toracotomiei stîngi, pentru plăgile, din hemitoracele stîng, efectuată după rezolvarea leziunilor endotoracice permite controlul etajului subfrenic: stomac, splină, polul superior al rinichiului.

În plăgile deschise ale hemitoracelui drept, situate sub $C_6$, calea de abord pentru exploatarea leziunilor subdiafragmatice nu mai poate fi suficientă prin frenotomia dreaptă, efectuată după repararea leziunilor endotoracice. Frenotomia dreaptă ne permite doar să semnalăm prezența unor leziuni abdo-

minale, dar nu ne permite și tratarea lor; de aceea, vom proceda astfel: dacă am constatat prezența unor leziuni cu hemoragie sau perforații, vom închide frenotomia prin sutură separată cu fire în „U", vom drena toracele și vom închide toracotomia dreaptă; vom întoarce bolnavul, îl vom așeza în decubit dorsal și vom efectua o laparotomie care ne va permite explorarea largă a cavității abdominale și reperarea leziunilor constatate. Această manevră se impune deoarece prezența ficatului constituie un obstacol în calea explorării abdominale și al reparării leziunilor constatate.

— Plăgile toracice deschise pleural bilateral, plus abdomenul, impun însă o cale de abord mult mai largă: laparatomie și sternotomie mediană, cu vizualizarea și repararea leziunilor endotoracice bilaterale și a căilor abdominale. Remarcăm faptul că în Franța, Congresul 72 din 1970, a acceptat drenajul hemotoraxului, fapt ce înainte era controversat: astfel, drenajul este obligator în toate sindroamele de compresiune endotoracică, cu atît mai mult în cele bilaterale.

Concluzii asupra atitudinii terapeutice în aceste traumatisme:

— Orificiul de intrare și ieșire pentru plăgile prin arme de foc, sau de intrare pentru plăgile prin arme albe, cer doar tratamentul orificiilor (sutura lor). La nevoie, în cazul antrenării de pămînt în aceste orificii, de resturi de vestminte, vom asocia serul antitetanic.

— Prezența unui proiectil retenționat în torace, impune urgent toracotomia și extragerea sa. Am insistat asupra acestei probleme la capitolul dedicat caractetisticilor traumatismelor toracice deosebite. În caz de hemoragie mare, este obligator să se reechilibreze bolnavul prin transfuzii de sînge.

— Posibilitatea existenței unei plăgi cardiace impune intervenția sub protecția perfuziilor de sînge, pentru reechilibrare.

Abordul se face prin toracotomie stîngă, cu deschiderea largă a pericardului, explorarea leziunii și sutura ei cu fire în „U". Refacerea pericardului, cu lăsarea unei zone libere pentru drenaj; drenajul toracelui, refacerea toracotomiei.

Partizanii concepției reținerii de la intervenții pentru plăgi înțepate cardiace (icepeak) au cedat și sînt astăzi unanim pentru intervenție.

— Retenția de corpi străini (lame de cuțit, ace etc.) impun de asemenea toracotomie și extragerea corpilor străini. În experiența noastră am intervenit pentru extirparea unui ac de croitorie, mare, care intrase în torace prin spațiul 3 intercostal stîng și care a migrat; l-am găsit după deschiderea pericardului, în peretele ventriculului stîng; extremitatea cu urechea acului era vizibilă, iar restul acului era în cavitatea ventriculară.

Cazul a fost comunicat la ultimul Congres Național de Chirurgie, București.

Plăgile care interesează frontierele vor fi abordate prin căi convenabile, ca de exemplu: cervico-sternotomie, toracotomie și frenotomie, toracotomie și laparotomie, sau sternotomie și laparotomie în cele bilaterale.

*Traumatisme toracice deschise Vera.* În acest tip de traumatisme, comunicarea toracelui cu exteriorul este permanentă.

*Etiologie;* arme albe; proiectile; plăgi toracice zdrobite complexe.

Consecințele fiziopatologice ale acestor forme de traumatisme toracice sînt mult mai grave, mai dramatice, mai zgomotoase:

a) Dezechilibrul funcțiilor vitale cardio-respiratorii este foarte grav.



Scanned with OKEN Scanner

b) Există în mod practic, aproape în toate cazurile, posibilitatea de infecții grave, cu germeni aerobi și anaerobi, inclusiv tetanos.

În această categorie, vom descrie două forme de traumatism toracic deschis vera:

• *Traumatisme toracice deschise vera cu torace deschis, „à minima"*: plăgi cu diametrul de aproximativ 2—3 cm. În cazurile în care plaga penetrantă este permeabilă, în afara sindromului de compresiune, se instalează și traumatopneea, complicație caracterizată prin aspirarea aerului în inspir în torace, (agravînd prin aceasta sindromul de compresiune) și evacuarea aerului în expirație, evacuare doar parțială, care prin repetarea ei cu fiecare mișcare respiratorie duce la instalarea insuficienței respiratorii grave.

Consecințele fiziopatologice ale traumatopneei sînt pneumotoraxul sufocant și hemoragia (de plagă parietală și de la leziunile profunde intratoracice); sîngele curge și în exterior, mai ales în timpul expirului; se acumulează și în interior, creînd împreună cu aerul ce pătrunde în torace, un sindrom grav de compresiune endotoracică.

Indicațiile torapeutice în aceste cazuri, sînt de extremă urgență. Tratamentul chirurgical rapid, va consta în:

a) Intubație sau traheostomie (dacă nu avem în echipă un anestezist), aspirarea secrețiilor endo-bronșice și asigurarea libertății căilor aeriene.

b) Toracotomie prin orificiul plăgii; explorarea și repararea leziunilor intratoracice prin sutură pulmonară, bronșică, vasculară, sau cardiopericardică, în funcție de leziunile anatomice constatate; este posibil deseori, ca aceste leziuni să fie minime (de exemplu leziuni de parenchim pulmonar).

c) Anihilarea sindromului de compresiune prin drenaj aspirativ.

d) Refacerea toracotomiei și a plăgii penetrante, la nevoie, prin excizia țesuturilor zdrobite.

Situațiile lezionlae care pot fi întîlnite sînt variate, menționăm formele tipice de leziuni constatate în timpul toracotomiei.

• Explorarea intratoracică nu arată leziuni endotoracice și atunci vom drena aspirativ și vom repara plaga toracică parietală, asociind tratamentul cu antibiotice. Dacă plaga toracică nu este prea mare, sindromul de compresiune nu prea grav, și dacă avem la îndemînă un pleuroscop, putem explora cavitatea toracică prin plaga toracică; dacă nu constatăm prezența de leziuni, drenăm și închidem plaga toracică, fără a mai fi nevoie de toracotomie.

• Dacă sînt prezente leziuni endotoracice, se va face toracotomia prin plaga toracică (dacă se poate), sau efectuăm o altă toracotomie, în cazurile în care nu este concordanță între plaga toracică și leziunile endotoracice. Drenăm toracele și refacem toracotomia. Reamintim că în unele cazuri, de plăgi toracice zdrobite, în care sînt intricate toate țesuturile, inclusiv coastele, închiderea plăgii toracice este foarte dificilă și impune folosirea multor artificii: mobilizări de mușchi vecini, de lambou de piele, de plase de nylon, sau dacă avem, de plase de Marlex, imobilizarea voletelor costale cu lama, procedeul nostru de dată recentă. Deci, vom folosi toate metodele și artificiile pentru asigurarea etanșeității și integrității toracice; ulterior bolnavul poate fi trimis la Clinica de Chirurgie Plastică, pentru plastie de piele, atunci cînd pierderile cutanate au fost mari și lambourile de piele mobilizate de noi n-au fost suficiente ca să acopere plaga tegumentară sau, s-au necrozat ulterior.



Scanned with OKEN Scanner

Rezultatele postoperatorii după repararea leziunilor prin sutură și drenaj, sînt foarte bune, iar evoluția este asemănătoare ca la traumatismele toracice închise.

• *Traumatismele toracice deschise cu torace larg deschis* sînt formele cele mai grave; deseori nu pot să ajungă la timp la serviciile de urgență.

Consecințele acestor tipuri de traumatisme cu torace larg deschis sînt mult mai grave: se creează un pneumotorax deschis larg, balans mediastinal, cu sindrom grav de compresiune endotoracică mediastinală și controlaterală, a cărei consecință imediată este, în general, asfixie cu stop respirator.

În asemenea cazuri, sînt asociate și plăgi întinse ale părților moi și ale scheletului toracic, realizînd volete toracice deschise și batante adăugînd la pneumotoraxul deschis și respirația paradoxală: efectele lor respiratorii însumîndu-se, grăbesc instalarea insuficienței respiratorii cu stopul respirator ireversibil.

Riscul de infecție cu germeni anaerobi și aerobi, este în mod practic, de 100 % din cauza resturilor vestimentare care sînt antrenate în plagă.

Tratamentul în aceste forme (dacă bolnavul a putut ajunge la spital) este:

— Intubația cu protezarea mecanică a respirației.

— Reparația chirurgicală a dezastrelor parietale.

— Drenajul toracic, cu închiderea plăgii toracice, după refacerea leziunilor endotoracice; la nevoie, prin folosirea chiar a materialelor plastice tip plasă de Marlex, mioplastii etc.

— Dacă bolnavul este adus într-o unitate nespecializată, unde nu există echipă chirurgicală capabilă să efectueze tratamentul leziunilor, se va face o închidere provizorie a plăgii, după următorul procedeu: sutura în două planuri (mușchii și pielea) pentru a închide pneumotoraxul deschis; în prealabil, bineînțeles vom pune un tub pe care îl vom racorda la un borcan tip Beclaire; la nevoie, în lipsă de orice mijloc chirurgical, vom aplica un pansament care să obstrueze complet plaga și vom evacua rapid bolnavul la un centru de specialitate. Vom asigura drenajul toracelui, plasînd un ac intratoracic, acoperit cu un deget de mănușă tip supapă, ac care să permită evacuarea aerului în afară și care să nu permită intrarea lui în torace.

Problemele tehnice chirurgicale specifice la asemenea traumatizați și pe care le recomandăm:

— Debridarea plăgii, încercînd să o transformăm într-o toracotomie pentru a explora leziunile endotoracice. În cazul în care nu găsim alte leziuni, drenăm toracele și închidem plaga.

— Dacă topografia plăgii nu permite să o folosim drept poartă de intrare, vom încerca totuși, ca să facem prin plagă inspecția leziunilor endotoracice; dacă nu sînt leziuni, vom drena și vom închide plaga parietală; dacă sînt leziuni endotoracice, vom face toracotomie clasică, indiferent de situația topografică a plăgii toracice.

— Problema închiderii toracelui, poate fi uneori dificilă din cauza distrucțiilor parietale, atît a părților moi (mușchi, piele) cît și scheletice; de aceea, uneori necesită manevre complexe de mobilizare de lambouri de piele și de mușchi, sau chiar plastii de piele, sau folosirea holografelor (plase de marlex) așa cum am procedat și noi în unele cazuri. În orice caz, trebuie folosite metodele pentru refacerea integrității toracelui.



Scanned with OKEN Scanner

*Traumatismele toracice deschise complexe.* Aceasta este categoria cea mai gravă: supraviețuirile sînt de obicei rare, deoarece accidentatul nu mai poate ajunge în viață la spital. Aceste traumatisme sînt reprezentate de:

1. — Plăgi bilaterale larg deschise (mortale de altfel) prin asfixierea rapidă și prin hemoragii masive. În literatura medicală mondială este citat un caz excepțional, cazul fetiței din India, cu plăgi toracice larg deschise bilaterale, efectuate de un tată fanatic, dorind să o sacrifice zeilor; fetița a supraviețuit și a putut ajunge la spital, unde a fost operată; deși avea plăgi toracice bilaterale, a rezistat pînă la spital, datorită interesării în plagă a traheei cervicale care a jucat rolul de traneostomie; în urma reparării leziunilor parietale bilaterale, copilul s-a vindecat.

2. — Hernia traumatică pulmonară: plămînul iese din plagă, herniind în afară; obstruează astfel breșa și împiedică pneumotoraxul; dar, dacă nu se intervine imediat, plămînul se necrozează și se creează complicații grave.

3. — Plăgi deschise toraco-abdominale, așa-zisele false hernii abdominale toracice. Prin plaga toracică largă, herniază în afară viscere (stomac, colon transvers, epiploon). Acestea reprezintă semnul patognomic al deschiderii diafragmului.

Tratamentul este următorul:

— Intubarea și reechilibrarea concomitentă a bolnavului cu înlocuirea pierderilor sanguine suferite.

— Transformarea plăgii toracice, dacă se poate, în toracotomie; dacă nu, efectuarea unei toracotomii clasice, dar mai joase, prin spațiul 7 intercostal.

— Inspectarea leziunilor endotoracice și refacerea lor.

Lărgirea frenotomiei cu inspectarea leziunilor subfrenice și refacerea lor.

— Drenajul abdominal.

— Reducerea organelor herniate.

— Refacerea frenotomiei.

— Drenajul cavității toracice.

— Refacerea toracotomiei.

Dacă sînt traumatisme toracice complexe, cu volete costale, vom imobiliza voletele după procedeul nostru, cu folosirea lamei metalice.

Scoaterea lamei o vom face după 30 de zile, timp în care fracturile costale s-au consolidat.

Această tehnică a plasării lamei direct pe grilajul coastei, pentru imobilizarea voletelor costale mobile, asociate la toate traumatismele deschise ale toracelui, la care sîntem nevoiți să practicăm toracotomie pentru repararea leziunilor endotoracice, o recomandăm să fie aplicată așa cum am arătat mai sus.

## 3. TRAUMATISMELE TORACICE LA POLITRAUMATIZAȚI

Practica clinică demonstrează creșterea progresivă a politraumatismelor, mai ales în accidentele de circulație generate de vitezele excesive, nerespectarea regulilor de circulație, conducere sub influența băuturilor alcoolice sau a oboselii.

Gravitatea acestor politraumatisme este potențializată mai ales de asocierea leziunilor cranio-cerebrale la cele toracice.



Scanned with OKEN Scanner

Aceste politraumatisme nu pot fi transportate la un centru de chirurgie toracică, deoarece nu o permite timpul. De aceea, impune rezolvarea lor la aceeaşi unitate, de aceeaşi echipă. Acest imperativ dominant, denumit „timp util", impune cunoaşterea de către toţi chirurgii generali a traumatismelor toracice sau deschise autonome, sau asociate, la politraumatizaţi.

Asocierea frecventă a traumatismelor toracice la politraumatizaţi a arătat că în general gravitarea acestora creşte, avînd repercusiuni importante asupra evoluţiei şi a prognosticului traumatizatului.

Asocierea traumatismului toracic cu politraumatismele ne obligă să subliniem cîteva caracteristici ale acestora.

Noţiunea separată de politraumatism presupune interesarea a cel puţin două regiuni anatomice ale organismului vecin sau la distanţă.

Pot exista unele simptome dominante care derutează echipa de chirurgi, simptome care acoperă şi maschează pe celelalte; nu totdeauna simptomul dominant acuzat de bolnav, este echivalentul leziunii celei mai severe şi din punct de vedere funcţional.

Starea de şoc sau de comă, maschează celelalte simptome; aceste stări pot fi generate şi de un traumatism toracic unic, dar poate fi şi consecinţa unui traumatism craniocerebral; aceste stări sînt nespecifice unui anume tip de traumatism, astfel că hipercapneea din traumatismul toracic poate duce la comă prin carbonarcoză; de aceea, interesarea toracelui nu trebuie subestimată, ci trebuie bine investigată la politraumatizaţi; chiar şi la cei aflaţi în comă.

Toracele, deşi bine apărat de cuşca toracică, este deseori interesat în cadrul politraumatismelor, din cauza suprafeţei sale mai mari şi a faptului că traumatizatul, prin reflexe de apărare, ridică braţele în sus, încercînd să-şi ferească de regulă faţa şi capul, expunîndu-şi astfel larg toracele.

Traumatismele toracelui la politraumatizaţi pot fi întîlnite sub toate aspectele: traumatisme toracice închise, traumatisme toracice deschise sau mixte.

Greşelile care se pot face la politraumatizaţii la care toracele este interesat, pot fi următoarele:

— Nu se face inventarierea completă a tuturor leziunilor prin examen clinic aprofundat şi completat cu cel paraclinic, de laborator, radiologic, gazometrie; examenele se concentrează pe simptomul dominant şi pe leziunea cea mai des întîlnită: fracturi de membre, bazin etc.

— Se face inventarierea corectă a leziunilor, dar nu se face corect ierarhizarea gesturilor terapeutice şi a intervenţiilor chirurgicale. Remarcăm faptul că toracele reprezintă o urgenţă maximă, handicapînd pe cele abdominale care, în general (în afara celor hemoragice), pot să aştepte cîteva ore (după Mondor, pînă la 6 ore); orice leziune gravă, toracică, de exemplu un volet costal mobil, duce rapid la dezechilibre grave cardio-respiratorii.

— Greşeala cea mai gravă este aceea cînd nu se face corect inventarierea leziunilor şi nici ierarhizarea gesturilor terapeutice; este de altfel eroarea cea mai frecventă dar şi cea mai gravă, întîlnită în practica medicală şi care explică mortalitatea ridicată în aceste tipuri de traumatisme.

În cadrul politraumatismelor, pot fi întîlnite în ordinea frecvenţei următoarele asocieri între traumatismele toracelui şi cele ale altor regiuni: abdomen, gît, craniocerebrale, faciale, membre, bazin, aparat urinar.



Scanned with OKEN Scanner

În ceea ce privește atitudinea terapeutică în stabilirea ierarhiei urgențelor, sub imperiul criteriului fiziopatologic, vom lupta în primul rînd împotriva acelor sindroame care pun imediat în pericol viața accidentatului:

a) Asfixia, generată de sindromul fiziopatologic descris la traumatismele toracelui închise și deschise.

b) Hemoragia, generată de leziuni endotoracice sau ale altor regiuni anatomice.

c) Sindromul mixt (deseori ambele fiind asociate la politraumatizați la care toracele este interesat).

Cu ajutorul acestor tratamente, vom reuși să restabilim hematoze și să cîștigăm timp, pentru a putea continua inventarierea leziunilor și a face un bilanț al situației, în vederea luării unor decizii terapeutice în continuare. Dacă hematoza nu poate fi restabilită, din cauza leziunilor anatomice, vom practica la nevoie toracotomia, pentru tratamentul chirurgical al leziunilor anatomice care se opun reechilibrării.

Asfixia este un sindrom grav, care pune în pericol viața accidentatului pe care trebuie să-l tratăm rapid. Vom restabili echilibrul cardio-respirator prin înlăturarea sindroamelor de compresiune endotoracică, prin drenaj pleural și vom asigura „air way" prin intubație, bronhoaspirație sau traheostomie.

Reamintim că în cazul hemoragiilor marcate, în sindromul de compresiune sau al respirației paradoxale, anoxia hemoragică, trebuie și ea rapid corectată prin transfuzii de sînge în raport cu volumul pierderilor și al datelor de laborator (hematocrit, cantitate de hemoglobină etc.).

În caz de hemoragie, perfuzăm sînge.

Asocierea hemoragiei și a asfixiei necesită deseori antrenarea a două echipe la sala de operație.

În politraumatisme, din cauza asocierii deseori a asfixiei cu hemoragia, se recomandă să se lucreze la nevoie, concomitent de către 2 echipe chirurgicale: unii la torace, alții vor lupta contra primelor sindroame fiziopatologice la celelalte traumatisme ale altor regiuni anatomice, în cazurile în care este prezentă și o hemoragie (de exemplu: traumatisme la nivelul membrelor, a abdomenului, cu rupturi de splină, de ficat etc.).

*Atitudinea față de bolnavii în comă.* Nu trebuie niciodată subestimat rolul toracelui în geneza comei; atenție deci la coma hipercapneică, generată de respirația paradoxală.

Deseori este greu de apreciat clinic gradul hipoxiei, din cauza hemoragiei; de aceea, monitorizarea și studiul gazometriei cu determinarea $PO_2$ și $PCO_2$ sînt obligatorii la asemenea politraumatizați.

Deoarece ambele sindroame, asfixia și hemoragia (mai ales cînd sînt asociate) se potențializează reciproc, este absolut obligator să acționăm simultan prin înlăturarea tuturor cauzelor care au generat asfixia: respirația paradoxală, sindroamele de compresiune endotoracică, încărcarea bronșică cu cercul vicios al lui Cournand etc. În același timp, vom lupta contra hemoragiei prin perfuzii masive cu sînge, în raport cu pierderile sanguine și vom închide robinetul prin efectuarea rapidă a hemostazei la nivelul focarului hemoragiei: torace, abdomen, bazin, membre.

Reamintim că în toate cazurile de traumatisme toracice care depășesc coasta a 6-a, vom examina și starea organelor subfrenice: ficat, splină, rinichi, stomac. În cazurile în care măsurile terapeutice aplicate au reechilibrat funcțiile vitale și au tratat sindroamele fiziopatologice din traumatismele



Scanned with OKEN Scanner

toracelui (sindromul de compresiune endotoracică, sindromul de perete prin imobilizarea voletelor, asigurarea „air way" etc.), dar starea generală a bolnavului nu se stabilizează (tensiunea arterială, pulsul și examenele de laborator indică prezența unei hemoragii), vom bănui o hemoragie abdominală și vom proceda astfel:

— examenul clinic obligator al abdomenului;
— puncție diagnostică a cavității peritoneale;
— spălătură și puncția cavității abdominale;
— la nevoie, laparatomie supraombilicală, explorarea abdomenului și repararea leziunilor.

Tot în cadrul politraumatismelor, trebuie prezentată și problema așa-numitelor hipoxemii refractare.

Hipoxemiile refractare sînt complicații grave ale politraumatismelor și au caracteristic faptul că deși se face reechilibrarea corectă a mecanicii ventilatorii și refacerea corectă a pierderilor sanguine, prin efectuarea hemostazei, și compensarea pierderilor, totuși hematoza nu se poate reechilibra: $PO_2$ rămîne foarte scăzută, fără a putea fi crescută prin protezarea mecanică a respirației.

Etiologia și patogenia acestor hipoxemii refractare, ar putea fi explicate prin mai multe mecanisme, fără a le putea explica însă complet insuficiența cardiacă prezentă și care poate avea mai multe cauze; tamponada cardiacă prin hemopericard, fapt ce impune imediat evacuarea lui; contuzie cardiacă; leziune intracardiacă (de valve, cordaje etc.). Creșterea rezistenței în circulația pulmonară (sanguină și aeriană) periferică, generată de o încărcare bronșică difuză, cu instalarea cercului vicios Cournand, fapt ce impune imediat bronhoaspirația sau traheostomia. Hipoxemia se instalează în urma unor sindroame pulmonare difuze, unice sau asociate, ca de exemplu:

— Prezența difuză de sînge coagulat în alveolele pulmonare.
— Infiltrații difuze peribronho-vasculare aeriene, mai ales în rupturile bronșiilor periferice, cu disecția lor și infiltrarea aerului peribronșic; infiltrații hematice; plămîn hiperclar; sindrom grav în care nu avem sindrom de compresiune aerian, interpleural, dar avem insuficiență respiratorie gravă.
— Hematom difuz, cu distrugerea arhitecturii pulmonare și blocarea unor mari suprafețe ale mantalei pulmonare, cu împiedicarea schimburilor la nivelul membranei alveolocapilare.
— Edem alveolar de etiologie complexă: inundație bronșică, insuficiență cardiacă etc.
— Edem interstițial difuz.
— Infestări difuze parenchimatoase cu germeni patogeni, tip pioceanic, proteus, coli.
— Bronhospasme difuze și extinse pe suprafețe mari.

Plămînul de șoc; acesta pare a fi cauza cea mai frecventă, multă vreme necunoscut.

Evoluția acestor hipoxemii este în general nefavorabilă; tratamentul recomandat trebuie să urmărească reechilibrarea constantelor printr-un tratament corect și cît mai precoce, prin:

a) intubație cu protezarea mecanică a respirației;
b) reechilibrarea hidroelectrolitică și vasculară;
c) bronhoaspirație, antibiotice, bronhodilatatoare, corticoterapie în doze mari.



Scanned with OKEN Scanner

De cele mai multe ori, tulburările sînt însă ireversibile și decesul bolnavului survine rapid, cu toate măsurile terapeutice folosite în prezent.

Cîteva concluzii asupra politraumatismelor am dori să le subliniem:

— Rolul leziunii cerebrale în declanșarea unor leziuni de edem pulmonar difuz, care au fost incriminate în ultimul timp, trebuie avute în vedere în tratamentul leziunilor toracice la politraumatizați.

— Rolul stărilor patologice preexistente traumatismului, ca B.P.O.C. în agravarea I.R.A. (insuficienței respiratorii acute), prin instalarea rapidă a sindromului de încărcare bronșică, cu cercul vicios Cournand.

— Rolul plămînului de șoc prezent la politraumatizați cu traumatisme toracice închise, sau deschise.

— Rolul hematoamelor intrapulmonare cu evoluție spre complicații grave, fapt ce impune intervenția precoce.

Gravitatea „blast-syndromului" la bolnavii traumatizați, în urma exploziilor diverse.

Folosirea, la tratamentul hipoxemiei refractare, a oxigenului hiperbar — Caesson — sau asistarea respiratorie externă cu oxigenator cu membrană, singurul care ar putea corecta hipoxemiile refractare; se pare însă că numai momentan, astfel că acest capitol rămîne încă deschis și se așteaptă de la progresele viitoare, probabil transplantarea în bloc (plămîn-inimă); cu condiția ca S.N.C. să nu fi sufeit leziuni ireversibile, astfel încît accidentatul să rămînă un „decerebrat".

*

*Plăgile toraco-abdominale* fac parte din patologia de graniță; din aceste motive, trebuie cunoscute și de chirurgii toracici.

Prin această categorie de leziuni, înțelegem leziunile produse de un agent vulnerant care interesează concomitent organe toracice și abdominale, prin străpungerea diafragmului.

Caracteristicile acestor leziuni sînt:

a) Frecvența lor destul de ridicată (aprox. 25% din traumatismele deschise la politraumatizați).

b) Leziunile sînt pluriviscerale.

c) Sindroamele fiziopatologice sînt grave și complexe și se potențializează reciproc (șocul traumatic și hemoragic); la acestea se adaugă sindroamele de compresiune endotoracică cu consecința lor, insuficiența cardio-respiratorie.

d) Există mari dificultăți în aplicarea tacticii operatorii și a căii de abord.

e) Mortalitatea este ridicată.

f) Dificultăți în diagnosticul precoce al leziunilor toraco-abdominale; (deseori cele abdominale sînt inițial ignorate).

Pentru a sensibiliza chirurgii care se întîlnesc în practică cu această categorie de traumatisme, considerăm util să amintim așa-numitele axiome Baumann.

1. Orice plagă toracică situată sub orizontul care trece anterior prin arcul coastei a IV-a, este posibil să intereseze și organele abdominale.

2. O plagă toracică netransfixiantă poate interesa și abdomenul, oricît de înalt ar fi arificiul de intrare în torace pentru a evita complicațiile, în caz de bănuială, laparatomia se impune.

La aceste axiome Baumann, noi am adăuga o precizare: orice plagă toracică netransfixiantă a cărei traiectorie este cranio-diafragmatică, poate

interesă și organele abdominale. În experiența noastră am întîlnit traumatisme toracice deschise cu plăgi toracice închise, cu traiectorie cranio-diafragmatică, prin arme de foc, dar netransfixiante (cu poarta de intrare spațiul III intercostal, regiunea axilară dreaptă); prezența și retenția de glonț în ficat.

Etiologia este dublă: arme de foc și arme albe.

Simptomatologia este complexă, determinată de leziunile toracice (care generează sindroamele de compresiune endotoracică și hipovolemia) și cele abdominale (care generează sindromul de hipovolemie prin hemoragie și sindromul peritoneal).

Mortalitatea crescută este determinată de o serie de factori:

a) Numărul organelor lezate (influențează mortalitatea după o formulă matematică, în progresie geometrică).

b) Tipul organelor abdominale lezate, cunoscut fiind faptul că sînt mai grave leziunile organelor cavitare (din cauza conținutului lor infectat) decît cele ale organelor parenchimatoase.

c) Prezența leziunilor organelor mediastinale.

d) Asocierea lor cu leziunile organelor din alte regiuni anatomice: cranio-cerebrale, bazin, membre etc.

Complicațiile care pot determina moartea bolnavului sînt: șocul hemoragic; șocul toxic (peritonita); strangularea herniei diafragmatice; ocluzia; sindromul de compresiune endotoracică cu I.R.A. și insuficiența cardiacă. Deseori, aceste cauze ale mortalității sînt asociate între ele (peritonita cu strangularea, cu ocluzia etc.).

*Tratamentul* este exclusiv chirurgical; el trebuie aplicat cît mai precoce (în primele 6 ore) după o reechilibrare a funcțiilor vitale.

Reechilibrarea va consta din:

a) Obstruarea plăgii toracice dacă este mare, cu fenomene de traumatopnee și cu pneumotorax deschis.

b) Reechilibrarea respiratorie prin asigurarea libertății căilor aeriene și evacuarea sindromului de compresiune endotoracică, prin drenaj pleural aspirativ cu un tub de dren introdus prin pleurotomie „à minima" pe linia axilară mijlocie, spațiul IV—V intercostal; tubul de dren îl racordăm la o baterie de aspirație tip Mathey-Evrest. Asigurarea libertății căilor aeriene se face cu ajutorul bronhoaspirației (necesită prezența bronhologului) sau a intubației orotraheale sau în lipsa anestezistului, cu ajutorul traheostomiei.

c) Reechilibrarea volemică în raport cu pierderile sanguine.

Alegerea căilor de abord depinde de: organele lezate, de leziunile care pot fi predominent toracice, sau predominent abdominale; leziunile pot fi de „graniță" sau la distanță de aceasta.

Calea de abord toracică are indicații absolute în leziunile cardio-vasculare, în hemoragiile mari, la care transfuzia cu mai mult de 250 ml de sînge nu reechilibrează volemia; pneumotoraxul deschis; în leziuni traheo-bronșice și în leziuni esofagiene.

Indicațiile relative ale căii de abord toracic sînt reprezentate de leziunile de graniță ale organelor abdominale care pot fi ușor abordabile prin torace, transdiafragmatic.

Calea de abord abdominală are indicații absolute în prezența unor leziuni toracice minime, care nu necesită toracotomie și la care simplul drenaj pleural este suficient; în leziunile ambelor hemidiafragme.



Scanned with OKEN Scanner

Toraco-frenolaparotomia, procedeul Rudler, nu o recomandăm din următoarele motive: este foarte delabrantă, nu dă lumină suficientă asupra tuturor regiunilor pediculului pulmonar.

De aceea, în cadrul leziunilor grave toracice şi abdominale, mai recomandăm abordul toracelui prin toracotomie postero-laterală prin spaţiul VI—VII intercostal şi abordul leziunilor abdominale prin laparotomie. Vom aborda în primul timp regiunea cu leziunile cu risc vital şi apoi cealaltă regiune. Refacerea diafragmului o vom face prin sutură cu fire în „U".

Tratamentul leziunilor îl vom face pe baza principiului chirurgiei funcţionale, adică prin sutura (vasculară, cardiacă, traheo-bronşică, pulmonară), pentru cele toracice iar la cele abdominale facem sutură hepatică, sutura viscerelor cavitare lezate, şi numai la leziunile splenice vom face splenoctomie, deoarece suturile nu sînt indicate în leziunile splinei.

Tratamentul postoperator va fi complex şi prelungit şi va viza reechilibrarea în continuare hidroelectrolitică şi proteică, reechilibrarea respiratorie (la nevoie vom proteza mecanic respiraţia). Antibioterapie masivă, în perfuzia i.v. a 10—20 milioane U.I. penicilină pe zi. Vom controla zilnic radiologic bolnavul. Sonda gastrică pentru alimentare (în caz de leziuni esofagiene) şi pentru decompresiunea gastrică.

## Bibliografie


1. BAUMAN J., DESMONTS J., ANDRESIA M. — Hipoxemie refractaire precoce de politraumatisme. *Nouv. Presse Med.* 2,3 115—114/1974.
2. COMAN C. — Actualităţi în chirurgie. *Edit. Med.*, 1983, 41—45.
3. DOR J., BRIGAND H. — Traitement imediate de traumatismes graves et fermes du thorax. Rapport an. 620 *Congrés Français de Chirurgie, 1960.*
4. SUTTON FR., HUDSON L., PETTY L. — Recondition and manegement of the adult respiratory Distress Syndrom. *Chest* 66, 1, 34—36/1974.
5. VANDERPOSTEN C. — Traitement chirurgicale des traumatismes fermés du thorax. *Ecyl. Med. Chirurgicale*, Technique.
6. COMAN C., COMAN B.C. — Urgenţele medico-chirurgicale ale toracelui. *Edit. Med.*, Bucureşti, 1989.


Scanned with OKEN Scanner

# XIII. MICOZELE PULMONARE

## 1. GENERALITĂȚI

A. *Micozele pulmonare* sînt afecțiuni cauzate de ciupercile care sînt saprofite, banale, în căile aeriene superioare sau a celor din natură, care se localizează la aparatul bronho-pulmonar.

În ultimii ani, aceste afecțiuni au putut fi mai bine studiate, grație examenului radiologic în masă și a examenelor bronhoscopice.

B. Sînt mai multe clasificări. Noi o vom folosi pe aceea care le împarte în:

A. — Actinomicoze.

B. — Micoze pulmonare de repartiție mondială.

Micozele pulmonare de repartiție mondială se clasifică astfel:

a) Grupul blastomicozelor pulmonare „adevărate", tip candida.

b) Histoplasmoza pulmonară.

c) Micozele mai rare și anume: — aspergiloza pulmonară, sporotricoza pulmonară, mucornicoza pulmonară, periciloza pulmonară.

C. Înainte însă de a trece la clinica acestor micoze, socotim necesar să discutăm cîteva probleme legate de răspîndirea mai mare în prezent, a acestor micoze pulmonare; de asemenea, trebuie să precizăm că nu vom face o discuție de micologie pulmonară ci vom dezvolta numai pe acele micoze care sînt justiționabile de o sancțiune chirurgicală.

Micozele pulmonare au devenit mai frecvente din mai multe motive și anume: dezvoltarea investigațiilor clinico-radiologice și de laborator, utilizarea foarte largă și uneori fără discernămînt a antibioticelor, care, inhibînd dezvoltarea germenilor patogeni, creează condiții favorabile pentu cei saprofiți.

Referitor la patogenia micozelor pulmonare, legată de folosirea antibioticelor, următorii factori ni se par importanți:

— Vîrsta bolnavilor: cele mai atinse vîrste sînt sugarul, copilul mic, dar și adultul.

— Calea de administrare a antibioticelor: aerosolii, pastilele de supt, aplicațiile locale produc mai des complicații micotice laringo-faringiene, în timp ce antibioticele folosite parenteral produc mai frecvent complicații intestinale.

— Natura antibioticelor în special antibioticele cu sferă largă de acțiune ca: aureociclinele, eritromicinele, cloramfenicolul favorizează dezvoltarea micozelor.



Scanned with OKEN Scanner

În general însă, toate antibioticele pot da aceleași complicații: Moore a demonstrat că 0,2 mg aureociclină/ml pe mediul Sabouraoud, dublează coloniile de ciuperci candida albicans.

Alt factor care favorizează dezvoltarea micozelor este suprimarea inhibiției competitive datorită proprietății antibioticelor de a produce carențe vitaminice, în special în grupul B și de a scădea Ph-ul.

D. *Clinica micozelor pulmonare*. Acest capitol îl vom studia după clasificarea pe care am amintit-o, și cu respectarea principiului că vom studia acele micoze bronho-pulmonare care au profil chirurgical.

## 2. ACTINOMICOZA

Este o micoză gravă care se poate localiza în diverse organe și care se fistulizează de obicei la tegumente; ea se datorește inhalării materialului infectat din ierburi, din paie etc.

*Clinic*, debutează insidios, prin stare subfebrilă, tuse cu expectorație muco-purulentă; la plămîn, apar abcese, însoțite de hemoptizii.

Din punct de vedere *bronhoscopic*, Gramavita descrie 2 aspecte: vegetații granulomatoase albe, de mărimea unor boabe de fasole; ulcerații torpide de culoare arămie.

*Radiologic*, se observă zone de condensare pulmonară, alternînd cu zone de calcifiere.

*Diagnosticul* se stabilește prin decelarea grăunțelor de actinomicoză în secreții, prin colorare cu hematoxilină-eozină și culturi pe mediul Sabouraud.

Uneori, actinomicoza poate îmbrăca aspectul de false tumori toracice. Este cunoscută imaginea fusiformă mediastino-pulmonară descrisă de Delarue. Henri Brigand publică un asemenea caz, la care s-a făcut o pneumonectomie pentru neoplasm, iar examenele piesei de exereză au pus în evidență actinomicoza. Diagnosticul diferențial se poate face cu tuberculoza, cu cancerul, cu sarcoidoza etc.

Actinomicoza reacționează bine la tratamentele cu penicilină, cu streptomicină, Hin, tetraciclină.

*Patogenic*, actinomicoza pulmonară este considerată ca o infectare primitivă a plămînilor, pe cale aeriană sau limfatică.

Anatomo-patologic, se cunosc două forme: localizate și generalizate; poarta de intrare fiind digestivă sau cutanată; diseminările se produc pe cale hematogenă sau limfatică.

## 3. MICOZELE PULMONARE DE REPARTIȚIE MONDIALĂ

Blastomicozele pulmonare adevărate sînt cauzate de levuri sau de blastomicete.

Blastomicoza pulmonară este cauzată de genul candida. Acest gen de ciupercă cuprinde 25 de specii, însă una singură este patogenă: „Candida albicans", descrisă în 1853 de Charles Robin. Langemon a mai descris 3 specii patogene pentru plămîn și anume: candida tropicalia, candida pseudotropicalia, candida kruzei.



Scanned with OKEN Scanner

Candida albicans are, după Langenon, 100 de sininime, iar după Conant 172. În prezent însă, numele de candida este singurul admis, celelalte nemaifiind admise. Aceste micoze pulmonare au o etiologie dublă: prin cereale și frunze uscate, precum și prin saprofiți banali ai căilor aerodigestive.

Trecerea de la starea saprofită la cea patogenă este cauzată de: slăbirea generală a terenului prin diverse maladii, sau prin acțiunea bactericidă puternică a antibioticelor polivalente, ca: penicilina, streptomicina, tetraciclina.

Aceste antibiotice ar provoca ruptura echilibrului moderator natural stabilit între bacteriile saprofite și blastomicetele tubului digestiv.

*Formele bronșice* se caracterizează prin următoarea simptomatologie: tuse cronică, expectorație albicioasă mucoidă cu concrețiuni gris, hemoptizii, febră, accese de astm, raluri sibilante, ronflante, stare generală bună.

Radiologic, se remarcă îngroșarea hilurilor și tramei bronho-vasculare, uneori chiar opacități parahilare care simulează caverne.

*Formele pulmonare* sînt mai rare dar și mai severe și ele simulează tuberculoza atît clinic cît și radiologic. Debut febril 39°, tuse seacă, apoi expectorația muco-purulentă cu striuri de sînge, dispnee.

Radiologic, se observă noduli, infiltrații omogene sau nu, miliare. Evoluția foarte îndelungată lasă sechele (calcificări).

*Formele generalizate* cu leziuni bronho-pulmonare, sînt epifenomene ale septicemiei și cu prognostic fatal.

Diagnosticul se face în doi timpi: întîi se izolează ciuperca în lichidul bronho-aspirat și apoi se cercetează patogenitatea sa, sau dacă simptomele nu sînt cauzate eventual de alte boli: cancer sau tuberculoză.

*Tratamentul* constă în administrarea de fungicide primofacin, nystatin, administrare de iodură de potasiu sau radioterapie.

*Blastomicoza pulmonară* este fie o meningo-encefalită localizată în S.F.C. De obicei aceste forme ating și aparatul bronho-pulmonar. Aceeași boală mai este cunoscută și sub denumirea de boala Burosc-Busuchke.

Evoluție îndelungată de 2—5 ani.

Diagnosticul este precizat prin examenul, sputei L.C.R., inoculare la șoarecele alb, nu cobai.

*Anatomo-patologic, aspect gelatinos*

*Histoplasmoza pulmonară sau boala Darling*. A fost identificată de Darling (1905—1966). Este o micoză a sistemului reticulo-endotelial cauzată de histoplasma capsulată; înainte de antibiotice, era cea mai rară dintre micoze.

Epidemiologie: boala este răspîndită în SUA (bazinul Mississipi) și Congo.

Etiologia: se întîlnește la toate vîrstele, în special la copii sub 10 ani; calea de infecție este mixtă, aeriană și digestivă sau transcutanată, prin înțepături. Animalele domestice sînt rezervor de ciuperci.

Cawley-Curtis susțin rolul predispozant al maladiei Hodgkin. Mecanismul micozei: alergie medicamentoasă și dezechilibru mico-bacterian.

Simptomatologie:

• Localizarea pulmonară, în timpul histoplasmozei diseminate: febră, slăbire în greutate, dispnee; radiologic: ulcerație, caverne, infiltrate etc.; moarte prin cașexie, în cîteva săptămîni.



Scanned with OKEN Scanner

• Histoplasmoza primitivă pulmonară are trei forme:

a) Forma pneumonică este cea mai caracteristică: debut brutal, dispnee, tuse chinuitoare, febră, stare generală alterată, expectoraţie muco-purulentă. Radiologic, opacităţi, adenopatie hilară; ulterior opacităţile au aspectul unui „halo".

b) Forme pulmonare subacute.

c) Forma infraclinică este o formă cunoscută foarte recent, cu ajutorul examenelor clinice şi radiologice sistemate. Fără semne clinice; radiologic apar opacităţi, infiltrate (rar lobare, de obicei mono- sau paucicelulare, cu hipertrofia ganglionilor mediastinali). Evoluţia este favorabilă: dispare mai întîi infiltratul; adenopatia persistă însă. Calcificarea parenchimatoasă face posibilă confuzia cu tuberculoza. Testul cu histoplasmină permite însă diferenţierea.

Diagnosticul este uşor de stabilit în zonele endemice; uneori se poate face confuzia cu B.B.S. Forma infraclinică se poate confunda cu tuberculoza, cu pneumonia atipică cu virus gripal, cu unele Rikeţii; se va cerceta prezenţa parazitului în spută, în lichidul gastric, în sînge, măduva osoasă, ficat, splină. În formele beta şi gama se va face testul cu histoplasmină şi devierea complementului în spută; uneori ciuperca este distrusă rapid de enzime, de aceea examenul trebuie repetat; tubajul gastric este recomandabil. Anatomie patologică: noduli gri, diseminaţi în parenchim şi înconjuraţi de focare de necroză. Profilaxie: contaminare de la om la om, nu există; se impun măsuri de protecţie contra animalelor contaminate.

*Tratament:* Delta cortizon, 25 mg/zi. Primafucin, sulfamide, iod, Micostatin, Stamicin etc.

## 4. ASPERGILOZA PULMONARĂ

Afecţiunea este produsă de „Aspergilus fumigatus". De la început precizăm că vom insista mai mult asupra acestor micoze. Se cunosc două forme: forma pulmonară primitivă, care este foarte rară şi forma secundară care este mult mai frecventă. Explicaţia este aceasta: aspergiloza pulmonară primitivă este mai rară, deoarece organismul se apără foarte bine, în timp ce aspergiloza secundară este mai frecventă deoarece pe terenurile deficitare (tuberculoză, cancer, bronşiectazii, pneumoconioze), tratamentele imunodepresive, creează condiţii favorabile de dezvoltare pentru micoze.

*Istoric.* Aspergilomul intracavitar a fost descris prima dată de către Dévé, sub denumirea de *megamicetom intrabronşiectatic.* Monod a reluat studiul acestei forme de aspergilom şi a propus denumirea de *aspergilom bronşiectaziant*, denumire care nu s-a impus în literatură. Termenul de *aspergilom intracavitar* (Fungus Ball al autorilor anglosaxoni), sau *micetom intracavitar* este cel mai mult folosit.

*Etiologie.* Genul „aspergillus" contează printre cele mai răspîndite ciuperci din natură. Cea mai patogenă la om este „Aspergillus fumigatus"; mai rare sînt A. niger, A. broderi, A.nidulans. Aceste ciuperci se înmulţesc prin sporogeneză, întîlnindu-se pe vegetale, făină, părul animalelor, penele păsărilor etc. Acest fapt imprimă bolii un caracter ubiquitar şi oarecum profesional, fiind întîlnită în forma sa primitivă, mai frecvent la brutari, agricultori, crescători de păsări etc. Contaminarea se face pe cale aeriană din



Scanned with OKEN Scanner

sporii, de pe penele păsrilor sau părul animalelor. Ciuperca infestează cu predilecție leziunile pulmonare preexistente: leziunile cavitare bacilare, tuberculoamele excavate, dilatațiile de bronșii, cavitățile reziduale după abcese pulmonare, leziunile silicotice, cancerele pulmonare, excavatele reziduale după chistul hidatic parțial evacuat etc.

Au fost descrise și operate cazuri de apergiloză grefate pe cavități pleurale reziduale, după alte rezecții pulmonare sau empieme pleurale.

Se insistă de către unii autori asupra unor boli debilitante sau condiții care predispun la infectare cu aspergilus (cancere tratate intensiv cu citostatice, tuberculoză pulmonară tratată ani îndelungați cu tuberculostatice, supurații pulmonare tratate intensiv cu numeroase antibiotice etc.

*Clasificare. Aspergiloza pulmonară primitivă* se întîlnește la toate vîrstele și se cunosc următoarele 5 forme:

- Forma pseudo-tuberculoasă, cu evoluție îndelungată de 5—15—20 de ani. Se manifestă prin hemoptizii, tuse chinuitoare, expectorație purulentă, creșete termice 39°, raluri bronșice. Aspect radiologic polimorf în care alternează imaginile de scleroză cu cele speleomorfe, opacități lineare, segmentare. Evoluție: este cronică și duce la insuficiența cordului drept.
- Forma pulmonară acută, cu debut brusc (40°), expectorație purulentă, identificarea ciupercii în expectorație.
- Formele bronșice au aspect de astm bronșic, sau de bronșiectazie, sau tumoră bronșică.
- Formele pleurale sînt foarte rare.
- Aspergiloza pulmonară primitivă este mortală, cu fistulizări la perete.

*Aspergiloza pulmonară secundară* este mult mai frecventă și este asociată cu tuberculoza și cancerul. Nu are întotdeauna semne specifice, dar atrage atenția prin faptul că este hemoptoică. Această formă se dezvoltă discret pe fondul bolii pulmonare asociate: caverna tuberculoasă se deterjează, se epitelizează, și apoi se grefează aspergilomul. Formarea sferei fungice este rapidă (1 —2 luni) și apoi poate persista mai mulți ani.

*Aspergilomul bronșic.* Asupra formării acestuia, există diverse interpretări: unii consideră (Monod), că *aspergillus fumigatus* s-ar instala într-o bronșie normală și prin proliferare ar provoca dilatația bronșiei; de aici și denumirea de aspergilom bronșiectaziant. Alții susțin că el ar fi secundar și s-ar instala pe o ectazie performată. Rodrigues susține că masa fungică moale, maleabilă, separată de peretele bronșic printr-o lamă de aer și fără infecție supraadăugată, ar putea determina o ectazie bronșică: deci cavitatea mulează masa fungică care poate lua diferite aspecte: sferică sau neregulată. Ca localizare, poate fi situată pe vîrful lobului superior sau în vîrful lobului inferior, iar peretele bronșic poate fi modificat.

Aspergilomul bronșiectaziant și cel grefat pe o cavitate preexistentă: cavernă, abces are o importanță chirurgicală mare deoarece, datorită complicațiilor, el impune o sancțiune chirurgicală.

*Aspergilomul bronșiectaziant.* Se produce o proliferare micotică foarte lentă care duce la formarea unei mase intrabronșice, în fața căreia peretele bronșic cedează, constituind o adevărată cavitate. Deve, în 1938, l-a studiat și l-a numit micetom intrabronșiectazic. De atunci, s-au studiat diferitele sale aspecte, atît în străinătate: O. Monod, Troeme, Le Brigand etc., cît și la noi în țară.

*Aspergiloza pulmonară:* se grefează pe cavităţi preformate: cavităţi epitelizate, abcese pulmonare mari.

*Simptome:* hemoptizii, tuse cu expectoraţie; imaginea radiologică în „grelot" este caracteristică.

*Examenul bronhoscopic* pune în evidenţă un nodul mic, sau mare cît o nucă, roşu-brun, implantat în peretele unei bronşii principale; se constată, de asemenea, ulceraţii sau congestii locale. Radiologic, imaginea „en grelot" este tipică: opacitate rotundă, omogenă, unică, rar multiplă, plasată într-o cavitate buloasă, separată printr-o zonă clară, superioară; toată această imagine se află situată într-un parenchim sănătos; 90% sînt situate în apex, iar 10% în segmentul Fowler.

Pînă la formarea unor semne tipice, precedă din punct de vedere radiologic o serie de imagini ca: opacităţi alungite, omogene, cu margini regulate, bine ataşate de pereţii unei cavităţi, fără nivel de lichid.

Aspergilomul evoluează în 2 faze:

— Ciuperca este vie; se produc hemoptizii (fără supuraţie), culturile sînt pozitive pe mediul Sabouraud.

— Ciuperca este moartă; apare supuraţia pulmonară cronică, localizată într-un anumit teritoriu pulmonar; culturile pentru micoză sînt sterile.

*Diagnostic.* Fără tabloul clinic şi radiologic caracteristic, prezenţa de *aspergilus fumigatus* în expectoraţie sau în secreţia bronşică sau în culturi nu au decît valoare relativă. Trebuie descoperite grăunţe micotice şi filamente miceliene, iar examenul radiologic şi cel bronhoscopic trebuie să arate aspectele caracteristice amintite mai sus.

*Patogenia.* Această formă de aspergilom este generată de dezvoltarea anormală, monstruoasă, a unui grăunte micelian în interiorul unei bronşii de gradul II —III sau pe leziuni cavitare pulmonare preexistente. La început, cînd micetomul este viu, şi este în activitate, el creşte prin stratificare, refulînd pereţii bronşici; acest fapt duce la dilataţie bronşică prin alterarea progresivă a pereţilor bronşici cu angiomatoză hemoragică. Apare cu timpul un sindrom de alergie aspergilară (aspergilodi Lyke Syndrom), care împreună cu leziunile de angiomatoză şi cu cele ale bolii de bază (leziunea cavitară pulmonară congenitală, sau dobîndită, sau pe care se dezvoltă aspergilomul), explică hemoptiziile repetate şi grave. La această simptomatologie se adaugă cu timpul suprainfecţii repetate, confirmate prin pusee subfebrile şi prin hipertrofia ganglionilor hilari; vizibili la examenul radiologic. Aceşti factori duc cu timpul la moartea ciupercii, care persistă în cavitatea respectivă, numai ca un sechestru, realizîndu-se astfel aspectul clasic de micetom intracavitar din perioada de stare.

*Anatomie patologică.* Sfera aspergilară reprezintă o degradare vegetativă a ciupercii, formată din încolăcirea de micelii sterile şi fără spori; vitalitatea ciupercii este redusă: ciuperca suferă şi nu găseşte condiţii necesare unei reproduceri normale, se organizează sub formă de rezistenţă şi apoi moare.

De ce moare ciuperca? Moartea ciupercii înseamnă infecţie în jurul „cadavrului" ciupercii. Lipsa infecţiei în timpul evoluţiei îndelungate a aspergilomului ne face să presupunem că uneori ea ar da naştere la substanţe inhibitoare care difuzează în organism. De asemenea, ea mai secretă o substanţă toxică pusă în evidenţă prin reacţia limfo-histiocitară de la periferia ciupercii, dar care nu produce antigeni, deoarece nu a putut fi pusă în evidenţă



Scanned with OKEN Scanner

de către reacţia specifică pozitivă. De aceea, nu găsim un aspergilom cultivabil, concomitent cu microbi piogeni sau bacili Koch. Pe cavităţile preformate (cavernă, abces), ciuperca se localizează numai după ce leziunea a fost sterilizată cu antibiotice.

Atunci cînd ciuperca moare, se dezvoltă infecţia (tabelul XIII. 1).

*Tabelul XIII. I*

**Forma anatomo-clinică de aspergilom**

| *Forma anatomo-clinică de boală pe cate s-a grefat aspergilomul* | *Nr. cazuri* | *Obs.* |
|---|---|---|
| Aspergilom grefat pe caverne T.B.C. | 8 | |
| Aspergilom grefat pe tuberculoame | 4 | |
| Aspergilom grefat pe bronşiectazii | 10 | |
| Aspergilom grefat pe cavităţi de abces pulm. | 6 | |
| Aspergilom grefat pe tumoră pulm. excavată | 1 | |
| Aspergilom grefat pe chist hidatic evacuat | 1 | |
| Total | 30 | |

Hemoragiile mari din aspergilom (clinice şi intraoperatorii) se explică astfel: *aspergilus fumigatus* ar secreta o endotoxină hemolizantă aspergilară, cu apariţia de leziuni de arterită ectaziantă, cauzate de acţiuni toxice sau distrofice ale aspergilomului. Această acţiune toxică se poate extinde şi asupra cavităţii bronşiectaziante şi chiar pînă la periferia lobului. Aceste fapte explică şi sugerează hemoragia şi dificultăţile intraoperatorii.

În afară de aceste forme de aspergilom, Barieţy şi colab., în 1961, au mai descris următoarele forme de aspergilom, forme asupra cărora nu mai insistăm deoarece nu au profil chirurgical: astmul aspergilar, bronşita aspergilară muco-membranoasă, bronşitele aspergilare, aspergilozele pulmonare.

*Diagnosticul pozitiv şi diferenţial.* Imaginile radiologice descrise sînt caracteristice. Este suficient să fi văzut o singură imagine „en grelot", pentru a orienta diagnosticul către o sapergiloză pulmonară.

Antecedentele patologice de supuraţie pulmonară cu risc de hemoptizii, lipsa bacililor Koch în spută, starea generală satisfăcătoare cu toate hemoptiziile repetate şi uneori grave, îndrumă pe clinician către acest diagnostic. Nu trebuie contat pe descoperirea parazitului la examenul direct sau prin culturi, chiar din aspiratele bronşice, pentru că în acest stadiu, parazitul este de regulă mort şi nu mai poate fi cultivat. În schimb, pot fi identificaţi la examenul bacteriologic numeroşi germeni de suprainfecţie. Aspergilomul poate infecta şi unele cavităţi pleurale reziduale, complicaţii care pot apărea după rezecţii pulmonare sau chiar în unele cavităţi pleurale de empieme cronice (fig. XIII. 1, 2).



Scanned with OKEN Scanner



*Fig. XIII.1.* — Tomografie 1/3 superioară stîngă: imagine „en grelot"tipică de aspergilom pulmonar.

*Fig. XIII.2.* — Același caz — imagine tomografică la altă secțiune.

Au fost descrise, de asemenea cazuri de invadare a pericardului, cu pericardită exudativă aspergilară și tamponadă cardiacă.

Ca diagnostic diferențial, aspergilomul poate fi confundat cu următoarele afecțiuni:

— Cu abcese intraparenchimatoase cu escară centrală, care realizează un aspect radiologic asemănător; contextul clinic și evolutiv este însă altul în aspergiloză.

— Cu tuberculoamele excavate care pot realiza imagini asemănătoare. Uneori numai examenul histopatologic poate să stabilească diagnosticul.

— Cu cancere bronho-pulmonare ce pot realiza imagini radiologice asemănătoare. Pereții cavității excavate în cancer sînt însă mai groși, anfractuoși și nu realizează exact imaginea netă din aspergiloză, iar evoluția clinică și aspectul bronhologic pot elucida diagnosticul ca și examenul citologic al sputei.

— Cu chistul hidatic în stadiul de decolare de membrană, cînd se poate realiza o imagine radiologică asemănătoare cu cea din aspergilom; aici ne ajută însă anamneza, antecedentele, evoluția.

*Tratamentul* în aceste forme de aspergilom pulmonar este exclusiv chirurgical, cu excepția unor contraindicații de ordin general sau funcțional. Deși la început tratamentul chirurgical era grevat de complicații redutabile și de o mortalitate destul de ridicată, astăzi el este bine codificat, iar rezultatele cu mult mai bune ca în trecut.

Din aceste motive, au fost folosite chiar și metode medico-chirurgicale de drenaj al cavității de aspergilom cu sondă subțire de cauciuc sau de plastic (similare metodei Monaldi pentru cavernele tuberculoase), prin care se introduce în cavitatea aspergilară, soluție de iodură de potasiu sau amfotericină B. Este o metodă de excepție și a fost rar utilizată. Tratamentul chirurgical detaliat al acestor micoze le vom expune odată cu tratamentul general al micozelor.

## 5. TRATAMENTUL MICOZELOR PULMONARE

Tratamentul este triplu: general, chimioterapic specific, și chirurgical.

1. — Tratamentul general este asemănător ca la orice pneumopatie (vitamine, în special din grupa $B_{12}$). Longhen a preparat un exatract glucido-lipidic din Candida albicans.

Se vor administra antibiotice cu spectru larg și cortizon, în cazurile de aspergilom „mort" cu sindrom de supurație.

2. — Chimioterapie specifică: iodul în doze mari; violet de gențiana i.v. (nu se mai recomandă azi); antihistaminice de sinteză; amoniu III, V valent; stamicin; micostatin; primafucin; amfotericin B (în special la aspergilom); în perfuzie de glucoză, timp de 6 ore, de 2 ori pe săptămînă o fiolă de 50 de mg. Tratamentul se va face în perfuzie, cu doze crescînde pînă la doza medie de 12,5 mg, la un adult de 50 kg. Se va asocia cu aspirină și corticosteron și se va supraveghea ureea, azotul neproteic, hemoleucograma.

Doza totală este de 1 375 mg, în 12 perfuzii.

În plus, se va administra tratamentul local endobronșic în aerosoli sau instilații, 24 mg în 3 instilații.

Această medicație este eficientă, dar ea trebuie continuată timp îndelungat și administrată cît mai precoce.

3. — Tratamentul chirurgical este exereza; lobectomia în formele localizate și pneumonectonia în formele extinse, care depășesc limitele unui lob și la care criteriile funcțional, biologic și tehnic anesteziologic, o permit.

*Contraindicațiile tratamentului chirurgical al aspergilomului*

Deoarece această micoză este cel mai adesea cu profil chirurgical și este supusă unei sancțiuni chirurgicale, vom insista asupra cîtorva aspecte tehnice și tactice.

Din punctul de vedere al posibilităților tratamentului chirurgical, Plumer descrie două forme de aspergilom: forma chistică, pentru care recomandăm intervenția și forma cu pereți subțiri, secundară abcesului tuberculos, la care se contraindică intervenția din cauza complicațiilor: fistule bronșice, empieme. Le Brigand arată însă că ele pot fi hemoragice și susține intervenția pentru ambele forme. De aceeași părere sîntem și noi: indicăm exereza pulmonară în ambele forme de aspergiloză.

Chirurgia aspergilomului bronșic și cel grefat pe cavități performante ridică următoarele probleme:



Scanned with OKEN Scanner

1. — Problema hemoragiei: hemoptizia este un simptom aproape nelipsit, iar mecanismul ei l-am mai discutat. Histologic, s-au găsit remanieri vasculare mari, cu ectazii și hipervascularizație, care explică și hemoragiile masive intraoperatorii. Henri Le Brigand recomandă să intervenim precoce înainte de a se organiza și a se repeta hemoptiziile.

2. — Probleme tehnice.

În toate cazurile indicația de rezecție pulmonară parțială reprezintă metoda ideală de tratament. Lobectomia este operația de elecție prin radicalitatea ei. În unele cazuri limitate, se mai pot practica rezecția plurisegmentară, lobectomii sau chiar rezecții atipice pulmonare parțiale; aceste genuri de intervenții le recomandăm însă foarte rar și numai pe cazurile bine selecționate cu leziuni foarte limitate și periferice. Tratamentul chirurgical al aspergilozei pulmonare este însă grefat de o serie de dificultăți anatomice locale. Este vorba de leziuni vechi, scleroase, produse de boala de bază pe care s-a dezvoltat aspergilomul. Adenopatiile secundare hilare cu scleroză hilară, fac disecția elementelor pediculare bronho-vasculare foarte dificilă și riscantă.

Ca particularități tehnice, subliniem următoarele:

— Cavitatea pleurală este de obicei blocată, cu aderențe vechi pleuroparietale, fiind necesară decolarea și eliberarea plămînului în spațiul extrapleural, explicînd astfel pericolul hemoragiei intraoperatorii.

- Arterele bronșice sînt hipertrofiate, voluminoase, uneori de mărimea unei artere radiale, sinuoase, fragile și trebuie minuțios disecate și ligaturate.

— Ganglionii hilari sînt hipertrofiați, cu vasele ganglionare foarte dilatate. Ei trebuie de asemenea minuțios disecați, iar vasele bine ligaturate, pentru a nu produce hemoragii secundare.

— Cavitățile pe care se dezvoltă apsergilomul sînt uneori aderente de peretele toracic și trebuie disecate cu grijă, fără a le efracționa. În caz contrar, se poate infecta cavitatea toracică și există pericolul unei reinfestări, în cazul în care aspergilomul este încă viu.

Același lucru susțin și majoritatea autorilor care scot în evidență dificultățile intraoperatorii, gravitatea complicațiilor intra- și postoperatorii și mortalitatea crescută de pînă la 20—30%.

Accidentele intraoperatorii, mai ales cele hemoragice, precum și complicațiile postoperatorii (empiem, fistule bronșice, cavități reziduale pleurale) impun reintervenții mai ales de tipul toracoplastiei, pentru rezolvarea lor.

În ultimul timp au fost publicate statistici mai favorabile cum este cea a lui Personno și colab., care pe 220 cazuri operate, prezintă rezultate bune cu condiția ca indicațiile operatorii să fie judicioase; în cazul unor complicații de tip supurativ (empiem, cavitate restantă pleurală activă, trebuie să se acționeze cît mai rapid prin asocierea unei toracoplastii de corectură pentru desființarea cavității.

Pe experiența noastră, pe cele 30 de cazuri operate de noi, am avut 6 complicații majore postoperatorii și anume:

— Două hemoragii masive, care au necesitat o reanimare intensivă cu sînge, rezolvate în terapia intensivă.

— Un empiem pleural post rezecție atipică, la două săptămîni după operație, rezolvat prin pleurotomie cu drenaj și spălături locale, care au prelungit internarea cu două luni; acest fapt confirmă concepția noastră de a contraindica asemenea tipuri de rezecție în supurații.

— Două cavități reziduale care au necesitat menținerea tuburilor de drenaj, cu tratament local și general cu antibiotice, rezolvate în final fără toracoplastii.

— O fistulă bronșică cu empiem peripedicular după o lobectomie inferioară dreaptă rezolvată prin toracoplastie (tabelul XIII.II).

*Tabelul XIII. II*

**Felul intervenției chirurgicale practicate**

| *Operația* | *Nr. cazuri* | *Obs.* |
|---|---|---|
| Lobectomie superioară dreaptă | 5 | |
| Lobectomie superioară stîngă | 5 | |
| Lobectomie inferioară dreaptă | 9 | |
| Lobectomie inferioară stîngă | 4 | |
| Lobectomie medie | 1 | |
| Culmenectomie | 2 | |
| Rezecții atipice | 4 | |
| Total | 30 | |

Dificultățile tratamentului postoperator sînt reprezentate de hemoragie, de insuficiență respiratorie, de supurație cu empiem și fistulă bronșică.

Momentul intervenției trebuie ales în general, după stabilizarea procesului infecțios; uneori sîntem însă obligați să intervenim de urgență în cazul hemoptiziilor masive, deci obligați să adoptăm aceeași atitudine ca și în ulcerul sîngerînd.

Artificii tactice operatorii, particulare, indicate în cazuri grave cînd nu putem elibera primordial plămînul; mai ales în hemoptiziile grave putem proceda astfel:

— În primul timp, efectuăm pneumotomia, cu curățirea manuală a cavității și meșarea ei.

— În timpul al doilea, efectuăm eliberarea pulmonară și executăm exereza. De aceea, aspergilomul trebuie operat deîndată ce diagnosticul a fost precizat, procesul supurativ a fost stabilizat, iar funcția respiratorie permite intervenția. Vom face o rezecție limitată, deoarece nu sînt riscuri de însămînțare, iar riscul operator nu depășește riscul evoluției spontane. În cazurile grave, la care riscul operator este mare, recomandăm mai întîi tratament medical cu Amfotericin, pentru a deterja cavitatea și apoi vom interveni, deoarece se cunoaște că ciuperca vie favorizează hemoragia și deci mărește considerabil riscul operator.

*Concluzii*

1.— Micozele pulmonare sînt azi mai frecvente, atît din cauza investigațiilor mult mai bune, cît și din cauza folosirii pe scară largă a antibioticelor moderne, uneori în mod abuziv și fără discernămînt. Aceste micoze



Scanned with OKEN Scanner

trebuie cunoscute mai bine de către pneumologi, micologi, internişti şi chirurgi.

2. — Tratamentul medical se aplică la toate micozele, iar în unele forme de actinomicoze şi în aspergilom, chirurgia de rezecţie îşi găseşte o indicaţie tot mai frecventă.

3. — Vom reechilibra bine bolnavii, evaluînd corect riscul operator, punîndu-l în balanţă cu riscul evoluţiei spontane; în unele cazuri grave, mai ales cu hemoptizii, nu vom ezita să intervenim, chiar în urgenţă, pentru a putea salva viaţa bolnavului.

## Bibliografie


1. ALLAN G., ANDERSEN D. — Generalioid aspergillosis on infants 18 days age; *Pediatrics*, 1960, nr. 2.
2. ASLAM M.D., C.E. EASTRIDGE M.D. and F.A. HUGRES M.D. — *Chest*, vol. 59, 1 ian. 1971.
3. BULLA ALEXANDRU — Micozele viscerale — *Edit. Med.*, Bucureşti, 1964, pag. 178—208.
4. BULLA ALEX., KERCEA V., MOLAN M. — Determinările pulmonare aspergilare, dificultăţi de diagnostic. *Ftiziologie*, 1967, *XVI*, 5, 429.
5. COMAN C., STAN A., MICU VL., B.C. COMAN, MURA DIMITRIU — Contribuţii la tratamentul chirurgical al aspergilomului pulmonar, *Sesiunea ştiinţifică a Acad. de Medicină*, Bucureşti, oct. 1987.
6. CORNEA P., GHETEA S., LASZLO A., — Un caz de aspergilom bronşiectaziant, *Fiziologia* 1, 1959k, 65.
7. CARROLOV G. — Aspergilom gieffé sur un foyer cavitaire sarcidotique, *J. Fr. de méd. et chir.*, 1966, XX, 7, 789.
8. GALBENU P., GHINESCU S. — Pneumopatie acută fungică cu candida şi aspergillus. *Pneumoftiziologia*, 1982, *31*, 3, 245.
9. HIUSAN K.P.W., PLUMMER N.S. — Bronchopulmonary aspergillosis, *Thorax*, 7, 317, 1952.
10. KOROSI A. — Two operated cases of intrabronchial aspergilloma, *Pneumol. Hungaria*, 1980, 33, 9, 413.
11. MARINESCU D., ALBU A. — Consideraţii clinico-radiologice asupra unui caz de aspergilom pulmonar intracavitar. *Radiol.* 1983, *21*, 4, 281.
12. PERSONNE C. — Vrais et faux problèmes de la chirurgie des aspergillomes pulmonaires, *Rev. franc. de maladies du poumon*, 1970, *1*, 413.
13. PESIE G. — A propos de 35 cas d'aspergillose pleurale, *Poum. et Coeur* — 1980, 36-1.




Scanned with OKEN Scanner

# XIV. PATOLOGIA CHIRURGICALĂ A DIAFRAGMULUI

## 1. GENERALITĂȚI

Diafragmul prin poziția sa anatomică de graniță între 2 regiuni și prin funcția sa extrem de valoroasă în mecanica ventilației externe, reprezintă un organ important al corpului omenesc cu o patologie dublă: proprie și de graniță (fig. XIV. 1).

Diafragmul este acela care îndeplinește rolul de graniță dintre torace și abdomen și din aceste motive este deseori interesat în procesele patologice dobîndite sau congenitale; de cele mai multe ori, el permite traversarea sa de către procesele patologice abdominale, în sens invers, cu forțele gravita-

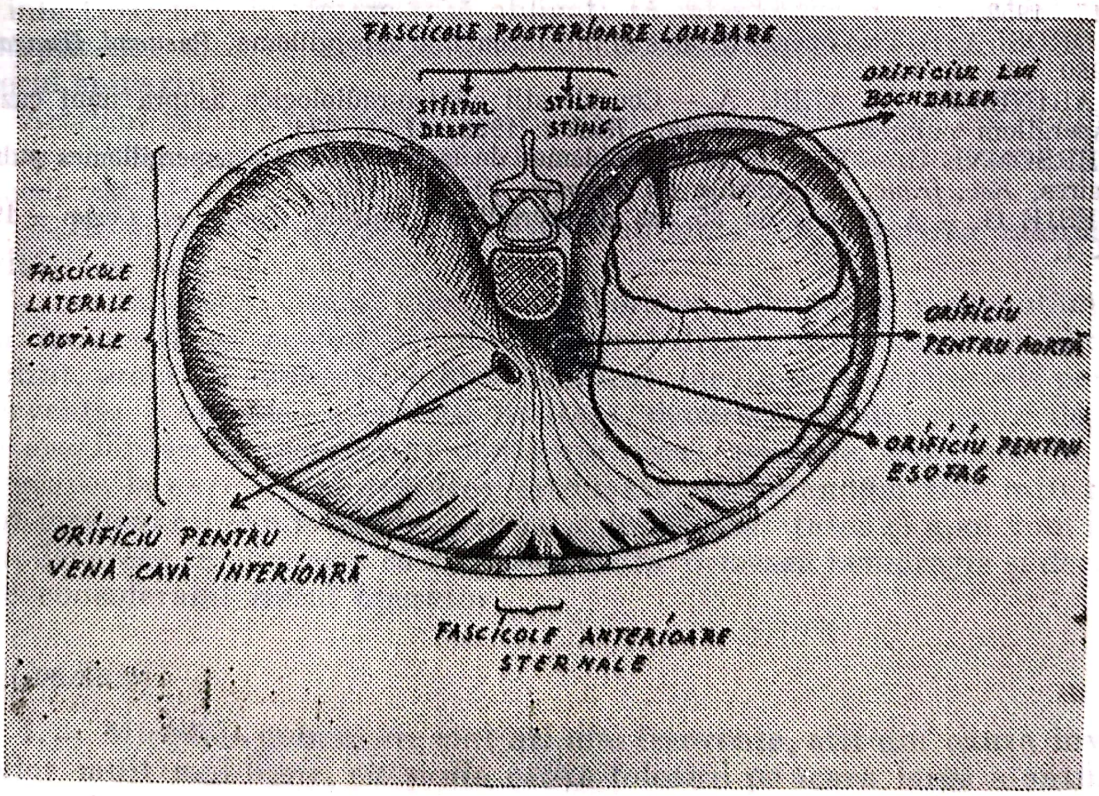


*Fig. XIV.1.* — Anatomia chirurgicală a diafragmului.

ției. Explicația acestui fenomen este dată de 2 factori: de diferențele de presiune dintre cele 2 cavități (presiunea pozitivă în cavitatea abdominală și negativă în torace) și de direcția curentului hemolimfatic.

Am dori să subliniem faptul că ceea ce domină în tabloul clinic al patologiei diafragmului, sînt de regulă generală simptomele fiziopatologice ale acestei patologii de graniță; mai rar și mult mai puțin zgomotos se manifestă patologia proprie a diafragmului.

Din aceste considerente, patologia diafragmului este legată foarte frecvent de patologia celor 2 regiuni vecine ale corpului: toracele și abdomenul; de aceea, ea trebuie cunoscută și aprofundată pentru a exclude erorile diagnostice care ar putea agrava consecințele deosebite pentru evoluția și prognosticul maladiei generatoare.

Afecțiunile cele mai frecvente și care „deschid" foarte larg „granița" dintre torace și abdomen, favorizînd întotdeauna trecerea graniței de către unele organe abdominale, sînt malformațiile congenitale cu care vom începe studiul acestui capitol.

*Malformațiile diafragmului* sînt astăzi bine cunoscute; ele pot îmbrăca aspecte foarte variate care pot merge de la absența diafragmului sau hipoplazia lui, pînă la apariția breșelor și a punctelor slabe diafragmatice (fig. XIV. 2 și tabelul XIV. I).

*Diafragmul supranumerar* este o malformație excepțională (cîteva cazuri în literatură) și este reprezentată de fapt de fascicole musculare și fibroase care se detașează de pe o cupolă normală, pentru a cravata o parte sau totalitatea lobului inferior; simpla rezecție a acestui diafragm supranumerar este suficientă pentru a obține o reexpansiune pulmonară totală.

*Breșele diafragmatice* sînt malformațiile cele mai frecvent întîlnite. Pierderile de substanță interesează rar partea anterioară a cupolei, derivată din

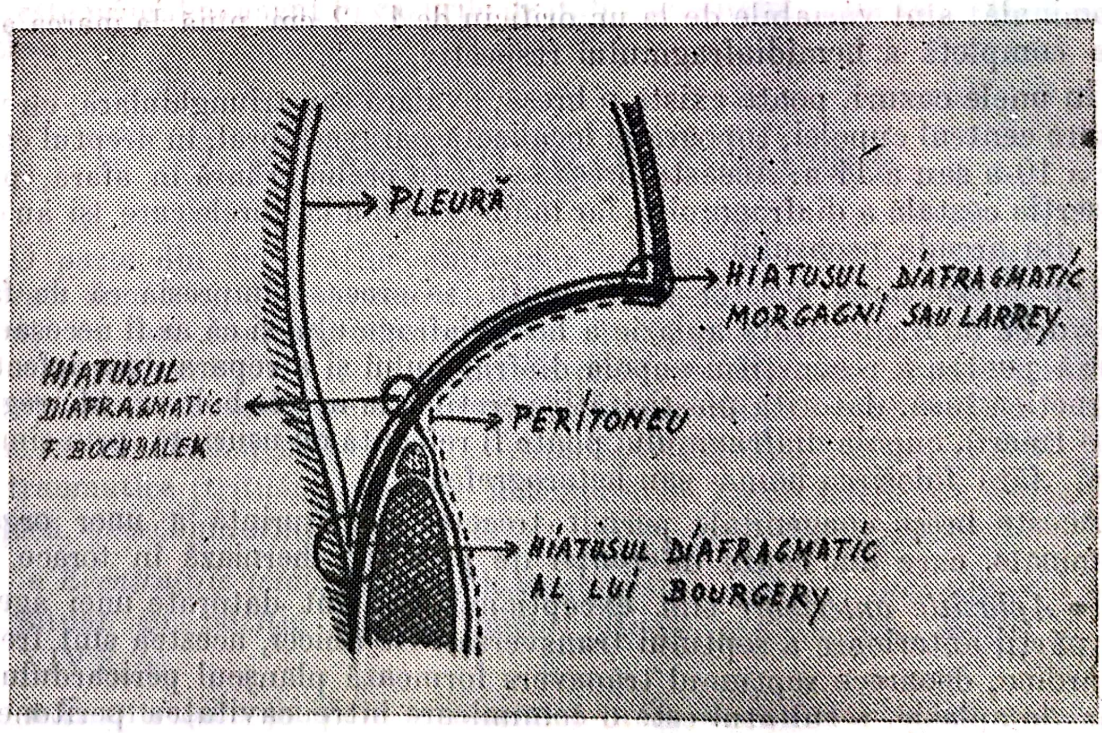


*Fig. XIV.2.* — Hiatusurile diafragmului.

**Puncte slabe ale diafragmului**

| | |
|---|---|
| Orificiile prin care trec organele din torace în abdomen și invers: | — mici (pentru nervii splanhnicii, simpatic, vene lombare ascendente, vena Azygos)<br>— largi (aortă-esofag-vena cavă inferioară). |
| — La nivelul inserțiilor diafragmului: | — *Anterior* — între fascicolele sternale drept și stîng<br>— între fascicolele sternale și costale (hernii retro-costoxifoidiene sau Morgagni sau Larrey).<br>— *Posterior* — hiatusul diafragmatic Bourgery.<br>— *Postero-lateral* — Foramen Bochdalek |

„septum transversus". Ele sînt localizate de obicei postero-lateral și sînt datorate închiderii incomplete a canalului pleuro-peritoneal:

• *Aplaziile postero-laterale* (absența completă sau parțială a unuia din pilierii Uskov) favorizează persistența unei comunicări pleuro-peritoneale. Ea este cunoscută de obicei sub numele de orificiul Bochdalek. Ele sînt așa-numitele hernii embrionare în care pleura se continuă cu peritoneul la nivelul orificiului.

Această malformație este localizată mai frecvent în stînga decît în dreapta, din cauza faptului că prezența ficatului în dreapta, blochează canalul pleuro-peritoneal drept; în felul acesta, favorizează închiderea acestuia.

Dimensiunile acestei comunicări dintre cele două cavități (toracică și abdominală) sînt variabile de la un orificiu de 1—2 cm, pînă la marea agenezie completă a hemidiafragmului respectiv.

În unele cazuri, poate exista o breșă, ovalară sau triunghiulară, cu vîrful spre centrul cupolei, topografic localizată paravertebral, în dreptul coastelor a 10-a sau a 11-a. Această breșă se poate prelungi însă în afară, pînă la inserția costală a diafragmului, iar înăuntru pînă la fibrele care își au originea din arcada psoasului.

Din prezentarea acestor malformații, se creează impresia că de fapt ar fi vorba de o adevărată aplazie a hemidiafragmului și că ar fi necesară o proteză pentru a reconstitui cupola diafragmului și a repara deci defectul. În practică însă, datorită plasticității pereților la acești bolnavi (de regulă foarte tineri), cupola diafragmului poate fi refăcută cu ușurință, prin simplă sutură, fără folosirea homo- sau heterografelor.

Aceste breșe congenitale permit trecerea cu ușurință a unor organe abdominale, care din cauza diferenței de presiune, herniază în torace.

• *Aplaziile anterioare* sînt excepționale și sînt datorate unei agenezii a părții anterioare a septului transversal. De obicei, acestea sînt frenopericardice, deoarece septumul transvers formează planșeul pericardului și în caz de aplazie, rezultatul este o comunicare între cavitatea peritoneală și cea pericardică.

• *Marile aplazii ale cupolei* sînt foarte rare; în realitate însă, dimensiunile foarte mari ale orificiului Bochdalek sînt greșit interpretate, ca aplazii ale cupolei.

În cazul aplaziilor adevărate, ele sînt situate de obicei la stînga și toată partea posterioară a diafragmului este absentă; ba mai mult, uneori nu găsim nici un pilier pe marginea corespunzătoare a esofagului.

• *Malformațiile asociate* sînt extrem de rare și sînt reprezentate de malformații ale tubului digestiv (de ex.: megacolon), asociate cu aplaziile diafragmatice.

• *Aplaziile musculare* sînt malformațiile în care nu există soluție de continuitate între cavitatea pleurală și cavitatea peritoneală; ele sînt de obicei situate pe partea posterolaterală a cupolei diafragmatice.

În acest tip de malformații, membrana pleuroperitoneală a completat diafragmul primar, dar nici un țesut muscular nu a apărut între cele două foițe seroase. Acest punct slab poate avea dimensiuni variabile; sub influența presiunii abdominale, cele două seroase lipite între ele sînt refulate spre torace și se formează astfel o hernie care are sac peritoneal. Acestea sînt denumite hernii foetale, sînt mai frecvente la stînga și limitează pătrunderea multor organe abdominale în torace.

Caracteristic este faptul că sînt localizate și au întotdeauna un sac.

• Hipoplazia musculară sau eventrația diafragmatică este mai tardivă în apariția embriologică și anume, din momentul în care țesutul muscular este înlocuit de țesutul conjunctiv primitiv.

Această malformație este de regulă o simplă hipoplazie care poate interesa cupola diafragmatică parțial sau în totalitate.

Hipoplaziile globale se întîlnesc mai frecvent la nivelul cupolei stîngi, iar cele parțiale sînt mai frecvente în dreapta. În dreapta, încă se discută care este primul moment în cazurile de dublă anomalie: hepatică, sau diafragmatică.

## 2. EVENTRAȚII DIAFRAGMATICE

O parte din eventrațiile diafragmatice sînt socotite congenitale, fiind datorate unor vicii de dezvoltare a diafragmului sau a nervului frenic. La nounăscuți, au fost observate asocieri și cu alte malformații congenitale, nefiind exclusă problema unor boli ereditare (Serbors). În alte cazuri, ele pot fi socotite drept cîștigate, cauza lor fiind reprezentată de o alterare a nervului frenic în cursul unor boli acute (ca poliomielita), sau cronice (ca tubeculoza) sau traumatice (trituări, cicatrice inflamatorii). După forma lor anatomopatologică, deosebim următoarele forme de eventrație diafragmatică;

• *Eventrațiile totale*, în care întregul hemidiafragm, mai ales cel stîng, este situat în poziție înaltă; uneori atinge spațiul sau coasta a III-a (fig. XIV 3, 4).

• Eventrațiile parțiale (sectoriale) în care numai o parte din cupola diafragmului este ascensionată. În această situație, din punct de vedere ana-

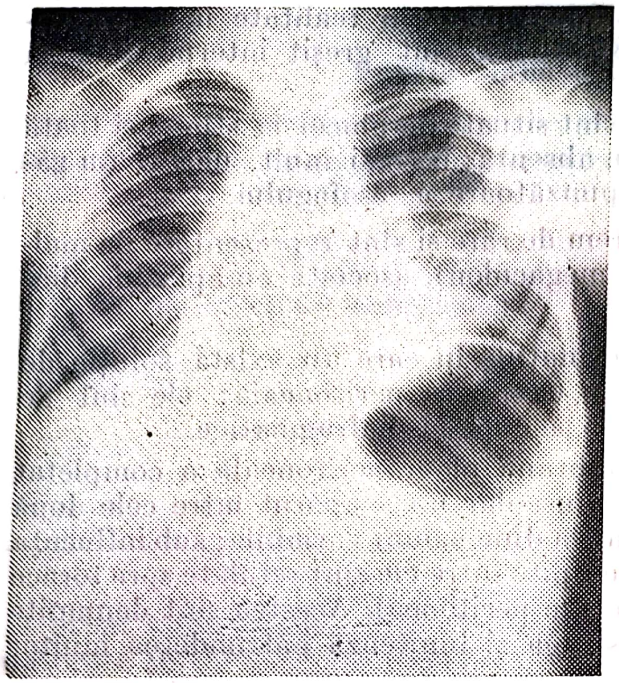

*Fig. XIV.3.* — Eventrație totală a hemidiafragmului stîng.

tomo-patologic, diafragmul este flasc, subțiat, atrofiat, fiind reprezentat sub forma unor membrane subțiri, în care fibrele musculare sînt foarte rare și prezintă grade diferite de degenerescență (fig. XIV. 5, 6, 7).

## 3. HERNIILE HIATALE

Herniile hiatale sînt cele mai frecvente hernii diafragmatice și sînt reprezentate de trecerea permanentă sau intermitentă prin orificiul esofagian al diafragmului, a unei părți mai mult sau mai puțin importantă a stomacului.

Pentru a înțelege mai bine problemele complexe ale acestor afecțiuni, vom sublinia cîteva aspecte caracteristice, respectiv unele noțiuni de anatomie chirurgicală.

Orificiul esofagian al diafragmului este destul de larg, deoarece permite în mod normal trecerea unui deget pe lîngă esofag. Explicația acestui fapt este dată de faptul că esofagul își modifică diametrele în timpul deglutiției.

De asemenea, precizăm faptul că acest orificiu este delimitat lateral de cei 2 pilieri diafragmatici care și ei sînt contractili.

Orificiul esofagian al diafragmului este oblic și destul de gros, astfel că are mai mult un aspect de canal decît de inel.

Esofagul terminal este ușor dilatat deasupra diafragmului și ușor strîmtorat la nivelul hiatusului, fapt confirmat clinic și de noi pe

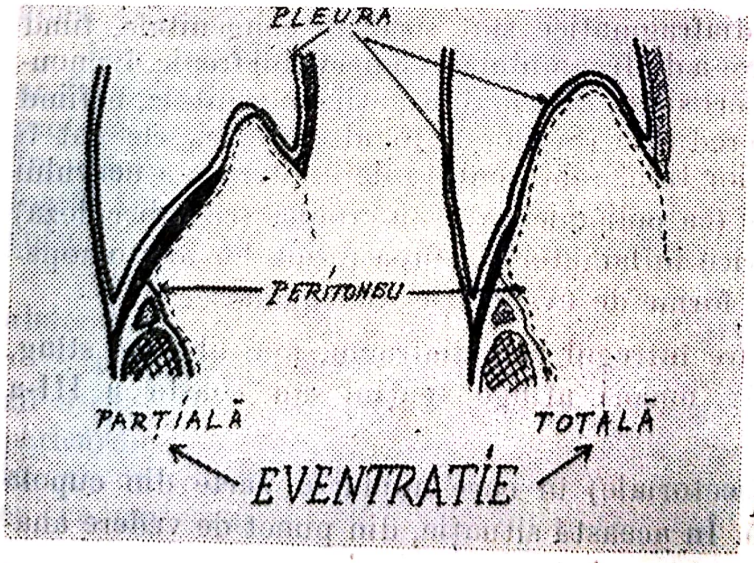


*Fig. XIV.4.* — Eventrațiile diafragmatice.

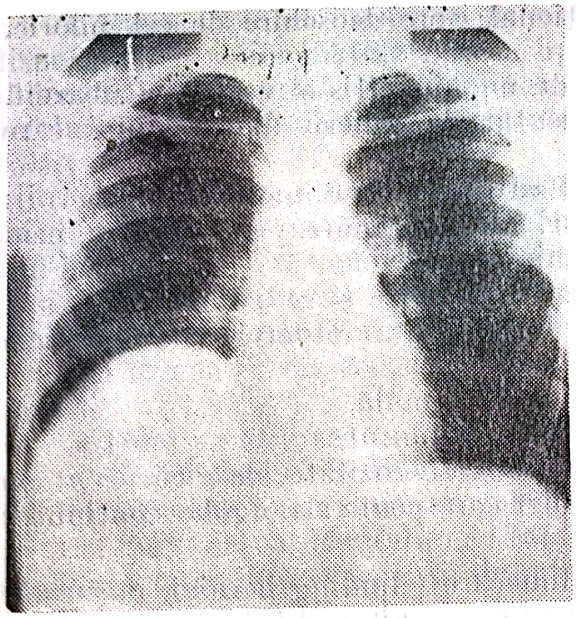

*Fig. XIV.5.* — Eventrații parțiale de hemidiafragm drept.

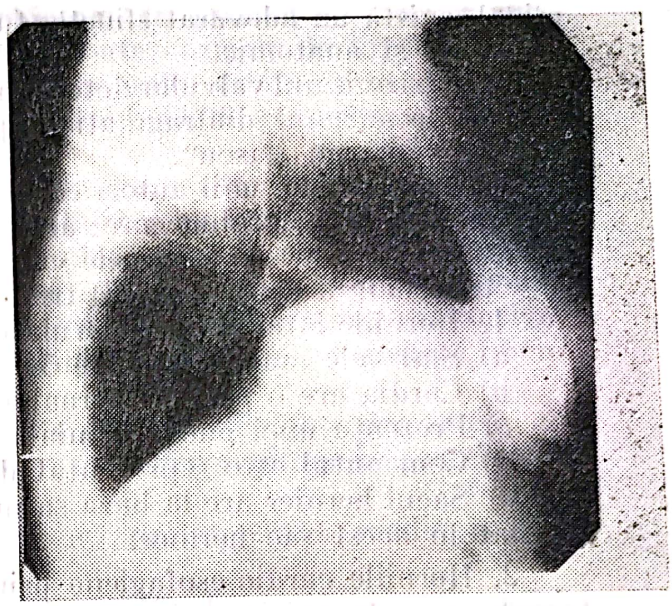

*Fig. XIV.6.* — Același caz, radiografie de profil.

cazurile operate de extracția de corpi străini endoesofagieni (o monedă a fost oprită în această strîmtoare esofagiană, strîmtoare contestată de unii autori). Abordînd stomacul, esofagul face cu stomacul un unghi ascuțit, situat între esofag și marea tuberozitate a stomacului, cunoscut sub numele de unghiul His; în esofag, acestui unghi îi corespunde o creastă valvulară mucoasă, așa-numita valvulă Guberoff, iar joncțiunea esogastrică formează cardia.

Mijloacele de fixare ale esofagului terminal și ale cardiei sînt următoarele:

— Membrana Laimer-Bertelli, contestată de unii autori, sau ligamentul freno-gastric care se inseră pe esofagul subdiafragmatic și pe fața inferioară a diafragmului în jurul orificiului esofagian al diafragmului.

— Ligamentul freno-gastric și

— Inserțiile micului epiploon.

Noțiuni de fiziologie ale esofagului terminal. În mod normal, refluxul esofagian este simptomul dominant al herniilor hiatale, prevenirea acestui reflux este asigurată de sinergismul a 3 mecanisme:

1. Mecanismul funcțional sfincterian. Am subliniat faptul că la nivelul cardiei și a esofagului ter-

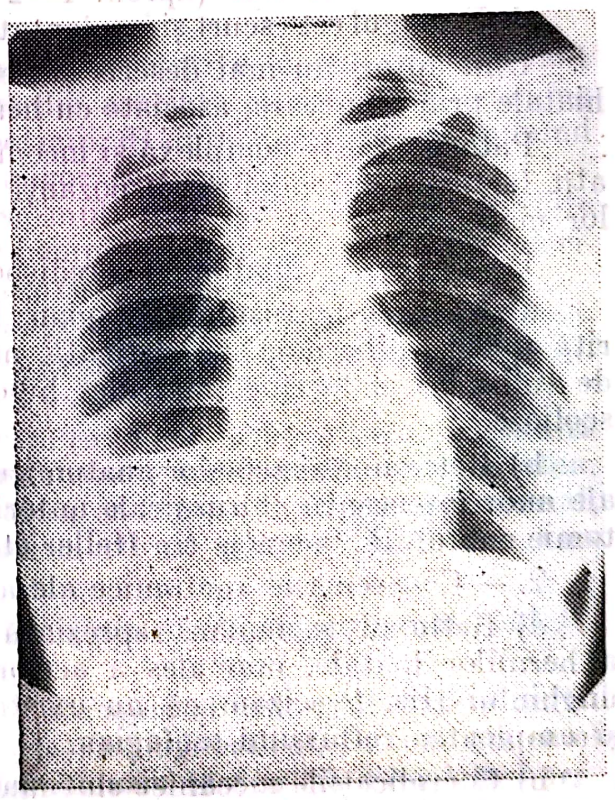

*Fig. XIV.7.* — Același caz, postoperator

minal, există un adevărat sfincter funcțional; spre deosebire de cel piloric, care este și anatomic.

2. Mecanismul valvular determinat de unghiul His și valvula Gubaroff.

3. Mecanismul diafragmatic reprezentat de pilierii diafragmului care acționează ca un „lasou".

Clasificîndu-le, unii autori consideră ca frecvente două tipuri de hernii: prin derulare și prin alunecare; alți autori admit 4 tipuri: prin derulare, prin alunecare, hiatale mixte și cele cu brachiesofag.

Ackerlung a descris (1926) trei forme anatomice și radiologice:

1. Herniile laterale prin derulare (rolling), cu următoarele caracteristici:

a) Sînt cele mai rare (între 5—18%).

b) Cardia are o poziție intraabdominală normală.

c) Prezența unei pungi herniale cu sac peritoneal.

d) Conținutul este reprezentat de marea tuberozitate gastrică.

e) Sacul hernier are la baza sa un colet care poate strangula conținutul herniat în acest sac hernier.

2. Herniile cardio-esofagiene prin alunecare (slinding hernie), cu următoarele caracteristici:

a) Sînt herniile hiatale cele mai frecvente 75—90%.

b) Cardia este intratoracică.

c) Unghiul His este dispărut.

d) Nu au sac peritoneal.

3. Hernii hiatale cu esofag scurt (brachiesofag), cu următoarele particularități:

a) Pot fi congenitale (cele mai frecvente).

b) Pot fi dobîndite, în urma proceselor intense de esofagită.

c) Sînt foarte rare (aprox. 1—2%).

d) Esofagul este scurt și implantat în polul superior al stomacului herniat.

Unii autori au mai descris și hernii hiatale mixte (de exemplu, hernii hiatale prin alunecare, asociate cu hernii hiatale cu esofag scurt.

Patogenia este complexă și incomplet elucidată; de aceea, vom prezenta atît factorii anatomici predispozanți precum și consecințele și complicațiile lor mecanice.

1. — Factorii anatomici predispozanți:

a) Lărgirea hiatusului esofagian; lărgire care poate fi congenitală (datorită aplaziei pilierilor) sau cîștigată, prin atrofia pilierilor generată de vîrstă, de tulburări endocrine (mai ales hipotiroidiene) sau de prezența unei cifoscolioze.

b) Relaxarea sistemelor anatomice de fixare esogastrică pot fi consecințe ale unor intervenții chirurgicale anterioare (de exemplu vagotomie, gastrectomie subtotală, operația tip Heller etc.).

2. — Consecințele anatomice ale acestor factori predispozanți sînt două:

a) Refluxul esofagian reprezintă consecința anatomică fundamentală a herniilor hiatale, mai ales a acelora prin alunecare, datorită dispariției unghiului His. Precizăm că nu există un paralelism între mărimea herniei și amploarea refluxului esofagian.

b) Complicațiile mecanice sînt mai rare; se semnalează volvulus gastric, tulburări de compresiune, strangulări, mai frecvente la herniile prin derulare.



Scanned with OKEN Scanner

3. Circumstanțele apariției herniilor hiatale. În prezența factorilor predispozanți, herniile hiatale pot să apară în toate cazurile de hiperpresiune abdominală: obezitate, sarcină, tumori abdominale, ascită, purtarea timp îndelungat, mai ales la femei, a corsetelor; tuse rebelă, de exemplu, tusea convulsivă.

*Simptomatologie.* Aceste afecțiuni se întîlnesc mai frecvent la femei, mai ales la obeze, și au o simptomatologie variabilă care nu este în raport cu volumul herniei; ele sînt uneori descoperite întîmplător, sau în urma unor complicații. Cel mai frecvent prezintă o simptomatologie funcțională variabilă: predominent digestivă, mai rar respiratorie, cardio-vasculară sau vegetativă.

Noi le vom prezenta în ordinea lor; printre simptomele digestive, menționăm:

• Durerea este semnul clinic cel mai important deoarece are unele elemente caracteristice. Sediul durerii poate fi la vîrful regiunii epigastrice, la nivelul xifoidului sau retrosternal.

Cel mai adesea, tipul durerii este de arsură, de intensitate medie, la care se adaugă cîteodată și senzații de înțepături.

Cel mai frecvent, iradierile sînt ascendente, către baza gîtului, către mandibulă, intercapulo-vertebral.

Circumstanțele de apariție a durerilor sînt caracteristice: ele sînt influențate de poziția bolnavului mai ales în antiflexiunile trunchiului pe abdomen (semnul cizmarului); în decubit; în timpul eforturilor de creștere a presiunii intraabdominale (chinte de tuse, defecație).

• Pirozisul este o consecință a refluxului esofagian; este retrosternal, urmat de o senzație acidă în gură. Acest semn clinic, și durerea este influențat de poziția bolnavului și de eforturile care cresc presiunea intraabdominală.

• Alte semne clinice: crize frecvente de sughiț, eructație, regurgitări alimentare, disfagie.

Semnele clinice extradigestive:

• Tulburări cardio-vasculare și neuro-vegetative destul de frecvent manifestate prin: a) tahicardie, b) bradicardie asociată cu scăderi de tensiune datorită iritației vagale, c) palpitații, lipotimii, d) dureri precordiale (punînd problema diagnosticului diferențial cu angor pectoris).

• Tulburări respiratorii se întîlnesc mult mai rar și sînt manifestate prin: dureri toracice, dispnee, semne de compresiune mediastinală caracterizată prin dispnee și cianoză (dispnee paroxistică sau continuă).

Aceste semne clinice prezentate mai sus sînt de regulă acutizate de pozițiile bolnavului (decubitus, anteflexiunea trunchiului) și mai ales postprandial.

*Examenul clinic*, deși general pare normal, el trebuie făcut cu multă atenție și va trebui să precizeze: starea generală a bolnavului, + greutatea, semnele de anemie, prezența unei afecțiuni asociate (ulcer gastroduodenal, litiază biliară, colită etc); examenul cardiac este obligator (E.K.G.); de asemenea, și examenul endocrin.

*Examenele paraclinice* vor consta în examenele biologice uzuale obligatorii bolnavilor chirurgicali.

1. Examenul radiologic cu bariu (radioscopic și radiografic) este indispensabil; este singurul examen care precizează diagnosticul, cu condiția ca el să fie corect practicat în toate pozițiile, inclusiv în poziția Trendelenburg. Imaginile diferă după tipul de hernii hiatale.



Scanned with OKEN Scanner

La herniile prin alunecare se constată o opacitate situată deasupra părții interne a hemidiafragmului sting, variind ca dimensiune între volumul unei nuci, la cel al unei mandarine. Opacitatea mai are următoarele caracteristici: este rotundă sau ovalară; are marginile regulate; marele ax vertical; este legată de stomac printr-un pedicul care, la trecerea prin diafragm se îngustează (este ceea ce denumim coletul herniei); cardia este situată intratoracic la nivelul polului superior al herniei. Poziția intratoracică a cardiei are un rol important în diferențierea herniei prin alunecare de herniile prin derulare.

Herniile prin derulare au următoarele caracteristici radiologice:

— opacitatea este latero-esofagiană;

— uneori se poate proiecta chiar pe partea internă a hemidiafragmului drept;

— cardia este situată la locul ei normal, deci intraabdominal, spre deosebire de herniile prin alunecare la care cardia este situată intratoracic.

Subliniem faptul că deseori diagnosticul radiologic este dificil, mai ales în herniile mici, la care poziția cardiei este greu de definit. În aceste situații, mai există următoarele semne indirecte care pot ușura precizarea diagnosticului:

— distensia esofagului terminal care este sinuos, crenelat;

— aspectul conic al regiunii supracardiale;

— dispariția unghiului His;

— mică pungă aerică decolată din cupola diafragmatică;

— hipertonie antrală.

Herniile hiatale voluminoase sînt mai ușor de diagnosticat la un simplu examen radiologic; la baza hemitoracelui sting, se observă prezența unei imagini hidroaerice, care, din profil, se proiectează posterior. Examenul baritat confirmă hernia hiatală; uneori apare valvulus gastric în această hernie.

De asemenea, examenul radiologic mai trebuie să precizeze: refluxul esofagian, prezența sau absența unui ulcer gastroduodenal asociat, precum și prezența sau absența unui ulcer la nivelul coletului.

*Examenele endoscopice* pot oferi date utile.

Esofagoscopia și gastroscopia nu sînt întotdeauna obligatorii, dar pot furniza date utile în confirmarea diagnosticului: în aprecierea refluxului și a gradului esofagitei; în precizarea poziției cardiei, depistarea unui ulcer al coletului, precum și la practicarea, la nevoie, a unei biopsii.

*Formele clinice* ale herniilor hiatale sînt diferite, în funcție de teren, de asocierea cu alte afecțiuni, provocate de traumatisme sau generate de brahiesofag.

La formele clinice, în funcție de teren, distingem mai multe tipuri:

1. La nou-născut și la sugar, herniile hiatale sînt prin alunecare; ele se datoresc unui defect de fixare a cardiei, a esofagului abdominal și a marii tuberozități gastrice, care realizează astfel condiții favorabile de migrare a cardiei; această migrare se produce prin creșterea presiunii abdominale la primul țipăt și prin instalarea presiunii negative intratoracice.

Anatomopatologic, se disting 2 tipuri: formele minore, cu cardia mobilă, la care volumul herniei este mai mic, și la care este vorba mai mult de malpoziție, decît de o hernie adevărată.

Formele clinice cu hernii voluminoase și cu cardia situată intratoracic.

Tulburările fiziopatologice sînt asemănătoare cu ale adultului: reflux esofagian, esofagită peptică, riscul stenozei.

Simptomatologia se manifestă prin vărsături, cu tulburări respiratorii și aspirarea lor în căile aeriene; prin hemoragii digestive și prin anemie.

De remarcat faptul că vărsăturile sînt urmate de tulburări hidroelectrolitice importante și sînt agravate și chiar provocate de decubitusul dorsal; se ameliorează în ortostatism. Acest semn este de o mare importanță în precizarea diagnosticului.

Examenul radiologic este cel mai important în precizare tipului de hernie hiatală.

2. Herniile hiatale la femeile gravide, apar clinic, de obicei, în a 2-a jumătate a sarcinii și dispar, în general, după naștere. De remarcat că la multipare, ele pot persista și chiar pot accentua simptomele severe.

Formele clinice de hernii hiatale asociate cu alte afecțiuni:

1. — Cu tulburări coronariene; acestea pot fi simulate de o hernie hiatală, dar pot coexista cu tulburări de ischemie cardiacă, de care le deosebim prin electrocardiogramă; nu sînt influențate de nitroglicerină și nu sînt declanșate de efort.

În cazul în care tulburările de ischemie cardiacă sînt adevărate și declanșate de hernia hiatală, indicația operatorie se impune. Acest fapt impune la toți bolnavii cu hernie hiatală efectuarea unui minuțios examen cardio-vascular.

2. — Cu alte afecțiuni digestive: ulcer gastroduodenal, litiază biliară diverticuloza gastrică; cancerul gastric și cu hipotiroidia.

Herniile hiatale posttraumatice sînt excepționale, deoarece traumatismul evidențiază existența unei hernii hiatale preexistente; numai excepțional, traumatismul poate produce o hernie hiatală.

Hernii hiatale cu brachiesofag. De obicei brachiesofagul este dobîndit datorită proceselor importante de esofagită generată de herniile hiatale.

Clinic, brachiesofagul se manifestă prin durere tip arsură, declanșată de pozițiile care favorizează refluxul esofagian; disfagie paroxistică; radiologic se constată esofag scurt, inserat la polul superior al herniei hiatale; în cazurile de stenoză peptică asociată, diagnosticul este foarte dificil; se poate constata și prezența unui ulcer peptic asociat, fapt pentru care vom indica un examen endoscopic, care va fi edificator.

*Diagnosticul pozitiv* se bazează în primul rînd pe examenul radiologic care va fi indicat la toți bolnavii care acuză tulburări dispeptice cu dureri epigastrice însoțite de pirozie și condiționate de poziția bolnavului. Diagnosticul diferențial se face cu ampula epifrenică și cu diverticulul epifrenic al esofagului. Examenul trebuie să precizeze prezența sau absența altor afecțiuni asociate ca: ulcerul gastroduodenal, afecțiuni hepato-biliare, brachioesofagul cu stenoză.

Este foarte dificil de a aprecia corect *evoluția* unor hernii hiatale, deoarece unele sînt bine tolerate, în timp ce altele duc la complicații severe. Complicațiile cele mai frecvente sînt:

1. Esofagita peptică, consecință directă are fluxului esofagian cu semnele sale tipice (pirozis, regurcitații, disfagie). Esofagita este sursa unor complicații frecvente: hematemeze, ulcere peptice esofagiene, ulcere ale coletului herniar, stenoze retractile esofagiene care duc la instalarea unui brachiesofag retractil.

2. Anemia se întîlnește în aproximativ 25% din cazuri, cu semnele caracteristice: paloare, astenie, palpitații; hemoleucograma arată anemie micro-

citară, scăderea valorii globulare, scăderea ferulului seric. Teoriile moderne susțin că această anemie este provocată de hemoragiile oculte din microulcerațiile mucoasei digestive de la nivelul coletului herniar.

3. Tromboza venoasă este la originea apariției flebitelor recidivante și migratorii ale membrelor superioare și inferioare. Explicația ar fi următoarea: prezența unor microtromboze locale, sau existența unor tulburări de coagulare tip hipercoagulabilitate reacțională de apărare contra hemoragiilor oculte.

4. Hemoragiile digestive. Cele mai frecvente sînt hematemezele; melenele se întîlnesc mai rar; ca intensitate sînt medii, și numai rareori sînt foarte masive. Aceste hemoragii pot avea cauze multiple: esofagita peptică, gastrita erozivă herniară, ulcerele (ale coletului, ale esofagului); va trebui însă să examinăm complet bolnavul pentru a exclude alte cauze, ca ulcerul gastro-duodenal, varicele esofagiene sau hipertensiunea portală.

5. Complicațiile mecanice sînt destul de rare; printre acestea citățm: tulburările de compresiune asupra plămînului și a cordului în herniile voluminoase; volvulusul gastric; strangularea herniară întîlnită în herniile paraesofagiene, strangulare materializată prin următoarele semne: durere epigastrică atroce, uneori chiar sincopală; vomismente; dispnee, alterarea stării generale.

*Strangularea este o urgență chirurgicală*

*Tratamentul* este complex: medical și chirurgical.

• *Tratamentul medical* se va adresa cauzelor care generează complicațiile. Tratamentul refluxului constă în administrarea de calmante ale iritației mucoasei digestive, cu ulcomplex, ulcerotrat, almagel, gelusil etc.; administrare de sedative nervoase pentru a calma anxietatea bolnavului cu rudotel, meprobamat etc.; regim higieno-dietetic; regim gastric de cruțare; evitarea anteflexiunilor trunchiului; corectarea tulburărilor asociate (obezitate, hipertiroidie, iar la nou-născuți și sugari, se va păstra ortostatismul).

• *Tratamentul chirurgical* are ca obiective reducerea herniei, refacerea hiatusului esofagian relaxat; reconstituirea contenției cardiei, împiedicarea refluxului esofagian prin refacerea unghiului His.

Tratamentul medical este obligatoriu; cel chirurgical este indicat în caz de eșec, al unui tratament medical corect condus ca asociere și ca durată; în cazul apariției complicațiilor, precum și în cazul unor afecțiuni asociate ca ulcer gastroduodenal, litiază biliară, care au indicații chirurgicale.

*Căile de abord* diferă după preferințele chirurgului și după bolile asociate; prezența acestora impune exclusiv calea abdominală; în celelalte cazuri, poate fi folosită și calea toracică, care este indicată mai ales la obezi, la copii și în caz de recidive. Tehnica constă din reducerea herniei și închiderea hiatusului esofagian relaxat, prin trecerea a 2—3 fire de nylon printre cei 2 pilieri, înaintea și înapoia esofagului, în așa fel încît să nu stenozeze esofagul. Refacerea unghiului His, prin sutura marginii drepte a marii tuberozități gastrice la marginea stîngă a esofagului, prin 3—4 fire (cel superior fiind trecut și prin diafragm). Vom restabili continența cardiei prin fundoplicaturarea marii tuberozități gastrice.

*Rezultatele* sînt bune în aproximativ 80% din cazurile operate, rămînînd a fi interpretate ca valoare, următoarele insuccese: recidivele clinice fără recidive, radiologice şi recidivele radiologice fără recidive clinice.

## 4. HERNIILE ANTERIOARE: HERNII RETRO-COSTO-XIFOIDE

Aceste hernii sînt numite şi hernii diafragmatice anterioare, parasternale, sau hernii prin fanta Morgagni-Larrey; sînt hernii destul de rare (reprezintă 3% din totalul herniilor diafragmatice). Sînt considerate congenitale, deoarece se produc prin dezvoltarea incompletă a fascicolelor de inserţie sterno-costală ale diafragmului, care delimitează fanta Morgagni-Larrey.

Totuşi, există şi cazuri care pot fi considerate cîştigate mai ales la bătrîni şi obezi, la care traumatismul poate fi considerat un factor favorizant.

Situat în partea inferioară a mediastinului antero-posterior, imediat înapoia sternului, orificiul hernicar (fanta Morgagni) este plasată între fascicolele de inserţie sternală şi costală a diafragmului. În unele cazuri, cele două fante simetrice ar putea fuziona, formînd o singură fantă mai mare; orificiul herniar are de obicei o formă ovalară, cu marginile rezistente, care permit refacerea sa cu ajutorul a 3—4 fire de sutură. Diagnosticul diferenţial trebuie făcut cu unele tumori mediastinale: fibrom, lipom, timom, chist dermoid etc.

Cele mai frecvente hernii de acest gen sînt situate în dreapta; în experienţa noastră, le-am găsit numai în dreapta: cel mai frecvent organ herniat, pe experienţa noastră, a fost epiploonul.

Alte hernii anterioare, cu un sac herniat în care găsim organele herniate ca: colon, epiploon, anse intestinale. Explicarea faptului clinic semnalat de noi, este următoarea: producerea herniei şi ascensiunea sa în torace este influenţată mai ales de prezenţa cordului care împiedică formarea herniei spre stînga; sediul de prdilecţie al acestor hernii fiind, aşa cum am arătat, spre hemitoracele drept.

De asemenea, presiunea pozitivă abdominală şi presiunea intratoracică negativă sînt considerate ca factori determinanţi în producerea herniei. De obicei, semnele clinice sînt reduse, dar se pot observa următoarele simptome: dureri epigastrice sau retrosternale accentuate în decubit; dispnee, cianoză, tulburări cardiace cu dureri pseudo-anginoase (mai rare), prezente numai în herniile voluminoase care dau compresiune asupra cordului.

Radiologic, se observă o imagine anormală, ovalară sau rotundă, situată în unghiul cardio-frenic ventral, avînd intensitatea subcostală, putînd face (aşa cum am arătat) confuzia cu unele tumori mediastinale (fig. XIV. 8.9.10).

Pe radiografia de profil, imaginea este foarte evidentă, fiind situată ventral, parasternal, uneori pot apărea în ea urme de lichid, cu imagini hidro-aeriene (în cazul unor anse intestinale).



Scanned with OKEN Scanner

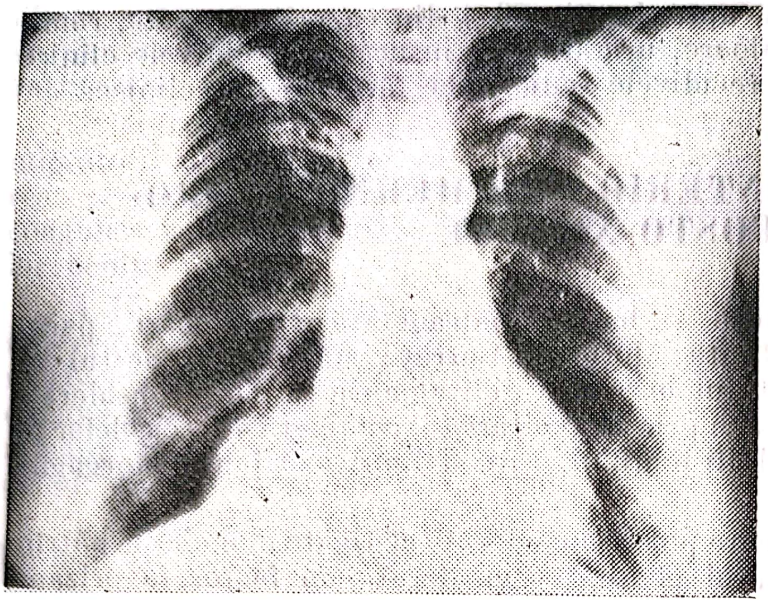

*Fig. XIV.8.* — Hernie retrocosto-xifoidiană cu epiploon.

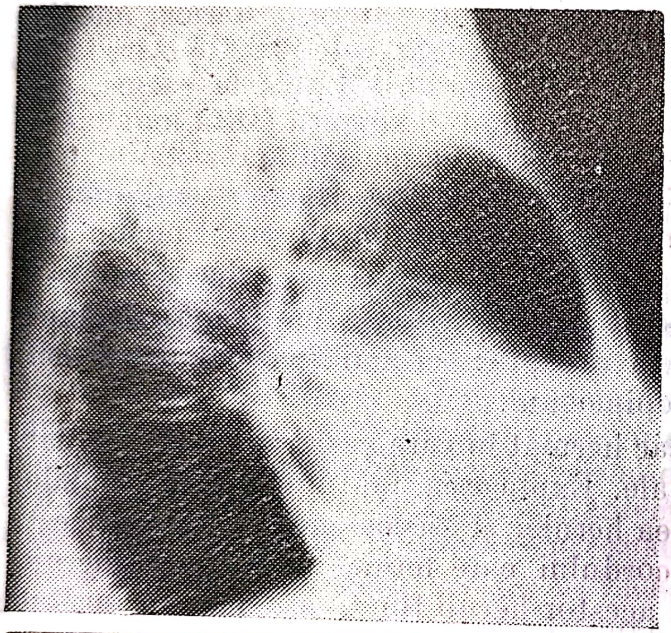

*Fig. XIV.9.* — Același caz, radiografie de profil drept.

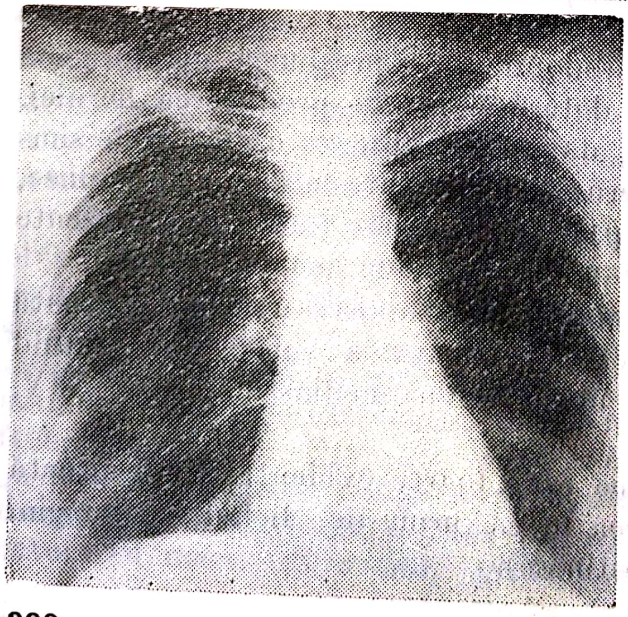

*Fig. XIV.10.* — Același caz, postoperator.

Examenul baritat este foarte important pentru diagnosticul pozitiv; pneumoperitoneul rămîne însă o investigaţie de certitudine în cazurile neconcludente. Vom face diagnosticul diferenţial cu chisturile pleuropericardice, cu tumorile mediastinale (tip fibrom, timom), cu chistele hidatice pulmonare, cu tumorile diafragmatice, sechestraţia pulmonară etc.

Evoluţia acestor hernii este favorabilă; neoperate, pot produce însă compresii ale plămînului şi ale cordului, strangularea lor fiind însă o raritate; deseori, este herniat marele epiploon, deoarece ficatul prezintă un obstacol pentru ansele intestinale.

Herniile retro-costo-xifoide au întotdeauna indicaţie chirurgicală; calea de acces recomandată de noi este calea transtoracică prin toracotomie posterolaterală dreaptă, spaţiul VII intercostal. Disecţia sacului de obicei este simplă şi nu întîmpină dificultăţi deosebite; închiderea orificului herniar nu pune decît rareori probleme; marginea breşei fiind musculo-tendinoasă, poate pune sutura în tensiune. Calea toracică recomandată de noi ne ajută să rezolvăm cu succes şi cazurile în care herniile sînt voluminoase, nu au simptomatologie digestivă, dar la care se prevăd dificultăţi de disecţie intratoracică a sacului, herniar, care poate avea aderenţe cu plămînul.

Pe cazurile operate de noi, cel mai frecvent am întîlnit marele epiploon în sacul herniar; după deschiderea sacului, evacuăm conţinutul în abdomen, suturăm la bază şi apoi rezecăm sacul. Refacem orificiul prin 3—4 fire de nylon trecute prin marginile breşei; uneori peretele intern al breşei este subţire; în astfel de cazuri, folosim ţesutul parasternal drept margine internă.

În cazul în care orificiul hernier nu are elemente musculo-tendinoase suficient de rezistente pentru o sutură solidă, putem utiliza unele artificii tehnice, ca de exemplu plastia pediculară din teaca posterioară a muşchilor drepţi abdominali. Rezultatele operaţiei sînt foarte bune în herniile necomplicate; în cele strangulate rezultatele depind de precocitatea diagnosticului. Tehnica chirurgicală aplicată în aceste cazuri se va face pe cale abdominală, necesară pentru a putea rezolva şi complicaţiile digestive generate de strangularea organelor.

## 5. LEZIUNILE TRAUMATICE ALE DIAFRAGMULUI

Urbanizarea, dezvoltarea industriei şi a mijloacelor de circulaţie, ea duce la creşterea în ultimul timp a frecvenţei leziunilor traumatice ale diafragmului, care poate fi interesat prin mecanisme directe sau prin hipertensiune intravisceralã. Soluţia de continuitate a diafragmului mai poate fi determinată şi de plăgile diafragmului sau de traumatismele toracice închise; explicaţia este dată de mecanismele patogenice amintite mai sus.

*Plăgile diafragmului* sînt de obicei complexe, fiind deseori asociate cu leziuni ale peretelui şi ale organelor vecine; sînt produse prin arme albe în timp de pace, sau a proiectilelor şi a gloanţelor în timp de război. Rănirile diafragmului în traumatisme toracice mai pot fi produse însă şi de coaste sau de eschile osoase în traumatismele toracice închise care interesează şi ultimele coaste. Deosebim două tipuri de plăgi frenice după orificiul de intrare: plăgi abdomino-toracice şi plăgi toraco-abdominale.

*Rupturile diafragmului* pot fi simple sau complexe, asociate sau nu cu leziuni viscerale, ca de exemplu ficatul, rinichii sau leziunile scheletice asocia-



Scanned with OKEN Scanner

te (coaste, bazin, coloană vertebrală, membre inferioare sau superioare). Rupturile diafragmului se complică cu hernierea organelor abdominale.

Herniile diafragmatice secundare unor plăgi sau rupturi diafragmatice, se produc de obicei pe partea stîngă (85%); cele bilaterale sînt excepțional de rare. De obicei orice breșă diafragmatică are tendința să rămînă deschisă. La apariția herniei mai intervin factorii mecanici următori: presiunea pozitivă abdominală și aspirația toracică prin presiunea negativă pleurală. Datorită acestor factori, organele herniate sînt aspirate în torace; printre acestea întîlnim: splina, stomacul, epiploonul, colonul, ansele intestinale. Leziunile anatomopatologice pe care le întîlnim în aceste hernii traumatice sînt complexe și pot cuprinde organele interesate. La nivelul breșei diafragmatice, marginile sale devin cu timpul scleroase, dure, retractate, explicînd astfel posibilitatea strangulării organelor herniate. Organele herniate pot prezenta cuduri, aderențe și deformări sau volvulus. Organele toracice pot fi și ele afectate de atelectazii lobare sau segmentare, de hemotorax, sau fibrotorax, care vor necesita asocierea laplanul terapeutic și rezecția sau decorticări pleuro-pulmonare.

Diagnosticul herniilor diafragmatice traumatice se bazează pe antecedente, pe examenul obiectiv, pe examenul radiologic al tubului digestiv, baritat, față, profil, poziția Trendelenburg, precum și pe pneumoperitoneu (fig. XIV. 11.)

Radiologic se poate constata o opacitate în hemitoracele stîng, sau în unghiul cardio-frenic ventral drept, pe radiografie simplă. Examenul baritat eso-gastro-intestinal, sau clismă baritată, vor preciza hernierea organului abdominal în torace, nivelul de barieră supradiafragmatică, precum și topografia herniei și situația organelor herniate (pline, goale, delimitate, cudate etc.).

Pneumoperitoneul reprezintă un examen complementar prețios, care ne va da indicații importante, arătînd originea imaginilor hidro-aerice sau opace, evidențiate în examenul radiografic. Diagnosticul diferențial îl vom face cu chistele aeriene, cu sechestrațiile chistice, bulele mari de emfizem, abcesele pulmonare, pleureziile diafragmatice, sechele ale traumatismelor toracice, hemotorax etc.

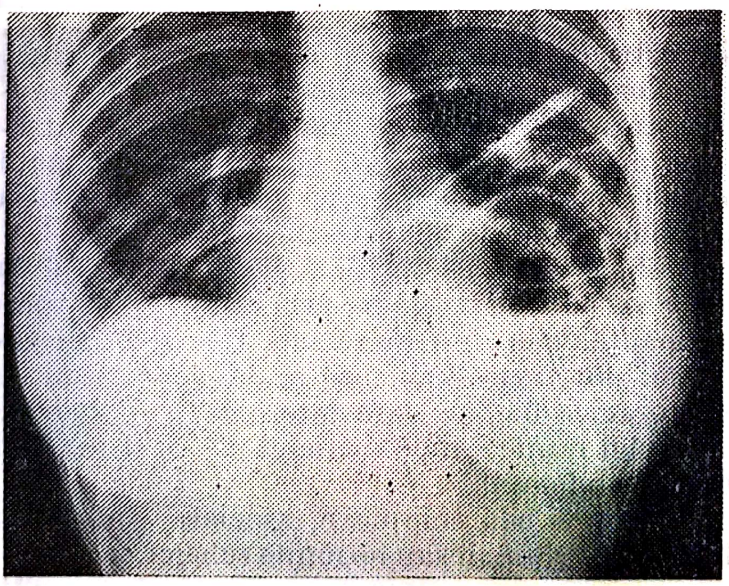

*Fig. XIV.11.*—Ruptura traumatică a hemidiafragmului stîng cu hernierea colonului și a stomacului

Complicațiile cele mai grave care se pot produce în cazul în care hernia nu este rezolvată chirurgical la timp, sînt: sindromul de compresiune endotoracică, agravat și de transsudatul din ansele intestinale; strangularea herniei, care va duce la instalarea tabloului clasic al oculziei digestive înalte, dacă organul herniat este stomacul, sau va duce la ocluzie intestinală (sau colică), cu evoluție mai puțin dramatică, deoarece cu cît ocluzia este mai înaltă, cu atît gravitatea sa este mai mare.

S-au citat cazuri de herniere diafragmatică traumatică intrapericardiacă, cu tamponadă cardiacă. În experiența noastră, am întîlnit un singur caz la care diagnosticul a fost la necropsie.

Tratamentul herniilor diafragmatice traumatice este exclusiv chirurgical și indicația operatorie trebuie pusă cît mai precoce, înaintea apariției complicațiilor, la bolnavii la care diagnosticul este precizat. Vom utiliza calea de acces toracică care ne dă o lumină largă asupra herniei și permite și rezolvarea leziunilor aderențiale strînse ale organelor herniate la mediastin (plămîn, pleură etc.).

Această cale de abord este indicată și în herniile vechi, deoarece astfel se pot rezolva concomitent și leziunile de pahipleurită, prin asocierea unei decorticări pleuro-pulmonare; după decorticare, se disecă sacul cu organele, herniate în torace, care se reduc în cavitatea abdominală, iar apoi se suturează breșa diafragmatică cu fire de nylon în „U". Uneori, disecția este dificilă, mai ales în absența unui sac hernier; breșa nu poate fi rezolvată prin simplă sutură a marginilor sale și necesită o plastie a breșei din fascia lată, sau din material plastic (plasă de marlex). Rezultatele postoperatorii sînt cu atît mai bune cu cît intervenția chirurgicală a fost practicată mai precoce, după producerea plăgii sau a rupturii diafragmului care a provocat apariția imediată a herniei. În herniile diafragmatice traumatice complicate, se recomandă calea de abord toraco-abdominală.

## 6. CHISTURILE DIAFRAGMULUI

Localizarea primitivă a chistului hidatic la nivelul diafragmului este foarte rară și se dezvoltă de obicei în mușchiul diafragmului, între cele două seroase: pleurală și peritoneală, disociind fibrele diafragmului (fig. XIV. 12, 13, 14).

Chistul hidatic diafragmatic trebuie să fie localizat în plin țesut diafragmatic; examenul histologic să evidențieze prezența de fibre musculare în perichist, iar chistul să nu conțină bilă. De obicei, cele mai multe chiste hidatice cu localizare diafragmatică sînt secundare unei localizări pulmonare, pleurale, sau hepatice. Radiologic, constatăm o opacitate rotundă la baza hemitoracelui drept, mai bine delimitată în partea superioară, dar făcînd corp comun cu opacitatea freno-hepatică. Examenul radiologic față și profil, după practicarea unui pneumoperitoneu, situează leziunea supra-diafragmatică, dar lipită de diafragm, fapt ce ușurează diagnosticul topografic al opacității.

Diagnosticul diferențial în prezența acestor opacități îl vom face cu chistul hidatic al domului hepatic, cu chistul hidatic al bazei plămînului, cu chistele pleuro-pericardice, tumorile chistice mediastinale, tu-

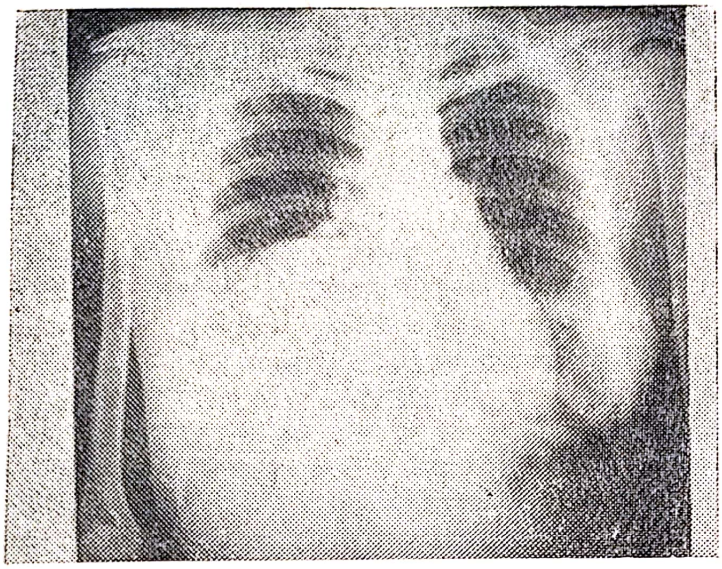

*Fig. XIV.12.* — Chisturi hidatice hemidiafragmatice drepte; radiografie de față.

*Fig. XIV.13.* — Același caz, radiografie de profil.

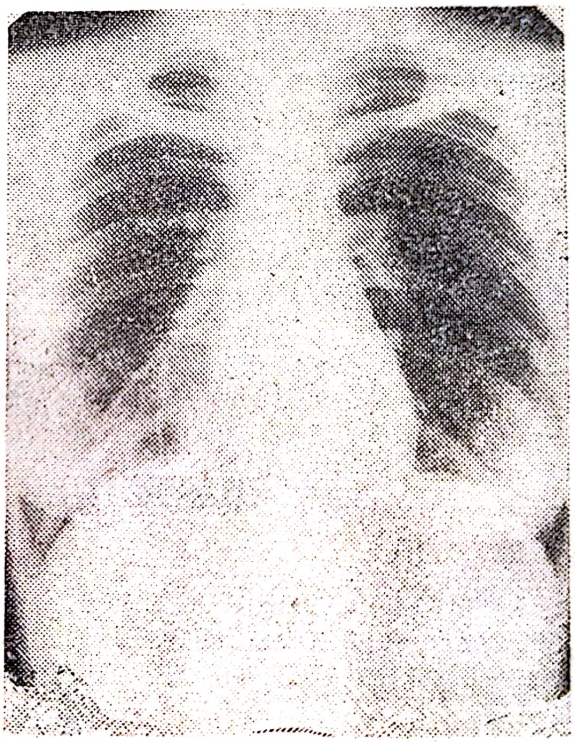

*Fig. XIV.14.* — Același caz, postoperator.

morile chistice sau tumorile solide ale bazei plămînului, cu herniile diafragmatice, eventrațiile, cu chiste sau tumori diafragmatice, cn „brioche" cu tumori primitive sau metastatice ale domului hepatic, cu dezvoltarea intratoracică.

Tratamentul este chirurgical și constă în extirparea chistului și capitonajul bazei chistice prin sutura diafragmului.

*Chistele congenitale ale diafragmului.* Sînt rarități. Cele mai multe sînt de tip mezotelil, asemănătoare chistelor pleuro-pericardice; se dezvoltă în



Scanned with OKEN Scanner

diafragm și sînt consecința unor defecte de acolare a regiunilor pleuropericardice și peritoneale. Histologic, se întîlnesc mai multe tipuri: chisturi mezoteliale, chiste bronhogenetice și chiste cu pereți fibroși. Ele au simptomatologie proprie; sînt descoperite întîmplător radiologic, iar tratamentul lor este chirurgical și nu pun probleme deosebite din punct de vedere tehnic.

## 8. TUMORILE DIAFRAGMULUI

Tumorile benigne sînt foarte rare: fibroame, neurofibroame, fibromioame, angiofibroame etc.

Cînd sînt de volum mic, nu au semne clinice; tumorile voluminoase au însă o simptomatologie toraco-abdominală netă: dureri la baza hemitoracelui, sughițuri, contracții ale diafragmului.

Tumora trebuie să fie localizată în plin plan musculo-aponevrotic frenic. Tratamentul este exclusiv chirurgical și constă în rezecția tumorii și eventual sutura diafragmului, în cazul în care acesta a fost secționat.

Tumorile maligne primitive sînt de asemenea foarte rare; ele pot întîlni următoarele forme anatomo-patologice: miosarcoame, fibrosarcoame, randomiosarcoame, endomiosarcoame; deseori aceste tumori au o creștere rapidă, evidențiată pe examenele radiologice succesive.

Clinic se constată dureri toracice și toraco-abdominale, sughițuri, stări febrile, reacții pleurale, alterarea rapidă a stării generale.

Examenul radiologic evidențiază o formațiune opacă de dimensiuni variabile, situată la baza hemitoracelui drept la care pneumotoraxul și bronhografia demonstrează că tumora este extra-pulmonară.

Diagnosticul pozitiv preoperator este foarte dificil; de regulă se intervine chirurgical pentru o tumoră intratoracică și diagnosticul se precizează numai intraoperator.

Rezecția este dificilă; se face în bloc cu porțiunea de diafragm corespunzător și de aceea se pune problema reparării diafragmului rezecat (de regulă prin plastie cu o plasă de material plastic).

Tumorile metastatice sînt rare la nivelul diafragmului; cel mai des, acesta este invadat secundar de un proces neoplazic de vecinătate; aceste cazuri se caracterizează clinic prin dureri mari ale regiunii toracice inferioare și abdominale, sughițuri, stare generală alterată.

Rezecția tumorii în bloc cu zona interesată din diafragm, ridică de asemenea din punct de vedere tehnic, probleme complexe de refacere a diafragmului (plastii diafragmatice cu material sintetic, fascia lata, pericard, reinserția înaltă a diafragmului etc.

*Patologia de graniță.* Diafragmul reprezintă granița caudală a toracelui, prin intermediul orificiilor de ieșire din torace (hiatusul esofagian și aortic); prin punctele anatomice slabe (fanta Morgagni, fanta Bochdaleck) și prin pilieri.

Transdiafragmatic, prin perforarea mușchiului, toracele comunică cu abdomenul; dar această comunicare se face însă de regulă într-un singur sens și anume, dinspre abdomen înspre torace. Explicația acestui mecanism antigravitațional este dublă: diferențele de presiune dintre cele două cavități (presiune pozitivă în abdomen și presiune negativă în torace) și direcția curentului limfatic.

Din aceste motive, abcesele subfrenice pot perfora diafragmul, fistulizează în arborele bronșic drept și se complică cu o supurație bronho-pulmonară.

De asemenea, unele chiste hidatice, de dom hepatic, supurate, sau unele abcese hepatice, pot perfora diafragmul prin „pars muscularis" și fistulizează în parenchimul pulmonar, ducînd la apariția unor fistule bilio-bronșice.

Deoarece vom trata patologia de graniță într-un capitol special, nu o mai detaliem aici; o amintim doar, pentru a-i sublinia valoarea practică.

Pe baza celor afirmate în acest capitol, putem conchide că patologia diafragmului este o patologie complexă care are răsunet deosebit asupra organelor și cavităților toracice, atît prin patologia ei proprie, cît și prin cea de graniță; acest fapt impune deseori rezolvarea majorității acestor afecțiuni pe cale toracică; acest fapt se datorează de asemenea, dificultăților diagnostice și a confuziilor frecvente (cu toată bogăția de investigații), cu patologia organelor toracice; aceasta justifică, credem noi, studierea acestei patologii în volumul de patologie chirurgicală toracică.

## Bibliografie


1. ALLISON P.R. — Swalloing and disphagia *J. Roy coll. surgeons*, Encdburg, 6, 113, 1961.
2. ALLISON P.R. — Reflux aesofagitis sliding histal hernia and the anatomy of repair *Surg. ginec. and obstr.* 92, 419, 1951.
3. CARPINISAN C., COMAN C. — Considerații asupra relaxării diafragmatice parțiale. *Ftiziologia* nr. 3, pag. 207—209/1959.
4. CARPINISAN C., STAN A. — Patologia chirurgicală a toracelui, *Edit. Med.*, București 94—123/1974.
5. CHEN E.F., LYNN R.B. — Surgery of eventration of the diaphragm *J. Thoracic Surg.* 32-6, 1956.
6. CALLIS J.L. — An operation for hiatus hernia will short aesofagus, *Thorax*, 12-181, 1957.
7. GIBBON J.H. — Surgery of the chest *W.B. Saunders Company*, 254—283, 1962.




Scanned with OKEN Scanner

# XV. PATOLOGIA DE GRANIȚĂ

## 1. GENERALITĂȚI. I. CLASIFICARE

Patologie complexă și puțin cunoscută de chirurgi, disputată de chirurgii toracici și de cei generali, practic fac parte din patologia chirurgicală toracică; „cîmpul de luptă" se desfășoară în torace, iar calea de abord cea mai convenabilă, este tot transtoracică.

Patologia graniței craniene (sindromul defileului scalenic și al coastelor cervicale) a fost analizat la capitolul anomaliilor peretelui toracic, așa că aici vom analiza practic doar patologia graniței caudale.

Reamintim că din punct de vedere anatomic, practic nu există granițe decît convențional și didactic; topografic, ele se interferează.

Toracele fiind o regiune centrală, are două granițe: superioară, cu gîtul și inferioară, cu abdomenul.

Toracele comunică larg cu vecinii săi prin: tecile parivasculare, prin fasciile conjunctive și prin orificiile de intrare și ieșire a organelor și a formațiunilor care trec dinspre torace spre abdomen sau dinspre gît spre torace, sau invers; prin fante naturale sau prin puncte slabe; patologic, în urma unor traumatisme (rupturi de diafragm).

În patologia de graniță, se disting mai multe grupe de afecțiuni:

- *Afecțiuni inflamatorii:* abcesul subfrenic, pleureziile pancreatice; pleureziile-complicații ale unor operații sau afecțiuni inflamatorii digestive (apendicitele cangrenoase, colecistite supurate etc); tuberculoame diafragmatice; fistule bibliobronșice cu suprații pleuro-pulmonare consecutive; fistule bilio-pleurale și bi lio-cutanate.
- *Afecțiuni parazitare:* chiste hidatice de dom hepatic, chiste hidatice de diafragm, chiste hidatice de lobi inferiori asociate cu chiste hidatice hepatice.
- *Afecțiuni tumorale:* diafragmatice primitive, maligne sau benigne; pulmonare, cu prinderea diafragmului; esotuberozitare; metastaze diafragmatice.
- *Congenitale:* aplazii, hipoplazii de diafragm; relaxări diafragmatice; herniile diafragmatice.
- *Afecțiuni traumatice:* diafragmatice; autonome; toracoabdominale (în special traumatismele toracice sub coasta a 6-a); de derivație.

Procesele patologice din „chirurgia de graniță" au unele caracteristici particulare:



Scanned with OKEN Scanner

— Procesele inflamatorii cu un drum ascendent, contragravitațional, în direcția circulației hemolimfatice.

— Procesele patologice tumorale pot merge în ambele sensuri, astfel că tumorile de lob inferior pot da metastaze ganglionare în ficat.

— Afecțiunile congenitale pot trece dintr-o parte în alta, în ambele sensuri. Totuși, herniile pulmonare transdiafragmatice sînt excepționale.

— Chirurgicul abdominal este mai des obligat să pătrundă în torace, decît cel toracic în abdomen.

— Granița trebuie să fie călcată de chirurgul toracic, pentru a urmări un proces primitiv toracic, eventual trecut în abdomen, pentru a extirpa o parte din „graniță" în procesele tumorale extinse; pentru a aborda mai ușor unele, afecțiuni de origine abdominală trecute în torace, sau staționate „pe graniță" sau pentru a pune în repaus și la adăpost organele toracice operate, în caz de malformații congenitale sau dobîndite.

— Chirurgicul abdominal trebuie să treacă granița, să rezolve unele complicații toracice ale unor afecțiuni abdominale, în traumatismele complexe mixte, și în unele afecțiuni congenitale abdominale trecute „clandestin" granița, de tipul herniilor diafragmatice, mai ușor abordabile în torace; tot transtoracic se practică unele tehnici chirurgicale abdominale (vagotomii tronculare, chirurgie esotuberozitară.

— Tratamentul chirurgical al patologiei de graniță, în concepția noastră, trebuie abordată prin torace, indiferent de specialitatea chirurgului (toracică sau abdominală), deoarece conferă unele avantaje și anume: lumină mai bună, avem posibilitatea să privim leziunile de sus (este cunoscută valoarea reală a văzului de sus); se rezolvă mai ușor, în aceeași ședință complicațiile toracice (aderențe, supurații, pachipleurite etc.); oferă facilitățile tehnice și tactice (este mai ușor să „împingem" decît să „tragem" de organe; se reface mai ușor și pe lumină, „granița" deschisă; patologia diafragmului se rezolvă exclusiv transtoracic.

Este cunoscută concepția lui Byc conform căreia infecțiile abdominale supurative traversează granița numai în sens ascendent; niciodată procesele infecțioase nu trec din torace în abdomen; ba mai mult, unele infecții la „distanță" de graniță, ca de exemplu colecistitele acute sau apendicitele acute perforate, pot da complicații la distanță de tip empiem, sau pot simula la debut o afecțiune toracică.

De asemenea, chiar unele afecțiuni abdominale, de exemplu abcesul subfrenic, trebuie drenat transtoracic deoarece cupola diafragmatică, în această afecțiune, este situată prea sus și face ca grilajul costal să acopere punga; drenajul îl facem prin spațiul intercostal și uneori chiar transdiafragmatic.

## 2. INVESTIGAȚII

Problema explorării graniței și a diagnosticului „topografic", a patologici de graniță, beneficiază de o gamă largă de investigații, obligatorii; printre acestea citățm: examenele biologice complexe; examenele funcționale cardiorespiratorii; examenul radiografic de profil; examen bronhologic și bronhografic; examenul baritat al tubului digestiv, inclusiv în poziția Trendelenburg; examenul scintigrafic hepatic și pulmonar; pneumoperitoneul;



Scanned with OKEN Scanner

explorările funcționale cardiorespiratorii și ale parenchimelor nobile; puncția exploratorie sau bioptică; esofagografia; mediastinografia; tomografia computerizată; ecografia.

Cu toată această bogată gamă de investigații, problema „surprizelor" nu trebuie să pună în panică nici pe chirurgul toracic care este obligat să intervină în abdomen, nici pe cel abdominal, dacă se intervine în torace. Din aceste motive este obligatoriu ca toți chirurgii toracici să provină din cei generali, iar cei generali să facă cursuri de inițiere în chirurgia toracică.

Surprizele în politraumatisme sînt obișnuite; în patologie, chiar după explorările mai sus-amintite, incidentele de graniță pot fi greu previzibile, mai ales unele accidente intraoperatorii, ca rupturile și leziunile de esofag. De fapt, surprizele sînt mai frecvente pentru chirurgul toracic care este obligat imediat, fără pauză, sau întîrziere, să intervină în abdomen; de exemplu, într-o supurație bronho-pulmonară, cu fistulă eso-aeriană, sau în cancer cu cu extindere la esofag, dacă acesta este lezat în timpul manevrelor de decolare, trebuie imediat să se efectueze gastronomia.

De obicei, chirurgul general intră în torace fiind „avizat" că o afecțiune abdominală a pătruns în torace; sau poate să ocolească toracele abordînd procesul patologic din abdomen, sau poate să atace „în doi timpi", făcînd primul timp abdominal, iar timpul doi, toracic, să-l facă mai tîrziu sau să trimită bolnavul la un specialist toracic. Aceste tactici și strategii nu sînt însă corecte; ele pot avea repercusiuni asupra rezultatelor și a prognosticului bolnavului operat; din aceste motive, nu le recomandăm.

## 3. ABORDUL DE PRINCIPIU, TRANSTORACIC, AL PATOLOGIEI DE GRANIȚĂ

Cura chistului hidatic al domului hepatic este mult mai ușoară prin toracofrenotomie. În concepția noastră, pentru chistele hidatice unice sau multiple ale domului hepatic, calea cea mai logică și mai ușoară este calea transtoracică dreaptă, toracotomia prin spațiul VII intercostal, frenetomie prin „pars muscularis" radială a diafragmului; urmează apoi secționarea perichistului și aspirația membranei hidatice; capitonajul lojei chistice cu fire de nylon în „U" și drenajul dublu, al cavității perichistice și al cavității pleurale (fig. XV. 1, 2).

Chistele hidatice sparte și infectate ale domului hepatic, necomplicate cu icter mecanic, se abordează tot prin toracofrenotomie, după aceeași schemă.

Chistele hidatice drepte, pulmonare și hepatice, se abordează pe această cale obligatoriu, simultan, deoarece conferă o serie de avantaje; o singură intervenție, scurtarea tratamentului și a spitalizării.

Chistele hidatice ale feței inferioare sau centrale, sau chistele hidatice multiple, de dom și de față inferioară, se vor aborda pe cale abdominală.

Chistele hidatice de dom hepatic, complicate toracic (fistulele biliobronșice) trebuie obligatoriu abordate transtoracic, deoarece intervenția trebuie să se adreseze atît cauzei (chist hidatic, infectat), cît și compli-

*Fig. XV.1.* — Chist hidatic al feței superioare a ficatului; toracalizat.

*Fig. XV.2.* — Același caz, bronhografie dreaptă cu deplasare și stop de bronhie lobară medie.

cațiilor (supurații de lob inferior, de mediu sau a ambelor complicații secundare ale fistulei biliobronșice).

Chirurgii generali aduc obiecții căii de abord transtoracic în chistele domului hepatic, pentru că: nu se poate efectua manometria coledociană; nu se poate trata o eventuală obstruare a canalului hepato-coledoc cu membrane chistice.

Noi facem, în unele cazuri, colangiografia intraoperatorie, mai ales în chistele hidatice multiloculare infectate și în caz de obstrucție a canalului hepato-coledoc, facem drenajul cu tub Kher, prin abord abdominal.

*Printre afecțiunile congenitale de graniță*, menționăm:

- Aplaziile diafragmatice
- Reinserția de diafragm
- Herniile diafragmatice congenitale; anterioare (Morgagni), posterioare (Bogdalek) și hiatale.

Noi le abordăm transtoracic pe baza considerentelor enunțate mai sus.

Pentru a aborda herniile diafragmatice post-traumatice calea cea mai simplă este toracofrenotomia, singura care poate rezolva și complicațiile toracice. Pentru tumorile benigne, maligne sau parazitare de diafragm, sau pentru tuberculom, calea de abord este transtoracică. Acest capitol l-am analizat la patologia chirurgicală a diafragmului și nu vom mai insista asupra problemelor deja prezentate acolo.



Scanned with OKEN Scanner

## 4. TRAUMATISMELE TORACO-ABDOMINALE ÎNCHISE ŞI DESCHISE

În cazul în care diagnosticul anatomic nu este sigur, se impune tratarea lor separată.

În cazul în care toracotomia de urgenţă se impune, după reechilibrarea funcţiilor vitale, vom interveni prin toracotomie pentru repararea leziunilor intratoracice; apoi intervenim separat prin: laparotomie, pentru a inventaria şi a trata leziunile organelor abdominale.

Toracofrenolaparatomia Rudler nu se mai recomandă, fiind delabrată, mutilantă, şi nu oferă lumină suficientă pentru torace.

În cazul în care leziunile sînt precis inventariate şi abordabile transtoracic, este preferabilă o singură cale — toracofrenotomia.

În cazul în care leziunile toracice nu impun toracotomia, iar cele abdominale sînt abordabile transtoracic, vom prefera totuşi calea transtoracică care ne oferă avantajul explorării „de sus" a organelor abdominale.

*Situaţii specifice*

Toracofrenotomia dreaptă simultană a chistelor hidatice de dom hepatic şi pulmonare drepte: poate fi efectuată atît de chirurgul toracic cît şi de cel abdominal; în nici un caz nu este corect ca fiecare să trateze numai sectorul său şi să supună astfel bolnavul la două intervenţii chirurgicale de mare amploare.

În chistele hidatice pulmonare bilaterale, vom explora întotdeauna şi ficatul; în cazul în care sînt şi localizări hepatice, le vom aborda în aceeaşi şedinţă, toracofrenotomia dreaptă, apoi toracotomia stîngă.

Chisturile hidatice pulmonare stîngi şi cele ale lobului hepatic stîng, pot fi de asemenea abordate prin toracofrenotomie stîngă, numai în mod excepţional; de regulă sînt greu de abordat pe cale transdiafragmatică stîngă, deoarece chistele hidatice ale lobului hepatic stîng se vor aborda separat prin laparotomie.

## 5. CHISTURILE HIDATICE PULMONARE DREPTE ŞI DE DOM HEPATIC

În chisturile hidatice pulmonare drepte şi de dom hepatic, abordul transdiafragmatic (în acelaşi timp operator), ne-a fost dictat de trei factori: simplitatea gestului operator, toracalizarea chistului hepatic şi existenţa celor pulmonare.

Fără a nesocoti valoarea căii succesive (toracotomie — laparatomie) care îşi are indicaţiile şi valoarea ei în chistele hidatice multiple, cu localizări pe faţa inferioară, noi considerăm că abordul transdiafragmatic este calea de elecţie în chistele domului şi ale regiunii posterioare, asociate sau nu cu formaţii hidatice pleuro-pulmonare.

Această cale este cunoscută din anul 1879 (Israel, Bulau); ea prezintă o serie de avantaje, fapt ce ne-a determinat să analizăm experienţa noastră în



Scanned with OKEN Scanner

acest domeniu. În literatura medicală străină menţionăm că autori ca: Björk, Kurias şi alţii, sînt partenerii acestui abord.

Materialul studiat de noi ne-a permis să apreciem valoarea acestei căi şi să o preferăm în forme de hidatidoză hepato-pleuro-pulmonară, pentru avantajele pe care le oferă: tehnică simplă, cîmp operator larg, posibilitatea limitării intervenţiei la toracotomie sau lărgirea accesului prin frenotomie sau laparotomie.

În fistulele bilio-bronşice, permite deconectarea cavităţii hepatice de sistemul bronho-pulmonar cu tratarea radicală separată. Evoluţia postoperatorie este favorabilă.

Această cale de acces oferă posibilitatea de a reduce, sub controlul vederii, cavitatea restantă hepatică după ablaţia chistului şi tratarea, cu uşurinţă, a fistulelor biliare, atunci cînd acestea există.

Rezultatele funcţionale sînt mai bune faţă de intervenţiile seriate, care aduc însumarea riscului operator, produc sechele ale funcţiei pulmonare determinate de două toracotomii şi, în plus, uneori, în caz de complicaţii, necesită şi decorticări pulmonare secundare.

Este importantă şi menajarea psihică a bolnavilor, care de obicei acceptă cu dificultate intervenţiile seriate.

*Metodele de investigaţie* folosite sînt cele clasice: reacţia Casoni, eozinofilia simplă şi provocată, radiofotografiile de faţă şi profil coroborate cu datele de anamneză, pneumoperitoneul. Scintigrama hepatică elucidează diagnosticul de localizare pe organe cu o mare precizie, fapt ce ne-a determinat să renunţăm la practicarea pneumoperitoneului, care, în cazul de perforare a diafragmului de către chistul hidatic, este neconcludent.

Precizăm că trebuie folosite toate metodele de investigare în vedere stabilirii diagnosticului preoperator complet şi fixarea atitudinii şi a tacticii operatorii. Scintigrama hepatică sau tomografia computerizată sau ecografia pe care le practicăm de principiu în chistele hidatice pulmonare, ne-au dat satisfacţii depline; de aceea, le considerăm superioare tuturor celorlalte metode, iar puncţia exploratorie intraoperatorie a ficatului, transdiafragmatică, o considerăm insuficientă.

Prezenţa calcificărilor subdiafragmatice evidenţiate de examenul radiologic, constituie un semn de stabilire a diagnosticului localizării hepatice, semn pe care l-am întîlnit şi noi mai ales la chistele hidatice infectate. Printre factorii de risc, de care trebuie să ţinem cont, amintim parametri funcţionali ventilatori, care au intrat în discuţie numai în cazuri de bilateralizare a toracotomiei, unde necesitatea unor probe respiratorii corespunzătoare complexe, inclusiv gazometria şi scintigrafia pulmonară, se impun.

În rest, probele ventilatorii fie ele chiar deficitare, nu au prezentat o contradicţie operatorie nici în cazul chistelor hidatice foarte mari, unilaterale, multiple, sau la cazurile la care reducerea ventilatorie (din motive pleurale) era în jur de 40%. Beneficiul funcţional respirator pe care l-am constatat postoperator, s-a datorat recuperării funcţionale şi anatomice a parenchimului pulmonar comprimat, a eliberării pulmonare sau a decorticării (atunci cînd a fost cazul).



Scanned with OKEN Scanner

De asemenea, trebuie investigat cu ajutorul metodelor amintite mai sus dacă la nivelul ficatului nu mai există și alte localizări hidatice: pe lobul stîng, pe fața sa interioară, sau localizări în alte organe abdominale. Explorarea funcțională hepatică, cu ajutorul probelor de rutină, va impune o pregătire postoperatorie de reechilibrare prin folosirea unei terapii mai îndelungate.

Datorită inocuității metodei de abord simultan al chistelor hidatice pulmonare și de dom hepatic, am extins indicațiile sale și am obținut rezultate foarte bune.

Tehnica toracofrenotomiei recomandată de noi a fost cea cunoscută: toracotomia largă postero-laterală prin spațiul 6 sau 7 intercostal în funcție de localizarea chistelor pulmonare; în toracele rigid am folosit procedeul Brock sau rezecția C7, și pătrunderea prin spațiul acestei coaste.

Frenotomia trebuie să fie practicată la nivelul părții musculare și paralelă cu fibrele musculaturii diafragmatice. Singurul pericol ar putea fi prezentat de lezarea venei cave inferioare, fapt ce ni se pare excepțional sau secționarea nervului frenic care va trebui suturat, deoarece paralizia hemidiafragmului drept compromite funcția plămînului drept.

În cazul existenței unei soluții de continuitate la nivelul diafragmului, realizată de un proces supurativ (fistulă bilio-bronșică), excizăm marginile scleroase ale orificiului diafragmatic, cu grijă, pentru a nu supratensiona sutura care va urma. Sutura diafragmului se face după tehnica cunoscută cu fire nerezorbabile: sutură în „U" separate în unul sau două planuri și afrontarea fără tracțiune a celor două buze musculare care trebuie să rămînă bine vascularizate.

În cura chistului hidatic hepatic, atitudinea este dictată de starea perichistului hepatic înconjurător; rezecția de parenchim hepatic se practică numai în cazurile în care alterările au fost ireversibile.

Cavitatea restantă a chistului hidatic este desființată prin fire în „U" trecute prin grosimea perichistului după ce a fost plasat un tub de dren în punctul decliv, în cavitatea restantă.

Precizăm că, calcificările adventiei perichistice se elimină prin laminarea lor endochistică, înainte de dsființarea cavității prin sutură cu fire în „U".

Tehnica și tactica folosită la tratatea chisturilor hidatice pulmonare este cea obișnuită și anume: eliminarea intactă a membranei hidatice, de preferință cu ajutorul procedeului Coman, capitonajul cavității restante fără sutura fistulelor bronșice care se închid odată cu capitonajul.

Din punct de vedere tehnic, puncționăm întotdeauna numai chistele hidatice hepatice; apoi, deschizînd perichistul, evacuăm intactă membrana sau membranele hidatice. În cazul chisturilor hidatice hepatice supurate, de asemenea puncționăm și apoi evacuăm conținutul. În cele neinfectate, după evacuarea membranei hidatice, recomandăm spălarea lojei chistice cu apă oxigenată.

Din punct de vedere tactic, recomandăm în primul rînd cura chisturilor hidatice pulmonare sau pleurale; după ce am rezolvat perfect această pro-



Scanned with OKEN Scanner

blemă, vom practica frenotomia și cura chistelor hidatice ale convexității hepatice.

Cavitatea toracică se drenează chirurgical cu două tuburi de dren. Suprimarea drenajului subdiafragmatic va fi precedat, în majoritatea cazurilor, de o fistulografie pentru a cunoaște dacă cavitatea chistică intrahepatică este sau nu desființată; în cazul în care este dispărută, vom suprima tubul de dren lăsînd orificiul cutanat deschis.

Drenajul cavității pleurale este, așa cum am arătat, cel obișnuit în intervențiile pe zorace, suprimarea lui făcîndu-se după completa reexpansiune a plămînului, în medie la 3—4 zile după intervenție.

## 6. FISTULE BILIO-BRONȘICE

Aceste fistule reprezintă capitolul de patologie de graniță cel mai discutat și care, în concepția noastră, trebuie rezolvat într-o singură ședință operatorie, prin abordul bi-polar simultan. Fistulele bilio-bronșice reprezintă una dintre complicațiile chistului hidatic ale domului hepatic sau ale supurațiilor subfrenice intra-extra-hepatice.

Fistula bilio-bronșică este cunoscută încă de la începutul secolului XIX, de Puqueir, care relatează primul caz; afecțiunea apare sporadic în literatura de specialitate: Courvoisier (1820), comunică 24 de fistule bilio-bronșice; Dèvè și colab. (1935), fac o punere la punct a problemei; Kurias publică (1957) 19 cazuri de fistule bilio-bronșice, de origine hepatică. La noi în țară, primul caz a fost publicat de Buțureanu (1924); N. Hortolomei și colab. publică (1955) 4 cazuri, iar prof. Juvara (1956), un număr de 6 cazuri, iar în prezent experiența noastră este de aproximativ 58 de cazuri.

Problema fistulelor bilio-bronșice a constituit o preocupare a clinicii de chirurgie toracică.

Chistul hidatic hepatic este localizat în multe cazuri pe fața convexă a lobului hepatic drept, iar fistula bilio-bronșică se poate face cu lobul pulmonar inferior, cu lobul mediu sau și în lobul inferior și în mediu.

Pe baza propriei noastre experiențe (peste 50 de cazuri operate, una din cele mai mari statistici mondiale), am putut aduce și unele contribuții la patogenia fistulelor bilio-bronșice, concretizînd 6 etape în loc de 5 cîte erau cunoscute clasic în patogenia fistulelor bilio-bronșice, astfel:

1. — Etapa hepatică (chist hidatic de dom hepatic supurat)
2. — Etapa diafragmatică (aderențe; necroză).
3. — Etapa toracică (aderențe pleuro-pulmonare ale bazei supradiafragmatice) (fig. XV. 3)
4. — Fistulizare (comunicare bilio-bronșică prin perforare diafragmului.
5. — Etapa bronho-pulmonară (supurație bronho-pulmonară).
6. — Etapa metabolică — dezechilibre diverse



Scanned with OKEN Scanner

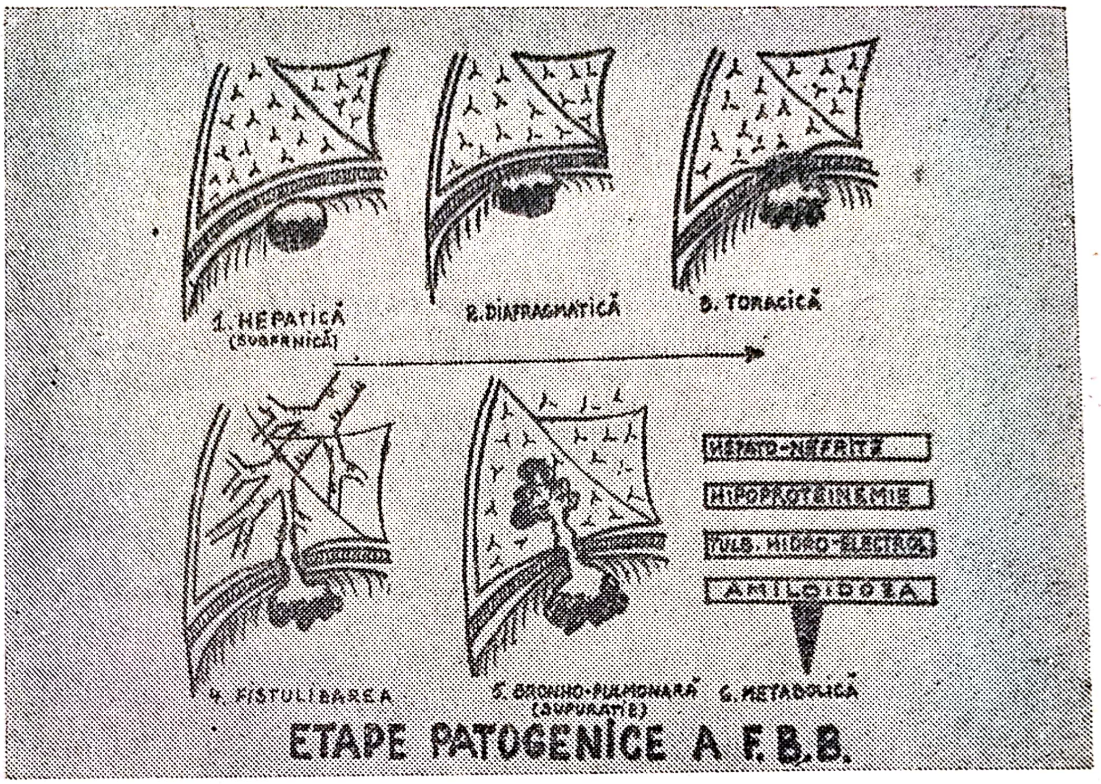


*Fig. XV.3.* — Etapele patogenice ale fistulelor biliobronșice.

• *Etapa hepatică cuprinde* creșterea chistului hidatic, efracția lui în canalele biliare și supurația secundară; odată survenite aceste complicații, pot realiza și supurația perichistului sau supurația subfrenică.

• *Etapa diafragmatică*, în care se stabilesc aderențe între perichistul infectat și diafragm.

• *Etapa toracică* în care are loc constituirea de aderențe între diafragm, pleură și parenchimul pulmonar.

• *Etapa de fistulizare bilio-bronșică* transfrenică, la care contribuie în mod special necroza, produsă de chist asupra diafragmului, se adaugă și efectul erodant al bilei și al infecției asociate, asupra diafragmului și a țesuturilor învecinate; factorii clasici (diferențe de presiune dintre cele două cavități), contribuie de asemenea, la fistulizare.

• *Etapa bronho-pulmonară*, în care se instalează supurația bronho-pulmonară (probabil pe unele leziuni preexistente bronho-pulmonare).

• *Etapa metabolică instalată tardiv* la bolnavii cu fistule biliare importante și pierderi mari de bilă, ce duce la dezechilibre metabolice și hidroelectrolitice.

Intraoperator, se pot găsi următoarele aspecte anatomo-patologice:

a) La nivelul domului hepatic, se constată existența unor cavități chistice supurate, de dimensiuni de la 5-12 cm, cu retenție de membrană și vezicule hidatice fiice; cavități restante după chisturi hepatice operate și complicate; prezența unor fistule biliare de dimensiuni mari care necesită sutura cu fire atraumatice.

b) La nivelul diafragmului se constată în toate cazurile, comunicarea chistului hepatic și cavitatea toracică printr-o perforare diafragmatică, ale cărei diametre variază între 0-5-10 cm sau prin fistule multiple de dimensiuni foarte mici. În general, remarcăm dificultatea recunoașterii structurilor anatomice la nivelul comunicării, a căror disecție și recunoaștere este obligatorie.

c) Leziunile pleuro-pulmonare sînt caracteristice: simfize bazale cu pleura mult îngroșată; leziuni de pneumonită cu supurație pulmonară; necroze și cavități în parenchimul pulmonar sau bronșiectazii de diferite tipuri. Fistulele bronșice au fost depistate intra-operator, în toate cazurile ele fiind de diferite grade și dimensiuni bronșiolare, bronșice, subsegmentare și segmentare.

Clinic, bolnavii prezintă la internare o simptomatologie predominant pulmonară: tuse cu expectorație biliopurulentă (semn patogenic) sau purulentă; dureri toracice; stări febrile; afectarea importantă a stării generale cu tulburări metabolice și hidroelectrolitice; vomică; hemoptizii; pleurezie biliară. Remarcăm că bila este foarte toxică pentru aparatul bronho-pulmonar.

Deseori există, mai ales în cazurile cronice, o simptomatologie asociată: hepatică, ictere mecanice; tulburări de nutriție, tulburări digestive.

Examenul radiologic arată toracalizarea opacității hepatice, cu imobilizarea diafragmului și diferite opacități neomogene situate la baza plămînului drept (atelectazii segmentare și subsegmentare) aspecte ce simulează sindromul de lob mediu, opacități sub formă de bande fibroase către hilul pulmonar și uneori imagini hidroaerice care sînt bine evidențiate la examenul topografic.

Examenul bronhoscopic este obligator; el arată congestii ale mucoasei bronșiilor, predominînd în lobul inferior sau mediu, din care vin secreții purulente abundente; bronhografia pune în evidență dilatații bronșice (fig. XV. 4,5).

*Fig. XV.4.* — Fistulă bilio-bronșică cu supurația bronho-pulmonară de lob mediu și inferior.

În unele cazuri, pot fi puse în evidenţă atît fistulele bronşice, cît şi cavitatea intrahepatică, prin examenul bronhografic sau fistulografic.

Culturile efectuate din aspiratul bronşic pot pune în evidenţă o floră microbiană polimorfă, de obicei cu rezistenţă la antibioticele uzuale.

De regulă, nu se pot depista la examenele de spută prezenţa embrionilor hexacanţi, din cauza faptului că supuraţia „omoară" chistul hidatic.

La efectuarea probelor funcţionale cardio-respiratorii, se poate constata o amputare a ventilaţiei, secundare scoaterii din funcţiune a unor importante teritorii parenchimatoase şi blocării hemidiafragmului drept.

Diagnosticul poate fi însă uneori dificil de stabilit; în majoritatea cazurilor, el este însă uşor în prezenţa simptomului patognomic: expectoraţie cu bilă. Pe baza simptomatologiei pulmonare (în care expectoraţia bilei este patognomică), a examenului radiologic şi bronhoscopic, punerea în evidenţă a pigmenţilor biliari în spută, mărirea umbrei hepatice la examenul radiologic poate stabili diagnosticul (fig XV. 6)

Mai rar pot fi asociate şi semne clinice de chist hidatic rupt în căile biliare, prin apariţia de ictere mecanice, datorită obstrucţiei căilor biliare cu tamponadă de membrană hidatică.

Pregătirea preoperatorie va viza reechilibrarea constantelor hidroelectrolitice şi metabolice, precum şi stabilirea procesului de supuraţie bronhopulmonară. Tratamentul constă în reechilibrarea hidroelectrolitică şi proteică, diminuarea expectoraţiei purulente prin drenaj postural, antibiote-

*Fig. XV.5.* — Bronhografia dreaptă prin cateter introdus prin fistul biliară externă. Comunicare bilio-bronşică.

*Fig. XV.6.* — Fistulă bilio-bronşică; bronhografie.

rapia în raport cu antibiograma, în principiu perfuzii de 10-15 milioane U.I. penicilină, metronidiazol, vitamino-terapie.

*Principii de tratament chirurgical.* Considerăm utilă respectarea următoarelor principii tactice și tehnice: explorarea complexă (lezională, biologică, funcțională), prin folosirea tuturor metodelor de investigație, inclusiv scintigrafia hepatică și pulmonară; bronhografia și colangiografia pe tub, cu dublu scop (precizarea diagnosticului lezional și funcțional); aprecierea momentului optim al tacticii și tehnicii operatorii, inclusiv secvența timpilor și calea de abord.

*Tactica și tehnica operatorie*:

1. — Toracotomie postero-laterală largă.

2. —Abord prim al leziunii toracice; eliberarea plămînului de aderențe (timp operator uneori dificil).

3. — Frenotomia și deconectarea comunicării hepato-bronho-pulmonare.

4. — Cura leziunilor hepatice cu drenajul lor separat și sutura diafragmului.

5. — Cura leziunilor pulmonare; de regulă, rezecție reglată, mai rar atipică, la care asociem și decorticarea, la nevoie.

6. — Drenajul toracic.

Se recomandă rezolvarea în același timp operator a leziunilor hepatice, a leziunilor pulmonare și a comunicării diafragmatice. Deseori, amploarea leziunilor bronho-pulmonare este mult mai mare decît cauza care le-a provocat.

Ne abatem de la acest principiu numai atunci cînd simptomatologia este predominant hepatică și starea generală alterată, cînd vom fragmenta intervenția în doi timpi, primul fiind cel hepatic.

Calea de abord recomandată de noi este toraco-frenotomia dreaptă în cazurile care permit o rezolvare concomitentă a celor trei obiective terapeutice.

Reamintim că printr-o toracotomie dreaptă largă, abordăm în primul rînd leziunile hepatice, pornind de la orificiul fistular cu evacuarea chistului și a resturilor hidatice; realizăm sutura fistulelor biliare în cazurile în care fistulele sînt largi; capitonajul cavității perichistice prin fire în „U“ după avivarea marginilor orificiului fistular al diafragmului; drenajul decliv subfrenic.

În raport cu leziunile pulmonare aderente de fistulă, vom efectua exerezele pulmonare necesare: lobectomii inferioare drepte în cele mai multe cazuri, lobectomii medii sau bilobectomii.

Intervenția toracică trebuie să respecte și să îmbine principiul radicalității și al chirurgiei toracice și funcționale.

Concomitent, la cazurile care prezentau pahipleurite întinse, se va practica obligator și decorticarea pleuro-pulmonară. Deseori, leziunile pulmonare reprezintă o complicație gravă a fistulelor bilio-bronșice și capătă astfel aspect patogen dominant în tabloul clinic; acest fapt obligă la abordul bipolar simultan sau succesiv, dar cu cura integrală obligatorie a ambelor leziuni.



Scanned with OKEN Scanner

## 7. ALTE AFECȚIUNI ALE PATOLOGIEI DE GRANIȚĂ: ABCESUL SUBFRENIC, PLEUREZIILE PANCREATICE ȘI TRANSPOZIȚIA TORACICĂ A SPLINEI

a) *Abcesul subfrenic* este o afecțiune gravă, cu debut clinic zgomotos și tablou clinico-radiologic toracalizat; are originea în etajul subfrenic, dar a cărui rezolvare se poate face transtoracic. Abcesul subfrenic este reprezentat de toate colecțiile intraperitoneale care, din punct de vedere topografic, sînt situate în etajul supramezocolic al abdomenului (mai precis, între diafragm și colonul transvers).

Vom sublinia cîteva aspecte mai deosebite ale abcesului subfrenic:

a) Afectarea importantă a stării generale.

b) Starea septică neinfluențată de tratamentul antibiotic.

c) Flora microbiană tip Coli.

d) Diagnosticul diferențial dificil.

e) Localizarea de regulă în dreapta.

f) Poate coexista cu o pleurezie purulentă, care poate duce la complicații supurative intratoracice.

g) Diagnosticul pozitiv se pune pe baza examenului radiologic și clinic, în care puncția este obligatorie.

*Etiologia* este multiplă și trebuie întotdeauna căutată într-o afecțiune a unui organ intraperitoneal și niciodată într-o afecțiune toracică.

Afecțiunile care pot genera un acces subfrenic pot fi următoarele:

1. — Deschiderea în regiunea subfrenică a unei infecții, dintr-un organ vecin: ficat, splină, rinichi, colecist.

2. — O afecțiune septică a unui organ situat mai la distanță de regiune, de exemplu apendicită cangrenoasă perforată, icter septic etc.

3. — Infectarea unui hematom intraperitoneal provenind din hemoragia unui organ intraperitoneal.

Aceste 3 procese patologice pot avea la rîndul lor următoarea origine:

— afecțiuni patologice ale organelor intraperitoneale;

— traumatisme ale acestor organe;

— complicații postoperatorii ale unor intervenții practice pe organele regiunii abdomino-pelviene.

Pe baza acestei etiologi complexe, putem împărți din punct de vedere *etiologic*, abcesele subfrenice în două mari categorii: abcese subfrenice primitive și secundare.

Abcesele subfrenice primitive erau în trecut foarte frecvente; astăzi numărul lor a scăzut de mult, datorită folosirii pe cale largă a antibio- și chimioterapiei antiinfecțioase.

Cauzele esențiale care produc abcesul subfrenic sînt:

1. – Apendicita acută, mai ales dacă apendicele este situat subhepatic.

2. – Ulcerul gastroduodenal perforat, urmat de peritonită cloazonată, sau generalizată.

3. – Afecțiuni hepato-colecistice, ca de exemplu abcesul hepatic, chistul hidatic hepatic supurat, colecistite acute perforate.

Am mai arătat și cauze traumatice, ca de exemplu traumatismele abdominale cu ruptură de organe și complicații nediagnosticate la timp (pancreatită acută, splenopatie septică).

În unele cazuri însă, nu găsim nici una din etiologiile specificate de mai sus; acest fapt pledează și pentru existența unor abcese subfrenice de origine hematogenă. Cele mai frecvente abcese subfrenice rămîn încă astăzi cele survenite din complicații postoperatorii pe organele abdominale: apendice, stomac, ficat, căi biliare, pancreas, splină, cancer de colon.

Am dori să subliniem faptul că abcesele subfrenice cu această etiologie pot fi evitate printr-un drenaj eficient al complicației postoperatorii pe organele abdominale; printr-o execuție tehnică corectă; prin evacuarea la timp, înaintea infectării a hematoamelor intraperitoneale.

*Anatomo-patologic*, abcesele subfrenice stîngi sînt foarte rare și au ca etiologie predominantă complicațiile septice ale unei splenectomii. Abcesele subfrenice din dreapta sînt cele mai frecvente; ele pot fi suprahepatice (denumite și abcese subfrenice adevărate) sau subhepatoice (dezvoltate pe fața inferioară a ficatului); acestea sînt mult mai rare.

Conținutul abceselor subfrenice este format din puroi, sau cîteodată puroi amestecat cu detritusuri necrotice (sînge, bilă); bacteriologic se identifică streptococ, colibacili, stafilococ, piocianic. Cel mai adesea însă, flora este asociată, predominînd coli și piocianic. Alteori, aceste abcese conțin puroi și aer, aer care provine dintr-o perforație digestivă sau de la germeni anaerobi.

*Evoluția spontană* este întotdeauna spre complicații; ea diferă în funcție de topografia abcesului subfrenic. Abcesele situate suprahepatic evoluează întotdeauna spre torace, prin apariția unor complicații endotoracice destul de grave:

— reacții pleurale exudative;

— pleurezii purulente prin deschiderea colecțiilor în cavitatea pleurală;

— vomică prin deschiderea colecției într-o bronșie;

— apariția unei fistule biliobronșice.

Abcesele situate subhepatic au tendința să evolueze spre abdomen:

— se deschid spontan în marea cavitate peritoneală, cu apariția consecutivă a unei peritonite generalizate;

— fistulizează într-un oragn abdominal (stomac sau colon).

Deci, așa cum am văzut în ambele localizări, organismul caută să se apere, să-și evacueze colecția ori în torace (pleură, bronșie) ori în abdomen (cavitate peritoneanlă, stomac, colon); complicația este de o gravitate excepțională, motive ce ne determină să considerăm abcesele subfrenice o urgență chirurgicală la care trebuie să intervenim rapid, înaintea apariției complicațiilor, deoarece acestea nu trebuie considerate „vindecări naturale". În caz contrar, mortalitatea rămîne ridicată (după unii autori, 15—30%) în abcesele subfrenice netratate la timp și corect.

*Stadiul clinic.* Această afecțiune gravă poate fi descoperită în circumstanțe deosebite: fie în cursul unei colecistite acute sau ulcer gastroduodenal perforat, sau la un bolnav operat în regiunea submezocolică; de exemplu, în apendicita acută (la aprox. 6—8 zile postoperator sau chiar și mai tardiv).

Abcesul subfrenic, *forma suprahepatică*, este forma clinică cea mai frecventă și tragică; din aceste motive, o vom prezenta pe aceasta.

*Debutul* este insidios, atunci cînd afecțiunea este o complicație a unei intervenții pe abdomen, dar uneori el poate fi brutal, cu tabloul clinic specifice unei infecții grave: febră, frison, tachicardie cu asocierea unor semne toracice sau abdominale. Deci, semnele de debut ale abcesului subfrenic cifice acestei afecțiuni; din aceste motive, vom descrie semnele clinice ale abcesului subfrenic în faza de constituire. În această fază, semnele clinice sînt următoarele:

● *Semne generale* de supurație: facies teros; febră, oscilantă, sau în platou, 39°—40°; tachicardie; slăbire; formula leucocitară arată hiperleucocitoză cu polinucleoză (uneori însă, acestea pot fi nesemnificativ crescute, datorită tratamentului cu antibiotice).

● *Semnele funcționale* sînt: dureri la baza hemitoracelui, tuse iritativă dispnee din cauza imobilizării hemidiafragmului și uneori sughiț (explicat tot prin iritarea hemidiafragmului).

● Examenul obiectiv al bolnavului arată semne tipice de colecție pleurală bazală; imobilitatea respiratorie a bazei; abolirea murmurului vezicular, a vibrațiilor vocale; matitate; matitatea ar sugera o colecție intrapleurală. Uneori însă diagnosticul diferențial între abcesul subfrenic și plerezia purulentă este dificilă, deoarece poate să coexiste cu o colecție intrapleurală bazală, datorită iritației pleurale produsă de colecția subfrenică.

Examenele paraclinice obligatorii sînt următoarele: examenul radiografic de față și de profil drept, precum și examenul radiscopic; aceste examene arată ascensiunea și imobilitatea hemidiafragmului; uneori un exudat pleural bazal; atelectazia ușoară a lobului inferior, explicată prin ascensiunea importantă a diafragmului; opacitatea hepatică mult coborîtă; imagine de abces: opacitate omogenă care face corp comun cu opacitatea pleurală (cînd există asociată o colecție intrapleurală).

În unele cazuri, imaginea este hidroaerică.

Din cele expuse mai sus, reiese că uneori examenul radiologic nu este concludent; de aceea, el trebuie repetat atît din față, cît și din profil, precum și tomografii de față și de profil, eventual tomografie computerizată.

Puncția este metoda sigură care precizează natura opacității. Contraindicată de unii clinicieni pe motiv că ar inocula cu germeni agresivi țesuturile din jur, ea este în concepția noastră obligatorie și trebuie să îndeplinească cîteva condiții: să fie practicată de chirurg, în sala de operație; să fie adaptată la o sursă de aspirație, pentru a putea evacua colecția purulentă; la nevoie, poate fi făcută sub ecran, în cazul în care puncția a fost albă, mai ales în cazurile în care colecția este posterioară și noi am puncționat anterior; din aceste motive, radiografia de profil este obligatorie. În cazurile în care prin puncție am evacuat un lichid seros, înseamnă că sîntem în pleură și de aceea trebuie să puncționăm mai jos.

Colecția trebuie evacuată la „picătură"; lichidul să fie examinat bacteriologic pentru floră microbiană și antibiogramă. De asemenea, este recomandabil de introdus cîțiva cm de lipidiol, pentru a cunoaște dimensiunile pungii.

În abcesele subfrenice situate sub ficat, colecția poate fi ușor diagnosticată; semnele generale sînt aceleași ca în cele subdiafragmatice. Semnele funcționale sînt: dureri epigastrice și în hipocondru, constipație. Semnele obiective: apărare musculară, sensibilitate și durere subcostală, uneori cu

adevărat plastrom dureros în contrast cu restul abdomenului care este normal. Examenul radiografic va decela o imagine hidroaerică subhepatică.

*Tratamentul* este chirurgical: drenajul și evacuarea colecției, cît mai repede posibil; vom asocia tratamentul cu antibiotice, conform antibiogramei.

Tratamentul chirurgical trebuie indicat cît mai precoce, înaintea apariției complicațiilor locale și generale; din aceste motive, diagnosticul pozitiv trebuie precizat cît mai rapid.

Noi indicăm drenajul colecției, nu inciziile largi recomandate de chirurgii generali; de aceea, abcesele subfrenice suprahepatice le vom drena astfel: pe cale anterioară, drenaj prin spațiul VII intercostal, ghidat de puncția cu evidențierea colecției; pentru cele posterioare, spațiul VIII, tot ghidate de puncția prealabilă. Aceeași tehnică a drenajului o recomandăm și pentru abcesele subfrenice subhepatice.

Drenajul tuturor tipurilor de abcesee subfrenice va fi racordat la o sursă de aspirație, și la nevoie vom asocia la tratamentul general cu antibiotice, precum și tratament local: spălături cu soluție de tetraciclină 1%. De asemenea, vom face un tratament general de reechilibrare hidroelectrolitică, reconfortante generale, vitaminoterapie etc.

*Evoluția postoperatorie.* În general, un drenaj aspirativ precoce, la care adăugăm tratamentul general și local cu antibiotice, duce la vindecarea fără sechele, în aprox. 12 —14 zile de tratament.

În unele cazuri, pot apărea unele complicații postoperatorii:

1. — Pleurezii purulente în cazul în care pleura a fost liberă și drenajul a fost făcut transpleural și subdiafragmatic. În aceste cazuri, vom drena și cavitatea pleurală, racordînd tubul de dren la o baterie de aspirație.

2. — Apariția unei fistule biliare; în acest caz, după vindecarea colecției purulente, vom investiga căile biliare și vom aplica tratamentul adecvat, eventual un drenaj tip Kher.

b) *Pleureziile pancreatice* sînt destul de rar întîlnite în practica medicală; evoluția lor este legată de tratamentul bolii de bază.

Aceste pleurezii apar la bolnavii cu antecedente pancreatice (cu pancreatită cronică, acută, obezi). Topografic, ele sînt localizate în marea cavitate pleurală sau sînt închistate.

*Diagnosticul diferențial* este foarte dificil la pleureziile închistate; poate intra în discuție leiomiomul esofagian, chistul bronhogenetic, chistul hidatic, chistul celomic.

*Diagnosticul pozitiv* se pune pe antecedente și pe examene de laborator: amilazemie, amilazurie, cît și pe examenul clinic al bolnavului.

Tratamentul local se face prin drenaj, plus antienzime local, plus acid epsilonalfaaminocapronic și tratamentul general și dietetic al pancreatitei.

c) *Transpoziția toracică a splinei* se recomandă în hipertensiunile portale mari, din cirozele hepatice; complicațiile acestei hipertensiuni pun în pericol viața bolnavilor; la unii din acești bolnavi, o anastomoză portocavă nu poate fi realizată tehnic. În ultimii ani, s-a recomandat o intervenție chirurgicală paleativă și anume: transpoziția toracică a splinei; prin aderențele pe care și le creează, cu șuntul venos, ar reprezenta o cale de deviere a circulației portale. Această intervenție creează totuși un șunt dreapta-stînga; avînd însă în vedere debitul său mic, nu este prea nociv pentru organism.

Nu avem experiență personală cu acest tip de intervenție, ci subliniem doar cîteva caracteristici și principii tehnice:

1. — Operația este indicată în cazurile de hipertensiune portală, la care anastomoza porto-cavă nu poate fi efectuată.

2. — Nu se recomandă asocierea cu ligatura varicelor esofagiene, deoarece s-au descris complicații de tip fistule esofagiene.

*Tehnica operatorie:* toracofrenotomia prin spațiul VII intercostal; mobilizarea și decorticarea splinei; efectuarea patului de implantare în piramidă bazală dreaptă prin crearea cu ajutorul unei pneumotomii efectuată în planul de clivaj interapicabazal, sau interbazal; sutura prin puncte separate de nylon, a marginilor breșei pulmonare, la splină; drenaj dublu toracic și abdominal, refacerea toracotomiei.

*Rezultate:* Se obține derivarea circulației splenice prin circulația pulmonară și scăderea hipertensiunii portale. Angiografia postoperatorie evidențiază crearea căii de derivație.

Rămîne ca experiența și probele clinice să demonstreze viabilitatea și oportunitatea acestui tip de intervenție.

## Bibliografie


1. COMAN C., STAN A., BOCĂNEALĂ O., MICU VL. — Tratamentul chirurgical al fistulelor bilio-bronșice. *Chirurgia*, 5, 211—215/1978
2. ECHAPPSSE H., BALLARD J. — Les manifestations thoraciques des abcès sousphreniques. *Ann. Chir.*, 24, 5, 329—333/1970


BIBLIOTECA JUDEȚEANĂ „GH ASACHI" IAȘI

Redactor de carte : dr. **ALEX. SCUREI**
Tehnoredactor : **V. GHIȚĂ**

Format : 16/70×100 ; Coli tipar : 27 ;
Bun de tipar : 2.IV.1991

Com. nr. 10015
Combinatul Poligrafic București
Piața Presei Libere nr. 1
România

Scanned with OKEN Scanner

# ERATĂ

| *Pag.* | *Rîndul* | *În loc de* | *Se va citi* |
|---|---|---|---|
| 42 | 15 de sus | 1956 | 1596 |
| 43 | 9 de sus | 1956 | 1596 |
| 59 | 4 de sus | extraparietale | extraperiostale |
| 117 | 4 de sus | s-a obţinut | nu s-a obţinut |
| 133 | 23 de sus | esobronşici | endo-bronşici |
| | 44 de sus | esofagografia | esofagoscopia |
| 139 | 18 de sus | 20.000 | 2.000 |
| 150 | 38 de sus | 6.000 | 600 |
| 156 | 6 de sus | unilateral | bilateral |
| | 40 de sus | mediate la 15 mai | imediate la 15 ani |
| 178 | 14 de sus | pleurotomia | pleurectomia |
| 184 | 33 de sus | 9,9 cm. | 9,9 mm. |
| 186 | 1 de sus | cervicotomia | sternotomia |

Scanned with OKEN Scanner

ISBN 973-39-0132-6
ISBN 973-39-0133-4
ISBN 973-39-0044-3

Lei 200

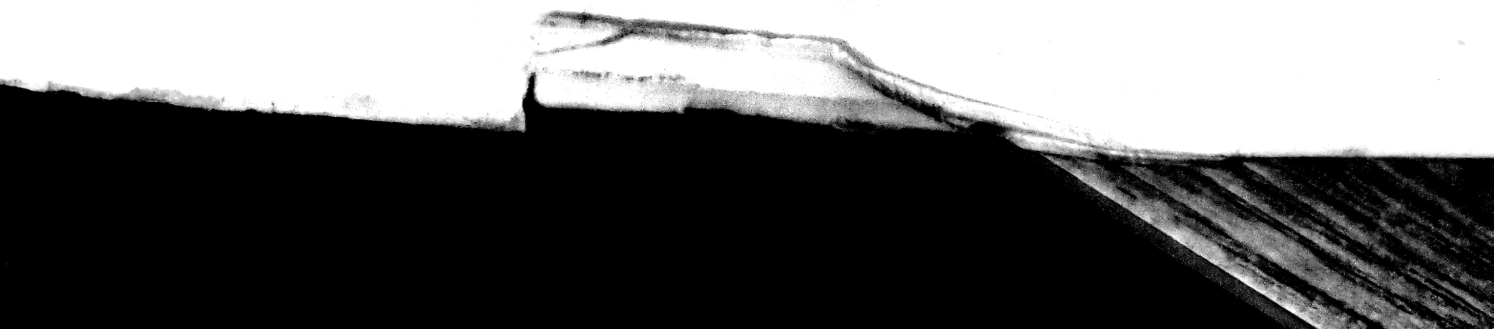

Scanned with OKEN Scanner